Anno 8
Numero 2
2004

Rassegna di Medicina Felina



Associazione Italiana Veterinari PAtologia FElina

In questo numero:

Congiuntiviti, cheratiti e cherato-congiuntiviti nel gatto

Dermatiti facciali del gatto

Trattamento farmacologico del linfoma nel gatto

Il complesso granuloma eosinofilico del gatto

Spedizione in Abbonamento Postale - Decreto legge 353/2003 (conv. in L. 27/02/2004 n. 46) art. 1 comma 1 DCB Parma

AIVPAFE

RASSEGNA DI MEDICINA FELINA

Direttore Responsabile
Nando Quadrelli
Direttore scientifico
Grazia Guidi
Progetto Grafico
Fabrizio Calzetti
Fotocomp. impaginazione
EDITION 2001
Stampa
Stamperia
Pubblicità
Fabrizio Calzetti

AIVPAFE
Associazione Italiana Veterinari Patologia Felina
affiliata a:
AIVPA
Associazione Italiana Veterinari Piccoli Animali
ESFM
Europen Society of Feline Medicine

Comitato scientifico:

Alfredo Buonaccorsi
Facoltà di Medicina Veterinaria di Pisa
Maurizio Del Bue
Facoltà di Medicina Veterinaria di Parma
Franco Guarda
Facoltà di Medicina Veterinaria di Torino
Lorenzo Masetti
Facoltà di Medicina Veterinaria di Bologna
Maria Grazia Pennisi
Facoltà di Medicina Veterinaria di Messina
Stefano Romagnoli
Facoltà di Medicina Veterinaria di Padova
Giuliano Zaghini
Facoltà di Medicina Veterinaria di Bologna
Giuseppe Zannetti
Facoltà di Medicina Veterinaria di Parma

Tutti i diritti di proprietà letteraria e scientifica sono riservati.
Manoscritti, fotografie ed elaborati originali, anche se non pubblicati, non saranno restituiti.

Sommario

Editoriale

SISVet: una realtà tutta italiana
Quintavalla F.

Lavori originali

Congiuntiviti, cheratiti e cherato-congiuntiviti nel gatto Pag. 7
Barsotti G., Di Gregoli E.

Relazioni

Dermatiti facciali del gatto Pag. 21
Ghibaudo G.

Review

Trattamento farmacologico del linfoma nel gatto Pag. 31
Gamba D.

Il complesso granuloma eosinofilico del gatto Pag. 41
Fiaschi M., Patania C., RossiniC.

Le Aziende informano Pag. 40

Notizie dal SISVet

Clamidiosi felina: *indagine sieroepidemiologica su differenti popolazioni di gatti mediante immunofluorescenza indiretta omologa* Pag. 49
Di Francesco A., Donati M., Battelli G., Cevenini R., Laghi E., Piva S., Baldelli R.

Fattori che influenzano la qualità della vita del gatto nella relazione con il proprietario Pag. 53
Adamelli S., Marinelli L., Normando S., Camperio Ciani A., Bono G.,



AIVPAFE

PRESIDENTE
Fausto Quintavalla
Dipartimento Salute Animale
Università di Parma
Via Del Taglio, 8 - 43100 Parma
Tel 0521/032688
E mail: fausto.quintavalla@unipr.it

VICE PRESIDENTE
Raffaella Bestonso
Via T. Lanza, 4 - 10095 Grugliasco (TO)
Tel. 011/787080
Fax: 011/785869
E - mail: lellabest@ciaoweb.it

SEGRETARIO
Natalia Sanna
Via G. Serra, 35 - 80132 Napoli
Tel: 081/7645695
E - mail: natalia58@interfree.it

TESORIERE
Paolo Cipollone
c/o Villa Andreina,
Via di Saponara, 701 - 00125 Acilia (RM)
Tel. 06/5214522

CONSIGLIERI
Margherita Calcara
Via Brigata Liguria, 22 - 36100 Vicenza
Tel. 0445/300575

Grazia Guidi
Dipartimento di Clinica Veterinaria Università di Pisa
Via Delle Piagge, 2 - 56100 Pisa
Tel. 050/2216799
E mail: guidi@vet.unipi.it

Gaetano Oliva
Dipartimento Scienze Cliniche Veterinarie
Universtà di Napoli
Via F. Delpino, 1 - 80137 Napoli
Tel. 081/444606
E mail: gaeoliva@unina.it

Pubblicazione trimestrale
Registrazione presso il Tribunale di Parma
Spedizione in Abbonamento Postale - Decreto legge 353/2003 (conv. in L. 27/02/2004 n. 46) art. 1 comma 1 DCB Parma
Tiratura 2000 copie
Abbonamento annuo: €. 30,00
Copie arretrate, inclusa spedizione per l'Italia €. 12,00 cad.
La Casa editrice ed il Comitato di Redazione della Rassegna di Medicina Felina non si assumono responsabilità per errori ed omissioni, né per opinioni espresse dagli autori dei testi, sui quali ricade ogni responsabilità di quanto affermato.

SISVet: una realtà tutta italiana

Questo numero presenta una novità. Leggendo il sommario o solamente sfogliando la rivista vi accorgerete che compare una nuova rubrica: Notizie dal SISVet. Cos'è il SISVet?
Forse non tutti conoscono questa sigla che sta per "Società Italiana di Scienze Veterinarie", di certo quasi tutti i Docenti Universitari d'Italia hanno contribuito ad arricchirla culturalmente.
Questa Società Scientifica è stata costituita a Bologna con atto notarile in data 18 luglio 1947. All'articolo 1 dello Statuto del SISVet si legge che ha per scopo di "promuovere il progresso, la coordinazione e la diffusione delle scienze veterinarie e delle loro applicazioni e di favorire i rapporti e la collaborazione fra i cultori di esse e di scienze affini". Sicuramente un obiettivo sempre rispettato e raggiunto.
Dal primo Convegno di Perugia del 11-12-13 ottobre 1947 con oltre 150 Soci, presieduta dal Presidente Prof. Gherardini, il SISVet ha fatto tanta strada. Eppure quando si chiede a qualche Collega che non opera nel mondo accademico cos'è il SISVet dalla mimica del volto si capisce che non la conosce. Peccato! In concomitanza dei Convegni della Società vengono presentati i risultati delle ricerche che i vari gruppi di studio hanno intrapreso e raccolti negli "Atti della Società". Sfogliando i poderosi volumi degli "Atti" si capisce dove va la ricerca veterinaria in Italia, quali sono i settori maggiormente oggetti di studio. Non solo, partecipare ai Convegni è una ottima palestra per i giovani ricercatori per evidenziare le proprie capacità, anche quelle oratorie. Solo da alcuni anni, sotto l'incipit dell'attuale ed instancabile Prof. Seren di Bologna, gli "Atti" hanno fatto, a mio avviso, un valido salto di qualità. I migliori lavori presentati vengono pubblicati in lingua inglese su Veterinary Research Communications dando la possibilità quindi alle migliori comunicazioni di beneficiare di una vasta vetrina internazionale. La SISVet è quindi la prima Società Scientifica Italiana a portare i contributi scientifici dei propri lavori congressuali in un circuito internazionale con una rivista dotata di "impact factor".
Le comunicazioni presentate ai Convegni SISVet sono numerosissime (mediamente tra 200-300 comunicazioni scientifiche) ed anche al prossimo appuntamento (il LVIII Convegno SISVet di Grado a settembre) il numero delle comunicazioni non sarà inferiore.
Il Consiglio Direttivo della AIVPAFE ha voluto, partendo da questo numero, far conoscere ai propri iscritti i contributi scientifici presentati al SISVet logicamente dando spazio ai lavori che vedono come unico interprete il gatto focalizzando la scelta su quelli che hanno un "taglio" pratico.

Fausto Quintavalla

CONGIUNTIVITI, CHERATITI E CHERATO-CONGIUNTIVITI NEL GATTO

Barsotti G., Di Gregoli E.
Dipartimento di Clinica Veterinaria, Università di Pisa

RIASSUNTO

Le congiuntiviti, le cheratiti e le cherato-congiuntiviti sono manifestazioni cliniche, ad eziologia variabile e spesso non definita, abbastanza frequenti nel gatto. Lo scopo degli Autori è descrivere le forme riscontrate più frequentemente in questa specie, mettendone in evidenza i segni clinici, la diagnosi differenziale e la terapia.

Parole chiave: congiuntivite, cheratite, cherato-congiuntivite, gatto.

SUMMARY

Feline conjunctivitis, keratitis and keratoconjunctivitis are clinical manifestations with a variable and often undetermined aetiology. The Authors purpose is to describe the most frequently encountered forms in cats, with an emphasis on clinical signs, differential diagnosis and therapy.

Key words: conjunctivitis, keratitis, keratoconjunctivitis, cat.

INTRODUZIONE

La congiuntiva è una membrana mucosa trasparente che riveste la faccia interna delle palpebre (congiuntiva palpebrale), entrambe le facce della terza palpebra e la porzione anteriore libera del bulbo oculare, fino al limbo corneale (congiuntiva bulbare). A livello della zona di passaggio tra la congiuntiva palpebrale e quella bulbare sono presenti due fondi ciechi detti fornici congiuntivali superiore ed inferiore (Bortolami et al., 1999; Stades et al., 2000). La congiuntiva costituisce una barriera meccanica contro gli insulti esterni ed impedisce la proliferazione dei germi patogeni per il continuo sfaldamento del suo epitelio, l'antagonismo competitivo della normale microflora congiuntivale presente, i meccanismi di fagocitosi locali, l'azione del film lacrimale pre-corneale ed il tessuto linfoide di cui è dotata (Millichamp et al., 1993).

Questa membrana è costituita da un epitelio di rivestimento non cheratinizzato, con cellule mucipare caliciformi nella porzione bulbare e nel fornice, da una tonaca propria ed un tessuto

connettivo lasso sottocongiuntivale o stroma, nel quale sono contenuti vasi, nervi e strutture linfatiche. L'epitelio si presenta pavimentoso stratificato a livello palpebrale e bulbare, mentre diviene prismatico stratificato a livello dei fornici (Barnett et al., 1998; Bortolami et al., 1999; Stades et al., 2000). Nel gatto la porzione di congiuntiva visibile all'esame ispettivo è ridotta al margine superiore della terza palpebra e ad una piccola area bulbare del canto laterale superiore (Barnett et al., 1998).

La cornea costituisce la porzione anteriore della tonaca fibrosa dell'occhio; nel gatto si presenta marcatamente convessa, con raggio di curvatura di circa 9 mm e spessore di circa 0,75 mm (Barnett et al., 1998). È una struttura trasparente (primo mezzo diottrico), non pigmentata e parzialmente disidratata (contenuto in acqua 75-80%) ed è formata, a partire dall'esterno, da:

- un epitelio cubico non cheratinizzato idrofobico, di circa 6 strati cellulari, il cui strato basale è separato dallo stroma mediante una sottile membrana basale, alla quale aderisce per mezzo di emidesmosomi;
- uno stroma idrofilico (90% dello spessore totale): tessuto connettivo costituito da fibre collagene, disposte a formare gusci concentrici a direzione diversa (in maniera tale da far passare la luce), da una matrice (proteoglicani) e da pochissime cellule dette cheratociti (divengono fibroblasti in corso di processi di riparazione);
- una membrana basale idrofobica, detta membrana del Descemet, molto elastica nel gatto;
- un endotelio monostratificato, con scarsa attività rigenerativa (Barnett et al., 1998; Slatter, 2001).

La cornea è avascolare, ma riccamente innervata da terminazioni sensitive di piccoli rami amielinici derivanti dalla branca oftalmica del nervo trigemino (V paio di nervi cranici), distribuite in sede subepiteliale (Barnett et al., 1998; Slatter, 2001).

La superficie esterna della cornea è rivestita da *un film lacrimale pre-corneale* costituito, a partire dall'esterno, da una fase lipidica (0,1 µm), una fase acquosa (7 µm) ed una fase mucosa (1-2 µm) (Millichamp et al., 1993).

Lo scopo del presente lavoro è quello di descrivere le patologie che, nel gatto, colpiscono la congiuntiva, la cornea od entrambe le strutture, mettendone in evidenza i segni clinici, la diagnosi differenziale e la terapia. Ci soffermeremo, in particolare, sulle forme che presentano una maggiore incidenza clinica in questa specie, quali la cheratite ulcerativa traumatica e la cheratocongiuntivite erpetica, o che si manifestano con aspetti tipici, come la cherato-congiuntivite eosinofilica, il sequestro corneale e la cheratopatia bollosa.

GENERALITÀ

La *congiuntivite* è un processo flogistico generico della congiuntiva, mono o bilaterale, ad eziologia molto variabile, riscontrabile nel gatto con frequenza abbastanza elevata (Barnett et al., 1998). I processi infiammatori della congiuntiva possono essere acuti, subacuti o cronici (Peiffer et al., 2001). Le forme acute si manifestano con irritazione locale, iperemia dei vasi congiuntivali, chemosi e scolo oculare che può essere sieroso, mucoso, purulento, emorragico o misto (Fig. 1).



Figura 1: Congiuntivite acuta con iperemia, chemosi, procidenza della terza palpebra e scolo.

Nelle forme croniche abbiamo un'iperplasia dei follicoli linfatici, un ispessimento della congiuntiva ed uno scolo oculare persistente (Barnett et al., 1998).

La diagnosi clinica della congiuntivite può essere formulata facilmente, ma quella eziologica richie-

de notevoli approfondimenti e spesso non viene stabilita; questo comporta, quindi, una difficoltà nell'approntare un adeguato protocollo terapeutico.

La *cheratite* è un processo infiammatorio a carico della cornea; può essere ulcerativa o non ulcerativa e, a seconda della porzione di cornea interessata, può essere superficiale o profonda. Nel gatto si manifesta con segni clinici meno evidenti rispetto al cane, presentandosi con un modesto interessamento congiuntivale, un grado inferiore di neovascolarizzazione e pigmentazione corneale e, raramente, con un deposito di lipidi (Barnett et al., 1998).

Spesso non è possibile fare una netta distinzione tra le congiuntiviti e le cheratiti, perché si verificano contemporaneamente oppure possono svilupparsi l'una in conseguenza dell'altra; in questi casi si parla di *cherato-congiuntivite*. La cheratite difficilmente si presenta senza un conseguente interessamento congiuntivale (ad esempio nella cheratite ulcerativa abbiamo un'imponente reazione congiuntivale), mentre la congiuntivite può rappresentare una patologia a sé stante. Anche in questo caso, tuttavia, l'affezione congiuntivale può estendersi secondariamente alla cornea (come ad esempio può avvenire nella congiuntivite erpetica).

CLASSIFICAZIONE

Le **congiuntiviti** possono essere classificate, dal punto di vista eziologico, in:

- primarie, a loro volta distinte in infettive e non infettive;
- secondarie (Barnett et al., 1998).

Le principali cause di congiuntivite sono elencate nella tabella 1.

Le cheratiti si classificano, in base all'eziologia, in:

- primarie: conseguenti ad affezioni primarie della cornea;
- secondarie a: corpi estranei, patologie palpebrali (entropion, ectropion, trichiasi, distichiasi, ciglia ectopiche, lagoftalmo), deficienze nella produzione lacrimale (cherato-congiuntivite secca), glaucoma, uveite (Stades et al., 2000).

Tabella 1

Congiuntiviti primarie

Infettive
1) Virali
- Herpesvirus felino tipo 1 (FHV-1)
- Calicivirus felino (FCV)

2) Batteriche
- Chlamydia psittaci
- Mycoplasma sp.

3) Micotiche
4) Parassitarie

Non infettive
1) Allergiche
2) Da sensibilizzazione ai farmaci per uso topico
3) Immunomediate (congiuntivite eosinofilica)
4) Da corpi estranei
5) Da insulti chimici (alcali o acidi) e termici

Congiuntiviti secondarie

1) Endoftalmite / panoftalmite
2) Ulcera corneale
3) Deficienze nella produzione del film lacrimale pre-corneale (cherato-congiuntivite secca)
4) Alterazioni del drenaggio lacrimale (dacriocistite)
5) Patologie delle palpebre
6) Affezioni orbitali
7) Infiltrazioni neoplastiche

FORME AD EZIOLOGIA VIRALE

Infezione da Herpesvirus felino di tipo 1

L'*Herpesvirus felino di tipo 1* (FHV-1) è molto diffuso nella popolazione felina ed è responsabile nel gatto della rinotracheite infettiva, un'infezione caratterizzata da una sintomatologia respiratoria (soprattutto rinite e tracheite), associata a segni clinici oftalmici. Le manifestazioni oculari dell'infezione da FHV-1 variano a seconda dell'età del soggetto (Barnett et al., 1998; Gelatt, 2000) e del tipo di infezione, che può essere acuta, cronica oppure recrudescente. Successivamente all'infezione primaria, l'FHV-1 può permanere in uno stato di latenza nell'ospite naturale, a livello della mucosa oro-faringea e dei turbinati, del bulbo olfattorio e, probabilmente, del ganglio del trigemino. Questo permette al virus erpetico, in condizioni particolari (stress, immunodepressione, ecc.), di riattivarsi (anche dopo mesi o anni),

con segni clinici oculari caratteristici (Poli et al., 1996; Farina et al., 1998).

I gattini appena nati possono essere colpiti da una forma detta *ophthalmia neonatorum*, caratterizzata da una congiuntivite bilaterale con scolo muco-purulento, spesso associata a cheratite e all'impossibilità ad aprire le palpebre, per la formazione di un'aderenza prodotta dall'essudato raccolto nel sacco congiuntivale. Questa forma clinica interessa solitamente tutti i soggetti della cucciolata (Fig. 2) (Barnett et al., 1998; Gelatt, 2000).



Figura 2: Ophthalmia neonatorum. Si noti l'opacità corneale bilaterale e la procidenza della terza palpebra.



Figura 3: Congiuntivite erpetica acuta con iperemia e chemosi, epifora e scolo bilaterali.

I gatti di 2-8 mesi possono essere colpiti da un'*infezione acuta* con segni clinici oculari, di solito bilaterali, associati a sintomi respiratori. I segni oftalmici sono caratterizzati da blefarospasmo, iperemia congiuntivale, chemosi e scolo oculare sieroso, che diviene poi purulento; tali lesioni possono essere complicate da infezioni batteriche secondarie (Fig. 3). Il coinvolgimento della cornea può portare ad una cheratite, spesso ulcerativa, che si manifesta con edema, neovascolarizzazione ed opacamento corneale (Barnett et al., 1998).

La forma acuta può evolvere con:

- la guarigione clinica, anche se nell'80% dei casi permane l'infezione latente;
- la cronicizzazione dell'infezione, che evolve in cheratite stromale;
- la complicazione dell'infezione, come ad esempio la formazione di un simblefaro.

Nell'adulto con virus allo stato latente, in seguito ad episodi stressanti, terapie con corticosteroidi e stati di immunodepressione (FIV, FeLV, interventi chirurgici, gravidanza, lattazione, ecc.), possiamo avere episodi di *riacutizzazione dell'infezione*. Questi sono caratterizzati da un modico interessamento congiuntivale monolaterale, in assenza di segni respiratori, al quale seguono lesioni corneali più evidenti: cheratite puntata, erosioni epiteliali dendritiche tendenti a confluire, formando un disegno "a carta geografica". Tali lesioni possono essere messe in evidenza con il colorante rosa bengala all'1% (Barnett et al., 1998; Gelatt, 2000) che, a differenza della fluoresceina, si lega alle cellule epiteliali necrotiche e a quelle non coperte dal film lacrimale pre-corneale (Peiffer et al., 2001).

La *cheratite stromale* è la forma cronica, a patogenesi immunomediata, che si manifesta con edema, vascolarizzazione profonda ed infiltrati cellulari infiammatori a livello dello stroma corneale; spesso è associata ad erosioni epiteliali ed esita nella perdita della trasparenza corneale (Fig. 4) (Barnett et al., 1998).

Gli esiti dell'infezione possono essere molto gravi e comprendono: *simblefaro, ulcerazione e perforazione della cornea, endoftalmite e panoftalmite* (Fig. 5), *cherato-congiuntivite secca, occlusione dei punti lacrimali, entropion, uveite anteriore cronica* (Barnett et al., 1998).

La diagnosi dell'infezione da FHV-1 viene formu-



Figura 4: Cheratite stromale dell'occhio destro. Si noti la parziale perdita di trasparenza corneale.



Figura 5: Endoftalmite e simblefaro, esiti di infezione erpetica.

lata grazie alle manifestazioni cliniche caratteristiche e può essere confermata con l'isolamento del virus dalle secrezioni oculari (Barnett et al., 1998).

La terapia nell'ophthalmia neonatorum consiste nell'apertura chirurgica delle palpebre con l'impiego di forbici sottili, la cui punta smussa viene inserita a livello del canto mediale (Barnett et al., 1998). Si devono inoltre effettuare frequenti irrigazioni locali per rimuovere il materiale purulento formato (Barnett et al., 1998), e somministrare antibiotici generali e topici (pomate oftalmiche a base di tetracicline, 4-6 volte al giorno per almeno due settimane) e sostituti lacrimali (Gelatt, 2000). Negli altri casi, oltre alla terapia antibatterica si possono impiegare farmaci antivirali per uso topico; la trifluridina è il farmaco di elezione per l'FHV-1 e, per essere efficace, deve essere somministrato almeno 6-8 volte al giorno. La somministrazione orale di L-lisina alla dose di 250-500 mg/die riduce la replicazione virale per un meccanismo di inibizione competitiva sulla captazione dell'arginina, aminoacido essenziale per la replicazione dell'FHV-1 (Van Der Woerdt, 2001). Non esistono ancora dati certi sull'efficacia clinica dell'interferone-alfa ricombinante umano somministrato per os alla dose di 5-25 UI/die (Gelatt, 2000). Nella cheratite stromale possono essere associati agli antivirali antinfiammatori steroidei locali (desametasone) per modulare la risposta immunitaria o, in alternativa, la ciclosporina A (Pizzirani, 2000). I corticosteroidi si possono impiegare solo in assenza di lesioni dell'epitelio corneale.

Infezione da Calicivirus felino

Il *Calicivirus felino* (FCV) colpisce i gatti di tutte le età, ma l'infezione si presenta con una sintomatologia più grave nei soggetti giovani. La congiuntivite si manifesta con scolo di tipo sieroso ed è associata a sintomi respiratori quali la rinite (Barnett et al., 1998). È frequente il riscontro di ulcere su lingua, palato, labbra e, occasionalmente, sulla punta del naso e nelle regioni peri-ungueali (Tilley et al., 2001). La sintomatologia può essere complicata da infezioni batteriche secondarie. La diagnosi si basa sull'isolamento del virus dai prodotti di secrezione congiuntivale ed oro-faringea (Barnett et al., 1998).

FORME AD EZIOLOGIA BATTERICA

La normale microflora oculare

Sulla superficie oculare possiamo ritrovare una normale popolazione microbica costituita generalmente da batteri e, più raramente, da funghi e lieviti (Millichamp et al., 1993).

In un'indagine effettuata su 50 gatti è stato evidenziato che il 54% degli esami colturali, eseguiti sul materiale prelevato dalla congiuntiva della palpebra inferiore e dal margine palpebrale, risultava positivo ed i microrganismi maggiormente isolati erano gli stafilococchi (Millichamp et al., 1993). In un altro studio, compiuto su 120 soggetti risultava, invece, positivo solo il 42% degli

esami colturali; anche in questo caso sono stati isolati soprattutto stafilococchi (Campbell et al., 1973). I risultati di questa ricerca sono riportati nella tabella 2.

La microflora congiuntivale riveste una notevole importanza in virtù dell'antagonismo competitivo nei confronti dei microrganismi invasori; rappresenta quindi un importante meccanismo di difesa locale. Può essere, comunque, la causa di infezioni secondarie ad altre patologie oculari (Millichamp et al., 1993).

Tabella 2 (da Slatter, 2001)

	Percentuale di colture positive	
Batteri isolati	dalla congiuntiva	dalle palpebre
Staphylococcus epidermidis	16,3	13,3
Staphylococcus aureus	10,4	8,8
Mycoplasma sp.	5	-
Bacillus sp.	2,9	1,7
Streptococcus sp. (alfa-emolitici)	2,5	1,7
Corynebacterium sp.	1,3	-
Escherichia coli	-	0,4

Infezione da Chlamydia psittaci

La *Chlamydia psittaci* è un microrganismo intracellulare obbligato con un elevato tropismo per l'epitelio congiuntivale e delle vie respiratorie. Può essere responsabile della sintomatologia da solo oppure può aggravare l'infezione da FHV-1. Colpisce prevalentemente soggetti giovani. I segni clinici oftalmici insorgono monolateralmente e divengono bilaterali nell'arco di pochi giorni; sono caratterizzati da iperemia congiuntivale, chemosi e scolo sieroso che diviene muco-purulento nelle forme croniche. In questi casi si osserva spesso un interessamento dei follicoli linfoidi. I sintomi respiratori sono lievi (rinite) o assenti, e la cornea non presenta alterazioni (Millichamp et al., 1993; Barnett et al., 1998; Gelatt, 2000; Peiffer et al., 2001).

La citologia congiuntivale può essere un importante ausilio diagnostico, se effettuata dal 7° al 14° giorno dall'infezione, per la presenza di corpi inclusi intra-citoplasmatici all'interno delle cellule epiteliali (Fig. 6) (Gelatt, 2000).

La terapia prevede la somministrazione topica di una pomata oftalmica a base di tetracicline, 3-4 volte al giorno, per almeno 2 settimane (Pizzirani, 2000); in caso di intolleranza alle tetracicline, si può impiegare il cloramfenicolo. Può essere associata la doxiciclina per via orale alla dose di 10 mg/kg/die (Barnett et al., 1998).

Infezione da Mycoplasma sp.

Mycoplasma felis e *M. gatae* sono compresi tra le cause occasionali di congiuntivite, sia come agenti puri sia come agenti di sovrainfezione dell'FHV-1 (Gelatt, 2000); l'infezione determinata è spesso di tipo autolimitante (si può risolvere da sola nell'arco di 30 giorni). Tali microrganismi possono essere isolati anche dalla congiuntiva di gatti normali, e per questo è molto importante escludere altri possibili cause della flogosi congiuntivale (Barnett et al., 1998). È controverso, infatti, il loro ruolo nel determinismo della patologia congiuntivale (Gelatt, 2000).

La congiuntivite si presenta in forma molto grave, con segni clinici mono o bilaterali caratterizzati da imponente chemosi, iperemia, scolo oculare e, nei casi non trattati, formazione di pseudomembrane biancastre (Millichamp et al., 1993; Barnett et al., 1998; Gelatt, 2000; Peiffer et al., 2001).

La diagnosi si basa sull'isolamento del microrga-

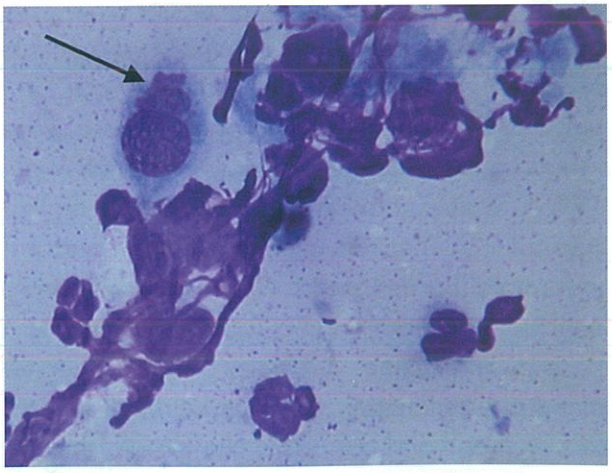

Figura 6: La freccia indica i corpi inclusi intracitoplasmatici all'interno di una cellula epiteliale congiuntivale, in un soggetto affetto da clamidiosi.

nismo da terreni di coltura specifici. La citologia congiuntivale permette di evidenziare la prevalenza di leucociti polimorfonucleati e la presenza di piccoli corpi inclusi basofili a livello delle cellule epiteliali (Gelatt, 2000).
Il trattamento prevede la somministrazione topica di tetracicline o fluorochinoloni 4-6 volte al giorno per 2 settimane (Pizzirani, 2000), associati alla somministrazione per via orale di doxiciclina alla dose di 10 mg/kg/die (Barnett et al., 1998).

FORME AD EZIOLOGIA MICOTICA

Le congiuntiviti e le cheratiti micotiche sono state diagnosticate occasionalmente in quei soggetti che vivono in ambienti caldo-umidi e in quelli sottoposti a prolungate terapie immunosoppressive con corticosteroidi e con antibiotici (Barnett et al., 1998). I funghi che più comunemente sono stati isolati in queste forme sono *Candida albicans* ed *Aspergillus sp.* (Millichamp et al., 1993; Barnett et al., 1998; Peiffer et al., 2001; Slatter, 2001). Per la conferma della diagnosi si deve sempre ricorrere all'esame colturale su terreni specifici (Barnett et al., 1998).

FORME AD EZIOLOGIA PARASSITARIA

Le congiuntiviti parassitarie sono molto rare. La congiuntivite causata dal nematode *Thelazia californiensis*, segnalata negli Stati Uniti, è caratterizzata da iperemia, scolo ed irritazione congiuntivale dovuti all'azione meccanica del parassita. La terapia consiste nella rimozione dei parassiti con delle pinzette, dopo somministrazione di un anestetico topico (Barnett et al., 1998; Gelatt, 2000; Slatter, 2001).

CONGIUNTIVITE ALLERGICA

La congiuntiva è una struttura localizzata in una posizione particolarmente esposta agli insulti ambientali e ricca di tessuto linfoide; queste condizioni comportano, in tutte le specie, un suo frequente interessamento in seguito alla stimolazione da parte di diversi antigeni (Slatter, 2001).

Le cause di congiuntivite allergica possono essere diverse:
- atopia (per l'inalazione di pollini, polveri, ecc.);
- alimenti;
- tossine prodotte da batteri presenti nel sacco congiuntivale (ad esempio *Staphylococcus aureus*);
- farmaci per uso sistemico;
- farmaci per uso topico: reazioni di ipersensibilità ad alcuni farmaci oftalmici come tetraciclina, idoxuridina, trifluridina e neomicina (Fig. 7) (Gelatt, 2000; Peiffer et al., 2001; Slatter, 2001).

La congiuntivite di tipo allergico si manifesta con irritazione locale, iperemia congiuntivale, scolo oculare sieroso e chemosi; inoltre, è spesso presente il contemporaneo interessamento da parte di fenomeni infiammatori di cute, cavità nasali, padiglioni auricolari, faringe e cavità buccale (Slatter, 2001).
La terapia si basa sull'allontanamento dell'allergene e sull'applicazione locale di antistaminici o corticosteroidi (Barnett et al., 1998).

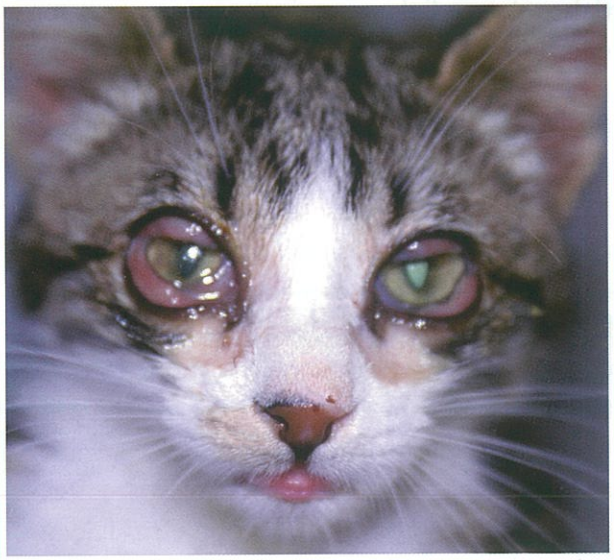

Figura 7: Congiuntivite bilaterale da intolleranza alle tetracicline per uso topico.

CONGIUNTIVITE E CHERATO-CONGIUNTIVITE EOSINOFILICA

La congiuntivite eosinofilica è una forma infiammatoria cronica, di tipo immunomediato, ad eziologia ancora poco chiara, spesso con-

comitante all'infezione da FHV-1 (Barnett et al., 1998). Sembra che siano coinvolti meccanismi di ipersensibilità di tipo I (immediata) e IV (cellulo-mediata); il loro esito è la comparsa di un infiltrazione di eosinofili nello spessore congiuntivale (Pentlarge, 1991; Larocca, 2000; Allgoewer et al., 2001).
La sintomatologia insorge di solito monolateralmente, per poi divenire bilaterale (Gelatt, 2000). I segni clinici sono caratterizzati da: disagio oculare, blefarospasmo, scolo oculare muco-purulento, iperemia congiuntivale. Il margine palpebrale inferiore e quello della terza palpebra si presentano depigmentati, ispessiti e talvolta ulcerati a livello del canto mediale; sono inoltre presenti epifora, edema ed arrossamento della congiuntiva della terza palpebra, procidenza della terza palpebra (Pentlarge, 1991; Barnett et al., 1998; Allgoewer et al., 2001).
Il processo può interessare anche la cornea (cherato-congiuntivite eosinofilica); in questo caso sono presenti lesioni corneali, soprattutto a livello dei quadranti dorso-laterale e ventro-laterale, con infiltrazione di eosinofili, invasione da parte di vasi neoformati e tessuto di granulazione (forma proliferativa), edema, piccole erosioni e caratteristiche placche superficiali di materiale cremoso (Fig. 8) (Barnett et al., 1998; Allgoewer et al., 2001).

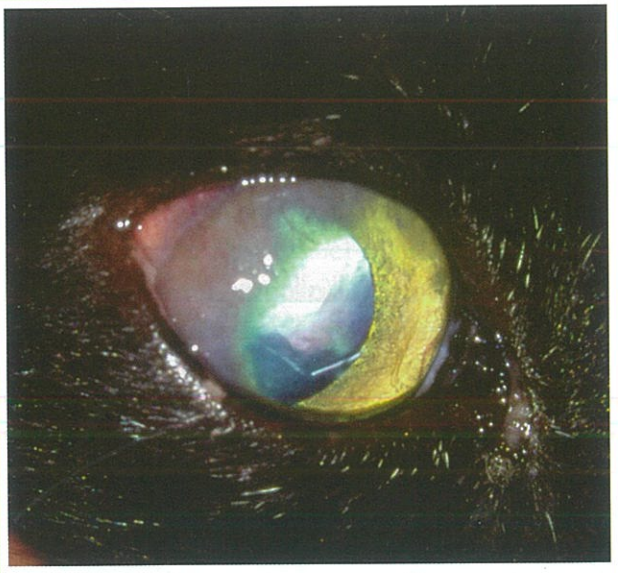

Figura 8: Cherato-congiuntivite eosinofilica con interessamento dei quadranti dorso-laterale e ventro-laterale della cornea.

La diagnosi è formulata grazie ai segni clinici e può essere confermata con la citologia congiuntivale o l'esame istologico della congiuntiva. La citologia congiuntivale è una tecnica di semplice esecuzione, che permette di ottenere risposte immediate: questa patologia è, infatti, caratterizzata dal riscontro di numerosi eosinofili e mastociti (Fig. 9) (Pentlarge, 1991; Barbasso et al., 2001). Tali cellule si ritrovano raramente nella congiuntiva del gatto in condizioni fisiologiche (Allgoewer et al., 2001). L'istologia congiuntivale permette la conferma della diagnosi, ma presenta degli svantaggi rispetto all'esame citologico, quali la maggiore invasività ed i più lunghi tempi richiesti per la risposta (Barbasso et al., 2001).

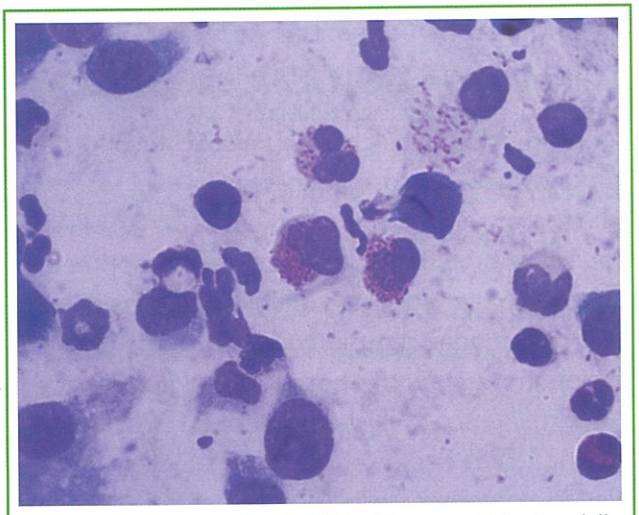

Figura 9: Presenza di eosinofili nell'esame citologico della congiuntiva di un soggetto affetto da cherato-congiuntivite eosinofilica.

La terapia iniziale consiste nella somministrazione topica di corticosteroidi come desametasone allo 0,1%, 6 volte al giorno per 3-6 settimane (Pentlarge, 1991; Allgoewer et al., 2001). Può essere utilizzata anche la ciclosporina A in pomata oftalmica, sebbene spesso determini irritazione congiuntivale (Pentlarge, 1991; Allgoewer et al., 2001). Nei casi che non rispondono alla terapia locale può essere effettuato un trattamento con megestrolo acetato (Pizzirani, 2000) alla dose iniziale di 0,5 mg/kg/die, poi gradualmente ridotto, nell'arco di 3 settimane, a 0,1 mg/kg/die (Allgoewer et al., 2001) oppure di 5 mg/die per 5 giorni, poi 5 mg a giorni alterni per 7 giorni, infine 5 mg alla settimana come dose di mante-

nimento per qualche settimana (Gelatt, 2000). Il megestrolo acetato non è, comunque, il farmaco di prima scelta per i potenziali effetti collaterali (Pentlarge, 1991; Gelatt, 2000).

CHERATO-CONGIUNTIVITE SECCA (KCS)

La cherato-congiuntivite secca (KCS) colpisce raramente il gatto e l'eziologia, in questa specie, spesso non viene determinata. Può insorgere in seguito all'infezione da FHV-1, traumi orbitali o traumi delle ghiandole lacrimali, lesioni della componente parasimpatica del nervo facciale (VII paio di nervi cranici), lesioni della branca oftalmica del nervo trigemino (V paio di nervi cranici), rimozione della terza palpebra o della sua ghiandola (Barnett et al., 1998).
I segni clinici includono: aumento della frequenza di ammiccamento, blefarospasmo, iperemia congiuntivale, secchezza corneale, presenza di scolo mucoso. Nelle forme croniche sono presenti la neovascolarizzazione corneale e l'opacamento della cornea; è possibile l'insorgenza di ulcere corneali (Barnett et al., 1998).
La diagnosi è formulata sulla base dei segni clinici e può essere confermata dal reperto di valori inferiori a 5 mm/minuto del test lacrimale di Schirmer (STT) (Barnett et al., 1998; Gelatt, 2000; Peiffer et al., 2001).
Nella forma neurologica la terapia prevede la somministrazione per via orale di farmaci ad azione parasimpaticomimetica, come la pilocarpina all'1% per uso oftalmico (1 goccia 2 volte al giorno mescolata al cibo). Negli altri casi devono essere somministrati sostituti lacrimali almeno 3-4 volte al giorno associati, in caso di neovascolarizzazione corneale e in assenza di lesioni corneali, a corticosteroidi topici (desametasone). La ciclosporina A, a differenza del cane, non determina nel gatto un aumento della produzione lacrimale, quindi non risulta efficace nel trattamento di tale patologia (Barnett et al., 1998).
La terapia chirurgica con la tecnica della trasposizione del dotto di Stenone presenta difficoltà di esecuzione nel gatto e, per questo, è considerata come opzione terapeutica in ultima istanza (Barnett et al., 1998).

CHERATITE ULCERATIVA

In base alla profondità della lesione, che può essere valutata con fonte di luce ed ingrandimento adeguati, la cheratite ulcerativa può essere classificata come:
- erosione epiteliale, che coinvolge solo l'epitelio;
- ulcera corneale superficiale, caratterizzata da una notevole stimolazione algica, per la ricca innervazione superficiale della cornea;
- ulcera corneale profonda, che si presenta crateriforme;
- descemetocele o prolasso della membrana del Descemet, causato dalla notevole elasticità di tale membrana (Fig. 10);
- perforazione corneale, con o senza prolasso dell'iride (Fig. 11) (Barnett et al., 1998).

Le cause di ulcera corneale possono essere diverse: traumi, graffi di altri gatti, corpi estranei, infezioni da FHV-1, neoplasie palpebrali, difetti del film lacrimale pre-corneale (KCS), insulti termici e chimici (Barnett et al., 1998).



Figura 10: Descemetocele localizzato nella porzione centrale della cornea.

I segni clinici sono caratterizzati dall'insorgenza acuta del dolore, che si manifesta con blefarospasmo, fotofobia ed epifora; è presente iperemia congiuntivale. La conferma della diagnosi si ottiene con l'evidenziazione della lesione con la fluoresceina (Fig. 12) (Barnett et al., 1998).



Figura 11: Esiti di perforazione corneale con prolasso irideo.

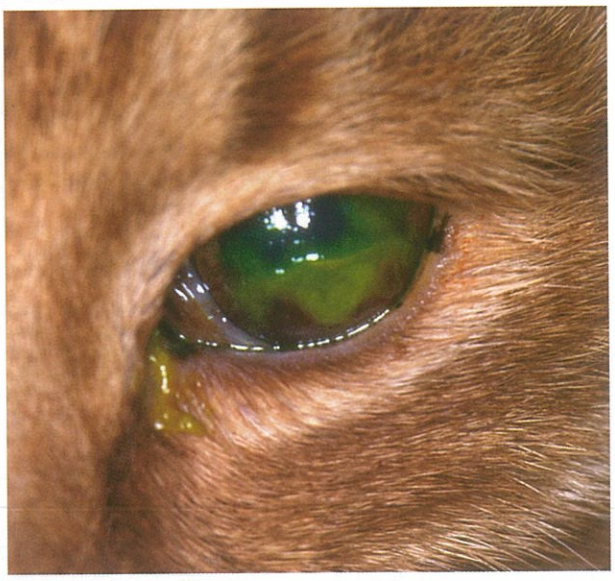

Figura 12: Positività al test della fluoresceina.

La terapia medica consiste nell'applicazione locale di associazioni di soluzioni antibiotiche ad ampio spettro, come tetraciclina associata a ofloxacina, norfloxacina o ciprofloxacina, 4-5 volte al giorno. Nei casi gravi la somministrazione deve essere frequente nelle prime 48 ore (ogni 1-2 ore), per passare poi ad intervalli di 4-5 ore. In presenza di uveite anteriore e per prevenire la formazione di sinechie deve essere somministrata l'atropina all'1% in pomata oftalmica (2 volte al giorno per 3 giorni e poi 1 volta al giorno a giorni alterni), con azione midriatica e cicloplegica. Nelle ulcere collagenasiche è indicata la somministrazione di acetilcisteina in collirio 2-3 volte al giorno. A seconda della profondità della lesione, per proteggere la zona possono essere impiegate delle lenti a contatto morbide oppure si può ricorrere al trattamento chirurgico con un flap della terza palpebra, un flap congiuntivale od una tarsorrafia temporanea (Barnett et al., 1998).

L'ulcera indolente è un tipo particolare di ulcera superficiale (erosione epiteliale) che si riscontra occasionalmente nel gatto. In questa specie, le cause di tale lesione non sono conosciute, anche se è stata osservata in soggetti con KCS, cheratite erpetica, cheratocongiuntivite proliferativa, sequestro corneale, uveite, glaucoma, infezioni da FIV e FeLV (Barnett et al., 1998). I sintomi dell'ulcera indolente sono caratterizzati da blefarospasmo, fotofobia ed epifora. È possibile, inoltre, osservare, ai margini della lesione, l'epitelio corneale proliferante che non aderisce al tessuto sottostante. Anche questa lesione è positiva alla colorazione con fluoresceina (Barnett et al., 1998).

Alla terapia medica viene spesso associata quella chirurgica, che consiste nella rimozione dell'epitelio proliferante non adeso allo stroma (debridement), in anestesia topica, utilizzando un tampone di cotone sterile.

A questa procedura può essere abbinata l'applicazione di una lente a contatto morbida, con lo scopo di favorire l'adesione dell'epitelio in formazione allo stroma corneale. In alternativa possono essere eseguite la cheratotomia puntata o la cheratotomia a griglia (Barnett et al., 1998). Quest'ultima può, in questa specie, predisporre alla formazione di un sequestro corneale (La Croix et al., 2001).

SEQUESTRO CORNEALE

Il sequestro corneale o nigrum è una forma clinica caratteristica del gatto, ad eziologia non conosciuta. È segnalata una predisposizione di razza per il gatto Persiano e l'Himalayano, probabilmente legata alla particolare conformazione del muso; anche altre razze, tuttavia, possono essere colpite (Barnett et al., 1998; Stades et al., 2000).

Esistono delle condizioni che predispongono all'insorgenza di tale lesione e sono rappresentate da: cheratite ulcerativa, cheratite erpetica, KCS, stimoli irritativi cronici come entropion, trichiasi e distichiasi, assenza della terza palpebra e lagof-

talmo (Barnett et al., 1998; Gelatt, 2000).
La lesione è di solito monolaterale, ma si può presentare bilateralmente nelle razze predisposte. Il sequestro, localizzato di solito nella porzione centrale della cornea, è costituito da materiale necrotico variamente pigmentato, di colore bruno-nerastro, formato da collagene, fibroblasti degenerati e cellule infiammatorie aspecifiche (Fig. 13).



Figura 13: Sequestro corneale a sede paracentrale in un gatto Persiano.

Interessa lo stroma corneale e raramente arriva alla membrana del Descemet. Nelle forme croniche presenta alla periferia una zona di edema e di neovascolarizzazione corneale. Determina disagio oculare, blefarospasmo e scolo oculo-congiuntivale (Barnett et al., 1998; Gelatt, 2000).
La terapia conservativa prevede l'impiego di lacrime artificiali ed antibiotici applicati localmente, fino all'eliminazione spontanea del sequestro, nell'arco di settimane o mesi. Il trattamento di elezione è quello chirurgico e consiste nell'effettuazione di una cheratectomia, da effettuare quando la lesione è ben delimitata (Peruccio et al., 1995).

CHERATOPATIA BOLLOSA

La cheratopatia bollosa è una rara forma grave ed acuta, ad eziopatogenesi sconosciuta. Colpisce comunemente i soggetti giovani, con predisposizione di razza nel Persiano e nell'Himalayano, e di solito si manifesta bilateralmente. La lesione si presenta con edema corneale focale o diffuso, formazione di grosse bolle stromali tendenti alla fusione, senza reazione infiammatoria periferica. La rottura di queste bolle può esitare nella perforazione corneale, con prolasso dell'iride (Barnett et al., 1998; Gelatt, 2000).
La terapia è conservativa nei casi meno gravi e prevede l'applicazione di antibiotici topici ed atropina all'1% in pomata oftalmica. Nelle altre forme, alla terapia medica è associato il trattamento chirurgico; a seconda della lesione si ricorre alla sutura diretta dei margini della lesione corneale oppure si può effettuare un flap congiuntivale. Nei casi più gravi può essere necessaria l'enucleazione (Pizzirani, 2000).

CONCLUSIONI

Nel gatto le patologie infiammatorie della congiuntiva e della cornea rivestono una notevole importanza, per l'incidenza elevata con la quale si manifestano. Sono, infatti, numerose le malattie oftalmiche che determinano segni clinici a livello congiuntivale, corneale o di entrambe le strutture. È tuttavia da sottolineare che una patologia corneale si verifica raramente senza il conseguente interessamento della congiuntiva, mentre la congiuntivite non comporta necessariamente l'estensione del processo infiammatorio alla cornea, anche se questo può comunque verificarsi.
La diagnosi clinica di congiuntivite, cheratite o cherato-congiuntivite è piuttosto semplice, più difficile risulta stabilirne l'eziologia.
Talvolta, come ad esempio nella congiuntivite da Chlamydia pittaci o nella congiuntivite/cherato-congiuntivite eosinofilica, l'esame citologico può essere di notevole ausilio diagnostico. In altri casi è importante effettuare ulteriori indagini, quali l'esame batteriologico da tamponi, l'isolamento virale o la PCR dalle secrezioni oculari, l'esame isto-patologico. Spesso l'ipotesi diagnostica può essere avvalorata dalla risposta alle terapie effettuate.

BIBLIOGRAFIA

1. Allgoewer I., Schäffer E.H., Stockhaus C., Vögtlin A. (2001):
"Feline eosinophilic conjunctivitis".
Veterinary Ophthalmology; 4: 69-74.
2. Barbasso E., Terlizzi D. (2001):
" Oftalmologia del cane e del gatto. Indagini collaterali di base".
Review di autovalutazione. Anno 2, numero 2. UTET, Periodici, Torino.
3. Barnett K.C. & Crispin S.M. (1998):
"Feline ophthalmology.
An atlas and text". W.B. Saunders Company, Philadelphia.
4. Bortolami R., Callegari E., (1999):
"Neurologia ed estesiologia degli animali domestici". EDAGRICOLE, Bologna.
5. Campbell L.H., Fox J.G., Snyder S.B. (1973):
"Ocular bacteria and mycoplasma of the clinically normal cat".
Feline Pract; 3:10-12.
6. Farina R., Scatozza F. (1998):
"Trattato di Malattie infettive degli animali".
UTET, Torino.
7. Gelatt K.N. (2000):
"Essential of Veterinary Ophthalmology".
Lippincott Williams & Wilkins, Philadelphia.
8. Gelatt K.N. (1999):
"Veterinary Ophthalmology". Terza Edizione.
Lippincott Williams & Wilkins, Philadelphia.
9. La Croix N.C., van der Woerdt A., Olivero D.K. (2001):
"Nonhealing corneal ulcers in cats: 29 cases (1991-1999)". J Am Vet Assoc; 218(5):733-5.
10. Larocca R.D. (2000):
"Eosinophilic conjunctivitis, herpes virus and mast cell tumor of the third eyelid in a cat".
Veterinary Ophthalmology; 3(4): 221-225.
11. Millichamp N.J., Dziezyc J. (1993):
"Clinica Veterinaria del Nord America.
Piccoli Animali. Oftalmologia".
Antonio Delfino Editore, Roma.
12. Peiffer R.L. & Petersen-Jones S.M. (2001):
Small Animal Ophthalmology.
A problem-oriented approach".
Terza Edizione W.B. Saunders Company, Philadelphia.
13. Pentlarge V.W. (1991):
"Eosinophilic conjunctivitis in five cats".
Journal of the American Animal Hospital Association; 27:21-28.
14. Peruccio C., Bo S., Lotti D. (1995):
"Diagnosi e terapia delle malattie oculari caratteristiche del gatto"
Veterinaria; 9(1):85-90.
15. Pizzirani S. (2000):
"Oftalmologia del gatto. Malattie della congiuntiva e della cornea".
Review di autovalutazione.
Anno 1, numero 2. UTET, Periodici, Torino.
16. Poli G., Cocilovo A. (1996):
"Microbiologia ed immunologia veterinaria".
UTET, Torino.
17. Slatter D. (2001):
"Fundamentals of Veterinary Ophthalmology".
Terza Edizione W.B. Saunders Company, Philadelphia.
18. Stades F.C., Boevé M.H., Neumann W., Wyman M. (2000):
"Oftalmologia clinica veterinaria". UTET, Torino.
19. Tilley L.P., Smith F.W.K., Jr. (2001):
"The 5 Minute Veterinary Consult". UTET, Torino.
20. Van Der Woerdt A. (2001):
"Feline Ophthalmology".
Waltham/OSU Symposium: Small Animal Ophthalmolgy.

DERMATITI FACCIALI DEL GATTO

Dal congresso dermatologia topografica Perugia 28/29 febbraio 2004

Ghibaudo G.
medico veterinario libero professionista
Clinica Veterinaria Malpensa - Milano

INTRODUZIONE

Il collo e la faccia sono delle zone frequentemente interessate da lesioni cutanee nel gatto. La maggior parte di queste dermatiti sono pruriginose e possono essere di esclusiva localizzazione in questa parte del corpo (ipersensibilità alle punture di insetti, intertrigine delle pieghe facciali) o essere in concomitanza con altre sedi (dermatofitosi, dermatite atopica).
Per capire, diagnosticare e gestire tali malattie è fondamentale impostare e seguire un iter diagnostico rigoroso.

ANATOMIA

La cute del gatto è più sottile di quella del cane e nel derma, soprattutto a livello di collo e testa, sono presenti un numero di mastociti elevato. Anche per questi motivi gli stimoli pruriginosi si concentrano in questa zona del corpo (allergia alimentare, dermatite atopica ecc.)
Alcune zone anatomiche costituiscono il bersaglio di diverse malattie come il mento con ghiandole sebacee molto numerose e sviluppate per l'acne felina o la cavità nasale e il tartufo con il poco pelo e quindi poco protetti di fronte agli insetti per la dermatite da ipersensibilità alla puntura di insetti. Infine le pieghe facciali dei gatti persiani e himalaiani per l'intertrigine.

PREDISPOSIZIONE

La testa è una regione particolarmente esposta al contatto con il mondo esterno e il gatto ha un comportamento da esploratore, questo comporta la possibilità di contrarre dermatiti contagiose dal contatto diretto con roditori e altri animali selvatici (dermatofitosi, poxvirus) o dermatiti trasmissibili da altri gatti (rogna otodettica) o di origine ambientale (trombiculosi).

MANIFESTAZIONE DEL PRURITO

In base a come il gatto manifesta il prurito, presente nella maggior parte delle dermatiti facciali, possiamo avere diversi quadri clinici:

• il grattamento produce eritema, escoriazioni, ulcerazioni emorragiche e croste.
• il leccamento causa alopecia estensiva, eritema, escoriazioni e disturbi gastrointestinali (vomito e/o stipsi per pilobezoari).
• il mordicchiamento alopecia, escoriazioni e croste con presenza di ciuffi di pelo nell'ambiente e di peli rotti o "sfibrati" all'esame microscopico del pelo.
• lo scuotimento della testa e il grattamento delle orecchie, infine, può causare otite eritematosa/ceruminosa/purulenta e otoematoma.


Ascesso retroauricolare in un gatto maschio intero

DERMATITI DI ORIGINE BATTERICA E PSEUDOPIODERMITI

• Piodermiti:
le infezioni batteriche cutanee nel gatto sono poco frequenti ad eccezione degli ascessi dovuti a morsi, graffi o ad autotraumatismo.
Il motivo risiede nel numero limitato dei batteri presenti sulla cute e sul mantello del gatto e nella continua pulizia di questa specie. Possono sovrapporsi e complicare qualsiasi dermatite facciale, anche non pruriginosa. Un esame citologico per apposizione è sufficiente per confermare la diagnosi. Di solito le piodermiti (spt. da Staphylococcus intermedius e Staphylococcus aureus) si risolvono con un'adeguata terapia antibiotica (cefalosporine 1° generazione, fluorchinolonici o penicilline potenziate); spesso possono recidivare se la causa sottostante non viene diagnosticata (retrovirus, dermatite atopica).

• Ascessi:
sono causati dall'inoculazione di batteri nel tessuto sottocutaneo tramite morsi o graffi e sono sostenuti da una flora mista di bastoncelli Gram negativi (Pasteurella multocida, E. Coli), anaerobi (Clostridium spp., Fusobaterium spp.) e cocchi Gram positivi (Streptococcus spp.). Le guance e il collo sono delle localizzazioni frequenti per gli ascessi; posso presentarsi inizialmente come tumefazioni calde e dolorose per poi maturare e fistolizzare il contenuto purulento all'esterno. I gatti maschi interi sono predisposti per la facilità di ricevere graffi e morsi durante le lotte.

• Pseudopiodermiti:
l'intertrigine delle pieghe facciali è di riscontro frequente nei gatti di razza persiana e himalaiana. L'anatomia delle pliche facciali predispone per un accumulo del secreto oculare e porta a macerazione la cute. Queste pieghe, pertanto, tendono ad assumere un tipico colore ocra-marrone e la pelle diventare eritematosa. Il quadro di solito rimane asintomatico ma può sovrapporsi a questo stato infiammatorio un processo infettivo (batterico o da malassezia); queste complicanze possono esitare in fenomeni erosivi associati a un odore molto sgradevole. La diagnosi differenziale principale è con la dermatite facciale idiopatica del gatto persiano (vedi oltre). L'esame citologico per apposizione è utile per valutare l'eventuale insorgenza di dermatiti batteriche o da malassezia. La regolare e continua pulizia delle pieghe con antisettici come la clorexidina o altri antibiotici o antifungini topici può prevenire recidive o diminuire la loro frequenza.

DERMATITI DI ORIGINE FUNGINA

• Dermatofitosi:
è un'infezione fungina superficiale della cute e per la sua frequenza e importanza zoonosica è una malattia da inserire sempre nel diagnostico differenziale delle dermatiti facciali del gatto. Il Microsporum canis è il dermatofita più frequentemente isolato, più raramente Trichophyton mentagrophytes o Microsporum gypseum. Il gatto persiano può spesso essere portatore di Mi-



Alopicia preauricolare: sono evidenti lesioni da autotrauma, escoriazioni e croste.

crosporum canis ed essere asintomatico; mentre le infezioni da Trichophyton mentagrophytes si verificano in seguito al contatto con roditori, quelle sostenute da Microsporum gypseum sono dovute al contatto con il terreno contaminato. In entrambi i casi la testa, il collo e i piedi sono le zone più esposte. Le manifestazioni cliniche sono pleomorfe: dalle classiche lesioni rotondeggianti a evoluzione centrifuga caratterizzate da alopecia, scaglie, croste e lieve eritema; a quadri meno tipici come zone alopeciche crostose attorno agli occhi, sul naso o il mento; oppure una dermatite cherato-seborroica regionale con papule, pustole e croste. Di solito la dermatofitosi è poco pruriginosa ma può diventarlo con l'insorgenza di complicanze batteriche. Per questo motivo è indispensabile avvalersi per la diagnosi di una serie di esami: l'esame alla lampada di Wood, l'esame tricologico, a volte anche l'esame istopatologico e soprattutto l'esame colturale su terreno selettivo (DTM/Sabouraud) tramite la raccolta del materiale con la tecnica dello spazzolamento. Il trattamento è a base di antifungini come grisofulvina, chetoconalzolo o itraconazolo in associazione ad un trattamento topico (enilconazolo, clorexidina...); altrettanto importante è trattare l'ambiente con prodotti efficaci contro le spore (ipoclorito di sodio).

- ***Dermatite da malassezia:***

è rara nel gatto e si caratterizza per la presenza di un essudato nerastro adeso alla cute e alla base del pelo. Colpisce soprattutto il mento e la faccia ed è una dermatite fortemente pruriginosa. Di solito è secondaria a cause sottostanti come l'acne e l'allergia. La diagnosi si effettua sempre tramite l'esame citologico e si tratta, oltre a gestire le cause sottostanti, utilizzando soluzioni a base di clorexidina o miconazolo eventualmente associato alla somministrazione di antifungini attivi nei confronti della malassezia quali il chetoconalzolo e l'itraconazolo.

DERMATITI DI ORIGINE PARASSITARIA

- ***Trombiculosi:***

è un'infestazione stagionale da larve di acari (Trombicula autumanalis) che vivono su materiale organico in decomposizione. Si localizza prevalentemente a livello della testa (base del padiglione auricolare, tasche di Henry e collo), è una dermatite pruriginosa e la diagnosi, spesso, è visiva: le larve tendono a rimanere insieme formando degli "ammassi" arancioni delle dimensioni di qualche millimetro; l'esame microscopico di queste formazioni conferma l'infestazione. L'utilizzo di prodotti acaricidi (fipronil) ripetuti anche due volte alla settimana si è dimostrato efficace.

- ***Dermatite otodettica:***



Dermatite facciale idiopatica del persiano

la rogna otodettica è sostenuta da un acaro (Otodectes cynotis) poco specie-specifico (presente anche nel cane e nel furetto); è presente, tipicamente, a livello del canale auricolare e padiglione esterno provocando otiti ceruminose e otoematomi, ma può infestare anche la zona periaurico-

lare e il collo (oltre la regione dorso-lombare e la base della coda) provocando dermatiti escoriative e crostose. La rogna otodettica, inoltre, è molto pruriginosa e contagiosa e la diagnosi è frequente già all'esame otologico oppure esaminando il materiale ceruminoso al microscopio; più difficile è reperire acari da raschiati cutanei. Gli antiparassitari efficaci sono l'amitraz, il fipronil, l'ivermectina e la selamectina; è fondamentale il trattamento di tutto il corpo e di tutti gli animali presenti per evitare recidive.

• ***Pediculosi:***
è un'infestazione rara sostenuta da un insetto (Felicola subrostrata) presente soprattutto nei gattini o adulti tenuti in condizioni igieniche non ottimali. Non è una zoonosi in quanto il parassita è specie-specifico. Coinvolge frequentemente la testa, i padiglioni auricolari e il dorso. Le lesioni sono costituite da pelo opaco, scaglie, papule, croste e dermatite miliare. La diagnosi è visiva con l'evidenziazione delle lendini e degli adulti sul pelo oppure tramite esame tricologico. Le molecole antiparassitarie utilizzate per il trattamento sono il fipronil e l'ivermectina (non utilizzare in gatti di età inferiore ai 4 mesi).

• ***Cheylettiellosi:***
questa infestazione è causata da un acaro (Cheylettiella blakei) specifico del gatto ma anche altre Cheylettielle possono parassitarlo come la C. Yasguri (cane) e C. parassitivorax (coniglio). La testa e il collo sono le zone più frequentemente coinvolti, è pruriginosa e contagiosa per l'uomo; vive sulla cute nutrendosi di detriti cheratinici. I gattini possono presentare eritema, papule, alopecia, croste e numerose scaglie ("forfora che cammina"), mentre gli adulti possono essere portatori asintomatici o presentare solamente una dermatite miliare. Il trattamento è con i classici acaricidi.

• ***Demodicosi:***
è rara nel gatto e può essere sostenuta da due tipi di demodex: Demodex cati caratterizzato da un addome lungo e sottile che vive nei follicoli piliferi e Demodex gatoi con addome più tozzo e largo che vive tra gli strati cornei. Le regioni della testa e del collo sono quelle preferenziali e si osservano eritema, papule, pustole, comedoni, erosioni e croste associate a zone alopeciche. Il prurito è maggiore nella forma sostenuta dal D. gatoi. Anche in questo caso è necessario identificare la causa sottostante (virus, diabete, iperadrenocorticismo, tumori). I raschiati cutanei e gli scotch-test sono gli esami più utili per identificare l'acaro. Soluzioni di amitraz settimanali o crotamitone topico sono necessari fino alla negativizzazione dei raschiati.

• ***Rogna notoedrica:***
è sostenuta da un acaro (Notoedres cati) che vive nello spessore dell'epidermide; è molto pruriginosa e contagiosa (gatti, cani e uomo). Interessa soprattutto la testa e il padiglioni auricolari producendo lesioni eritematose, alopeciche, escoriative ma soprattutto scaglie e croste spesse. Altre lesioni coinvolte sono l'estremità degli arti, l'addome e la regione perineale. Attraverso raschiati cutanei si evidenziano facilmente numerosi acari. L'amitraz e l'ivermectina sono efficaci. In tutte le infestazioni da acari o insetti è consigliato anche il trattamento ambientale con prodotti acaricidi ad azione prolungata.

DERMATITI DI ORIGINE VIRALE

Le dermatosi virali nel gatto sono poco diagnosticate per le difficoltà nel dimostrare la presenza del virus. Oggigiorno con l'impiego di nuove tecniche diagnostiche (microscopia elettronica, immunoistochimica e biologia molecolare) si è visto che l'incidenza di queste dermatosi nel gatto è maggiore e il loro rischio zoonosico li rende particolarmente temibili.

• ***Poxvirus:***
la poxvirosi è causata da un cowpoxvirus che colpisce diversi animali tra cui i piccoli roditori selvatici e il gatto. I felini che vivono in un ambiente rurale sono perciò più esposti al contatto. La via d'inoculazione è cutanea e oro-nasale. La replicazione locale del virus è responsabile della lesione primaria (soprattutto testa, collo e arti an-

teriori) poi l'arrivo del virus in altre zone cutanee per via linfatica provoca l'insorgenza delle altre lesioni. La lesione primaria è una macula eritematosa che tende a ulcerarsi mentre in un secondo tempo si formano lesioni pruriginose su tutto il corpo (papule e noduli eritematosi) che si ulcerano. Alle lesioni cutanee si possono associare quelle sistemiche (febbre, abbattimento del sensorio, anoressia) con lesioni ulcerative anche nel cavo orale. La maggior parte dei casi ha un'evoluzione favorevole con guarigione spontanea mentre a volte le infezioni secondarie possono perpetuare le dermatiti. Altre volte la presenza concomitante di altre virosi (FIV-FelV) posso instaurare uno stato di immunosoppressione che può rendere le infezioni letali (ad esempio broncopolmoniti). L'esame citologico per apposizione sulle lesioni permette raramente l'evidenziazione di inclusioni virali eosinofiliche intracitoplasmatiche nei cheratinociti. Mentre all'esame istopatologico è più probabile questo riscontro oltre alla presenza di degenerazione idropica dei cheratinociti con formazione di microvescicole e necrosi epidermica. Altri esami ancora più specifici e diagnostici sono l'esame con il microscopio elettronico (evidenziazione delle particelle virali con morfologia tipica del poxvirus) e l'isolamento del virus; questi ultimi due esami sono però effettuabili solo in laboratori specializzati. Il trattamento è unicamente preventivo e si rende necessario l'isolamento del gatto per motivi zoonosici (evitare contatto a mani nude ecc.) e il trattamento ambientale con virucidi.

- ***Dermatite ulcerativa associata a herpesvirus felino di tipo 1:***

sembra essere rara nel gatto e colpisce soprattutto i soggetti adulti o anziani. Le lesioni sono vescicole, ulcere e croste a livello di faccia e naso. L'anamnesi è fondamentale in quanto quasi sempre il soggetto risulta affetto da un'infezione respiratoria o oculare cronica oppure è stato sottoposto a terapia cortisonica o fattori stressanti: infatti una ricaduta di un'infezione da herpesvirus è la causa di questa dermatite. All'esame istopatologico gli inclusi virali nei cheratinociti sono per lo più amfofili o basofili con un alone chiaro. Quadri di dermatite eosinofilica diffusa e degenerazione del collagene sono spesso associati. La diagnosi è possibile anche tramite esami sierologici o con PCR su biopsie congiuntivali o cutanee per congelamento. La dermatite sembra evolvere favorevolmente in alcune settimane.

- ***Dermatosi a cellule giganti associata alla FeLV:***

anche questa dermatite virale è raramente segnalata. Si localizza a livello della testa (palpebre, regioni temporali, mento e labbra), dei padiglioni auricolari, del collo e a volte del tronco. Le lesioni, molto pruriginose, sono erosive e crostose. La prognosi è infausta e all'esame istopatologico si nota la presenza di cellule giganti sinciziali nell'epidermide con fenomeni apoptotici a carico dei cheratinociti.

DERMATITI DA IPERSENSIBILITÀ

- ***Dermatite da allergia alle punture delle pulci DAPP:***

questa forma di allergia è la causa più frequente di prurito nel gatto. Le classiche localizzazioni delle lesioni da dermatite miliare e alopecia diffusa sono nelle zone dorso-lombari, addominali, perineali e faccia posteriore delle cosce; ma quadri di dermatite miliare possono coinvolgere anche la testa e il collo.

- ***Dermatite atopica e allergia/intolleranza alimentare:***

molto frequentemente in corso di dermatite allergica il collo e la testa del gatto sono interessati da una dermatite pruriginosa eritematosa e otite eritematosa-ceruminosa bilaterale con segni di autotraumatismo (escoriazioni, ulcerazioni e croste). La diagnosi di allergia avviene per eliminazione delle altre cause di prurito; per quanto riguarda l'allergia o intolleranza alimentare, la diminuzione o l'assenza di prurito dopo 2 mesi di dieta privativa e ricomparsa del prurito con la reintroduzione del vecchio cibo è diagnostica. Per gli altri allergeni coinvolti la gestione del sintomo prurito avviene tramite terapie cortisoniche, antistaminiche, ciclosporina e acidi grassi essenziali.

• ***Dermatite da ipersensibilità al morso di insetti:***
l'incidenza di questa dermatite dipende dal numero di insetti presenti e quindi dalla stagione. Colpisce soprattutto i gatti che vivono spesso all'aperto. La localizzazione è quasi esclusivamente a livello di naso e tartufo con lesioni eritematose, papule, noduli, erosioni e ulcere e nei quadri cronici da depigmentazione cutanea. La diagnosi si basa sull'anamnesi, l'esame clinico, citologico (infiltrato eosinofilico). L'esame istopatologico evidenzia una dermatite eosinofilica associata a quadri di follicoliti/foruncolosi eosinofilica. L'allontanamento e l'utilizzo di sostanze repellenti e protettive sono necessarie per la guarigione delle lesioni.

• ***Dermatite da contatto:***
è molto rara nel gatto; sono stati riportati casi associati all'utilizzo di collari antiparassitari con lesioni pruriginose sulla zona del collo: eritema, papule, croste e alopecia.

• ***Dermatite da ipersensibilità da farmaci:***
sono stati segnalati dei casi di dermatite pruriginosa facciale sovrapponibile a quelle da allergia alimentare dovute alla somministrazione di metimazolo e propiltiouracile. Escluse le altre cause, l'unico modo per diagnosticare queste dermatiti è l'interruzione della terapia con risoluzione delle lesioni e la reintroduzione del farmaco con ricomparsa della dermatite.

DERMATITI AUTOIMMUNITARIE

• ***Pemfigo fogliaceo:***
anche se rara, è la dermatite autoimmunitaria più frequente nel gatto. Le lesioni sono localizzate sulla faccia, soprattutto naso, zone perioculari e sui padiglioni auricolari; possono interessare anche le unghie e i cuscinetti plantari. L'aspetto clinico è caratterizzato da lesioni bilaterali simmetriche crostose con presenza di pustole fugaci, collaretti epidermici ed erosioni. Il prurito può essere presente. La diagnosi si basa sull'anamnesi, l'esame clinico, citologico (polimorfonucleati neutrofili con cellule singole e in aggregati di acantociti) e soprattutto istopatologico (quadri di pustole neutrofiliche intraepidermiche con segni di acantolisi). Quadri clinici sovrapponibili dovuti a farmaci (pemfigo like) o a dermatofiti sono da considerare nel diagnostico differenziale. Il trattamento è a base di farmaci immunosoppressivi come prednisolone, triamcinolone, clorambucile e sali d'oro. Le recidive sono possibili per cui è necessario monitorare l'andamento clinico.

• ***Pemfigo eritematoso:***
è considerato una forma localizzata alla testa del pemfigo fogliaceo e fotosensibile. Evitare l'esposizione ai raggi solari e/o utilizzare topicamente bloccanti solari.
Altre forme autoimmunitarie che si differenziano per i differenti antigeni colpiti dagli auto-anticorpi sono il Pemfigoide bolloso, il Lupus eritematoso discoide (LED) e il Lupus eritematoso sistemico (LES).

DERMATITI DA DIFETTI PRIMARI DELLA CHERATINIZZAZIONE

• ***Acne felina:***
è frequente e rappresenta un difetto di cheratinizzazione localizzato al mento; la presenza di numerose ghiandole sebacee favorisce l'insorgenza di comedoni, manicotti perifollicolari e croste; poi con l'instaurarsi d'infezioni batteriche o da malassezie le lesioni diventano pruriginose, essudative, escoriative e crostose. La diagnosi è sostanzialmente clinica ed esami citologici aiutano a ricercare eventuali complicanze batteriche o fungine. La pulizia del mento con antisettici dotati di capacità di lavaggio follicolare come il benzoil perossido sono molto utili; in presenza di piodermiti si può utilizzare un antibiotico topico come la mupirocina e in corso di dermatiti da malassezia soluzioni a base di clorexidina.

NEOPLASIE

• ***Mastocitoma:***
è una neoplasia rara. Il mastocitoma mastocitario

colpisce soprattutto soggetti anziani, maschi e i gatti siamesi. La testa e il collo sono le zone più frequentemente colpite. Papule e noduli, singoli o multipli, possono ulcerarsi o diventare alopecici. Normalmente hanno un andamento benigno. La diagnosi si basa sull'esame citologico e istopatologico. Se si presenta come nodulo singolo si può asportare chirurgicamente se sono presenti noduli multipli è necessario utilizzare corticosteroidi a dosaggio immunosoppressivo. Il mastocitoma istiocitario è una varietà di mastocitoma che colpisce i gatti siamesi a livello di testa e padiglioni auricolari; è frequente la regressione spontanea.

• ***Linfoma cutaneo:***
è raro e la forma più frequente è il linfoma epiteliotropo a cellule T. Il quadro clinico è polimorfo, infatti può presentarsi con lesioni esfoliative ed eritematose diffuse (quadro riferibile alla cosiddetta micosi fungoide) associate a prurito variabile e quindi anche a lesioni autoindotte; più raramente si presenta con papule, placche o noduli cutanei più o meno ulcerati a livello del collo e testa. La diagnosi è clinica, citologica e istopatologica. La prognosi è infausta e diversi protocolli chemioterapici sono stati utilizzati senza particolare successo.

• ***Carcinoma squamocellulare:***
è abbastanza frequente, soprattutto nei gatti a mantello bianco. Quadri iniziali di dermatite solare o attinica sono, di solito, prodromici di evoluzione in senso neoplastico dei cheratinociti. Le lesioni iniziali sono eritema e piccole croste nerastre adese alla cute a livello di padiglioni auricolari, testa, naso e rima labiale. Con il progredire della neoplasia le lesioni tendono a ulcerarsi e si assiste a una perdita del tessuto scavato ed eroso. Infezioni secondari possono instaurarsi in seguito ad autotraumatismo. La diagnosi di sospetto si basa sull'esame clinico e citologico mentre la diagnosi definitiva è data dall'esame istopatologico. La terapia si basa su una chirurgia radicale e tempestiva. La radioterapia può essere utilizzata su lesioni iniziali o inoperabili mentre la chemioterapia sistemica con adriamicina , mitoxantrone o bleomicina e locale con cisplatino ha dato risultati variabili.

• ***Epitelioma basocellulare:***
è più frequente nel gatto che nel cane. Di solito si presenta come unica lesione nodulare pigmentata e la zona tipica è il collo e la testa. La diagnosi è istopatologica e il trattamento chirurgico con una prognosi fausta.

• ***Fibrosarcoma:***
è attualmente la neoplasia cutanea più frequente nel gatto. Il fibrosarcoma può avere un'origine virale nei gatti giovani (FiV-FelV positivi) con interessamento di diverse parti del corpo; vaccino-indotto con localizzazione di noduli e masse su tronco e collo e infine la forma che colpisce i soggetti anziani con localizzazione soprattutto alle estremità degli arti. La diagnosi anche in questo caso è istopatologica. Indipendentemente dall'origine, l'infiltrazione e la progressione della neoplasia è tale che solo una chirurgia molto radicale e rapida può essere efficace; anche se le recidive sono altissime. Radioterapia e chemioterapia posso essere utilizzate come terapie adiuvanti. La prognosi è solitamente infausta.

DERMATITI IDIOPATICHE

• ***Granuloma/piogranuloma sterile:***
la causa è sconosciuta ed è una sindrome molto rara nel gatto. Sulla testa e i padiglioni auricolari sono presenti papule o noduli eritematosi o violacei mentre nella zona periauricolare si può riscontrare la presenza di placche giallo-arancioni ben delimitate, queste lesioni sono pruriginose. La diagnosi è per esclusione: colture batteriche, fungine e biopsie negative per la presenza di microrganismi. La guarigione spontanea è frequente e nelle lesioni che rimangono si può intervenire chirurgicamente.

• ***Dermatite facciale idiopatica del gatto persiano:***
è una dermatite rara e recentemente descritta nei gatti di razza persiana; la causa non è conosciuta anche se si sospetta un'origine genetica. Viene

definita da alcuni autori anglosassoni "dirty face" faccia sporca perché la presentazione clinica, a carico esclusivamente della faccia, si caratterizza per la presenza di eritema, essudato e croste nerastre adese ai peli. Si differenzia dalla dermatite delle pieghe in quanto le lesioni non sono circoscritte alle pieghe ma coinvolgono buona parte della faccia (zone perioculari e peribuccale) e il mento. Si presenta molto spesso associata a prurito e frequentemente complicata da infezioni batteriche o da lieviti. Un otite ceruminosa è spesso associata e l'andamento della dermatite è cronico. Non esiste, ad oggi, un trattamento efficace se non la gestione delle dermatiti secondarie.

Classificazione eziologica delle dermatiti facciali e grado di prurito nel gatto

Eziologia	Dermatiti poco pruriginose	Dermatiti molto pruriginose
batterica	Follicolite stafilococcica Ascessi	
Virale	Poxvirus Dermatite da herpesvirus Dermatite a cellule giganti a (FelV)	
Fungina	Dermatofitosi	Dermatite da Malassezia
Parassitaria	Demodicosi	Dermatite da Otodectes Trombiculosi Rogna notoedrica Pediculosi Cheylettiellosi
Ipersensibilità / allergica		DAPP Allergia/intolleranza alimentare Dermatite atopica Ipersensibilità alla puntura degli insetti Dermatite da contatto Ipersensibilità ai farmaci
Autoimmunitaria	Pemfigo eritematoso	Pemfigo fogliaceo
Difetti della cheratinizzazione	Acne felina	
Neoplastica	Linfoma cutaneo Mastocitoma Carcinoma squamocellulare Epitelioma basocellulare Fibrosarcoma	Linfoma cutaneo Mastocitoma
Idiopatica	Sindrome del granuloma /piogranuloma sterile Dermatite facciale del persiano	Dermatite facciale del persiano
Malattie sistemiche	Follicolite murale mucinosa degen.	Alopecia paraneoplastica pancreatica Dermatite esfoliativa paraneoplastica Ipertiroidismo
Psicogena		Dermatite facciale dovuta a problemi comportamentali

DERMATITI FACCIALI ASSOCIATE A MALATTIE SISTEMICHE

• Alopecia paraneoplastica pancreatica:
lesioni eritematose, erosive, translucide facciali con quadro alopecico diffuso. Associazione con tumore pancreatico.
• Dermatite esfoliativa paraneoplastica:
lesioni esfoliative, traslucide facciali e su tutto il corpo. Associazione con timoma mediastinico.
• Follicolite murale linfocitaria mucinosa degenerativa:
lesioni esfoliative, croste e alopecia a livello di spalle, collo e ispessimento della cute sulla faccia.
• Ipertiroidismo:
lesioni esfoliative, eritematose pruriginose soprattutto sul collo e testa.

DERMATITI FACCIALI PSICOGENE

• Leccamento stereotipato del tartufo
causa lesioni erosive e ulcerative a carico del tartufo e labbro superiore
• Piaga monolaterale da grattamento:
indotta dall'autotraumatismo è tipicamente monolaterale.
Queste dermatiti sono associate o a forme di ansietà o di depressione e necessitano di una visita e di una terapia comportamentale.

BIBLIOGRAFIA

1. Bond R., Curtis C.F., Ferguson E.A., Mason I.S., Rest J.
An idiopathic facial dermatitis of Persian cats.
Vet. Derm. 11:35-41. 2000
2. Carlotti D.N., Pin D.
Aspects cliniques et histopathologiques, diagnostic différentiel et traitementes des dermatophytoses chez les carnivores domestiques.
Ann. Méd. Vét. 147 :83-93. 2002.
3. Guaguére E., Prélaud P.
Guida pratica di dermatologia felina.
Merial 2000.
4. Pin D. Dermatites
félines prurigineuses de la tête et du cou.
Le Point Vétérinaire. 232:18-25. 2003
5. Scott D.W., Miller Jr. W.H., Griffin C.E. Muller & Kirk's
Small Animal Dermatology, 6th edition.
Saunders W.B., Philadelphia. 199X



ESTATE INVERNO

Purtroppo le pulci non passano mai di moda!

Molto spesso ci si accontenta di trattare le infestazioni da pulci solo durante la stagione estiva, ma sia i parassiti adulti, sia le uova che le larve sono presenti sull'animale e nell'ambiente durante tutto l'anno. Con Stronghold è possibile eliminare pulci adulte, uova e larve dall'animale e dall'ambiente con un semplice trattamento spot-on, anche d'inverno!

stronghold®
(selamectin)

Pfizer Animal Health

TRATTAMENTO FARMACOLOGICO DEL LINFOMA NEL GATTO

Gamba D.
Medico Veterinario - Bergamo

RIASSUNTO

Le neoplasie emopoietiche del gatto rappresentano un terzo del totale delle neoplasie che colpiscono questa specie. Questo lavoro vuole fare il punto dei risultati ottenuti con l'utilizzo della terapia medica nel trattare il linfoma felino, in particolare con l'ausilio di farmaci antineoplastici utilizzati in modo singolo o combinato tenendo presente sia i risultati di remissione completa e di tempi di sopravvivenza, sia i costi dei farmaci, la maneggevolezza dei protocolli proposti (COP ad alto e basso dosaggio e la terapia ad impulso) oltre agli effetti collaterali più comuni.

Parole chiave: Linfoma, COP, Doxorubicina, Costi

SUMMARY

The haematopoietic cancers represent one third of all tumors in cats. This essay wants to underline the results of the medical approach of feline lymphoma, with a regard to antineoplastic drugs used as single agent or in a multi-drug therapy keeping in mind the results as long as concerne the remission and the living time of treated cats. The costs of the protocols were also analyzed as long with the handling of the proposed protocols (COP high and low dose and pulse therapy) among the common side effects.

Key words: Lymphoma, COP, Doxorubicin, Costs

INTRODUZIONE

I tumori ematopoietici sono più comuni nel gatto che nel cane. La forma più frequente è il linfoma, mentre la leucemia, i disordini mieloproliferativi e il mieloma multiplo sono più rari.

Nel gatto, le neoplasie ematopoietiche rappresentano un terzo del totale delle neoplasie che colpiscono questa specie ed è in assoluto la più comune.

Nel gatto, il linfoma rappresenta il 50-90% delle neoplasie ematopoietiche, con incidenza di 200 casi su 100000 gatti a rischio (Essex & Francis, 1976). La distribuzione per età bimodale, con età media che va da 2 a 3 anni nei FeLV positivi ai 7

anni nei FeLV negativi. Le razze orientali come il Siamese, il Birmano e l'Asian (Burmese) potrebbero essere maggiormente a rischio.

EZIOLOGIA

Il linfoma, nel cane, è considerato una malattia multifattoriale e l'eziologia non è ancora stata accertata.
Nel gatto, un retrovirus tipo C, in particolare il virus della leucemia felina (FeLV), rappresenta il principale responsabile della malattia, con il 70% dei gatti colpiti positivi all'antigene virale p27. La percentuale dei positivi varia a seconda della localizzazione anatomica della malattia come evidenziato dalla tabella 1.

Tabella 1

Tipo Anatomico	% di casi positivi al virus FeLV	Età media (anni)
Multicentrico	30-60	4
Mediastinico	70-80	2,5
Alimentare	5-30	8
Extranodale	20-60	8

Variazione della positività al FeLV in base alla localizzazione anatomica del linfoma del gatto (Jarrat, 1994; Vail et al., 1998)

Come si può notare dalla tabella, in generale, la forma mediastinica e quella multicentrica sono FeLV-positive, quella cutanea e alimentare sono invece negative (Vail et al., 1998).
Anche il virus dell'immunodeficenza felina (FIV), sia da solo sia in associazione al FeLV, può rendersi responsabile dell'insorgenza di linfoma in forma extranodale (Shelton et al., 1990; Hutson et al., 1991).

CLASSIFICAZIONE

Come nel cane anche nel gatto si è cercato di trovare una correlazione tra stadio di malattia, approccio terapeutico e prognosi. Sono state utilizzate classificazioni che derivano dalla Medicina umana come la Rappaport, Kiel e Working Formulation e secondo queste ultime due più della metà dei casi di linfoma nel gatto è classificabile ad alto grado di malignità. Il linfoma del gatto poi, può essere classificato secondo l'immunofenotipo. La maggior parte delle forme multicentriche del gatto è di tipo T poiché sono causate dalla trasformazione indotta dal FeLV, mentre la forma alimentare è di tipo B e FeLV-negativa (Mahony et al., 1995; Valli et al., 2000).

LOCALIZZAZIONI ANATOMICHE

L'aspetto clinico del linfoma varia in base alla localizzazione anatomica, nel gatto prevalgono la forma mediastinica e la forma alimentare. Esistono poi altre forme come il linfoma multicentrico, il linfoma cutaneo e delle forme extranodali.
Il linfoma mediastinico è caratterizzato da linfoadenopatia mediastinica craniale, talvolta accompagnata da versamento pleurico.
Sebbene il rilievo radiografico di massa mediastinica sia spesso un reperto casuale, gli animali vengono portati a visita per segni clinici quali dispnea, tosse, rigurgito o sindrome di Corner; il torace all'auscultazione rileva rumori polmonari anomali e spostamento in senso caudale del cuore (Loar, 1984).

Tabella 2

Malignità a basso grado
A piccoli linfociti
Follicolare a cellule in prevalenza piccole clivate
Follicolare misto a cellule piccole clivate e grandi
Malignità di grado intermedio
Follicolare in prevalenza a grandi cellule
Diffuso a cellule piccole clivate
Diffuso misto a cellule piccole clivate e grandi
Diffuso a grandi cellule (clivate e non clivate)
Malignità di grado elevato
Diffuso immunoblastico
Diffuso linfoblastico (convoluto/non convoluto)
Diffuso a piccole cellule non clivate

Classificazione della National Cancer Institute Working Formulation

Il linfoma alimentare si può presentare come infiltrazione solitaria, diffusa o multifocale del tratto gastroenterico, con o senza linfoadenopatia mesenterica. Gli animali possono manifestare vomito, diarrea, anoressia, perdita di peso, dischezia o tenesmo e occasionalmente, peritonite secondaria a ostruzione completa e perforazione dell'intestino. Alla palpazione addominale, si può rilevare una massa derivata dalla linfoadenopatia mesenterica o dal pacchetto di anse intestinali ispessite (Mahony et al., 1995; Gabor et al., 1998).
Nel gatto poi è relativamente comune una particolare forma dei linfomi extranodali: il linfoma renale. I segni clinici prevalenti sono quelli dell'insufficienza renale, in quanto la patologia è generalmente bilaterale. I gatti si presentano con emaciazione e pallore delle mucose (anemia); è possibile palpare i reni ingranditi e irregolari. La diffusione al SNC è molto frequente (Podell et al., 1992).

DIAGNOSI

Tutti i gatti sospettati di linfoma devono essere sottoposti ai test per FIV e FeLV. Il test di screening più comunemente utilizzato per FeLV è quello ELISA, che valuta la presenza in circolo dell'antigene p27; tale procedura risulta molto sensibile, rapida e specifica. Per la diagnosi definitiva occorrerebbe isolare il virus, ma ciò è costoso e richiede tempo.
Anche per la diagnosi di FIV, il test più comune è l'ELISA, ma in questo caso si cercano gli anticorpi contro il virus e non gli antigeni virali (Morris & Dobson, 2001).
Tutti i soggetti devono anche essere sottoposti ad analisi del sangue di routine per acquisire informazioni utili a studiare la malattia, per definire i valori ematologici ed ematochimici di riferimento per la comparazione da eseguire nel corso della malattia, ma anche durante la terapia per monitorare la mielosoppressione indotta dai farmaci. I valori ematologici possono risultare normali, ma in caso di coinvolgimento del midollo, si possono rilevare anemia, trombocitopenia, neutropenia e linfocitosi.
Il profilo biochimico punta a valutare la funzionalità epatica e renale; sono inoltre da valutare gli elettroliti al fine di rilevare l'eventuale ipercalcemia e l'elettroforesi delle proteine sieriche, specie in caso di elevato valore delle proteine totali, per svelare la possibile gammopatia monoclonale.
L'esame radiografico è ausilio fondamentale nella diagnosi di forme anatomiche particolari quali mediastinica, alimentare e renale. Talvolta può essere opportuno l'uso di mezzi di contrasto. Mentre l'esame radiografico evidenzia l'aumento di volume o la variazione della forma degli organi, quello ecografico consente di rilevarne l'infiltrazione e le modificazioni di architettura. L'ecografia risulta anche opportuna per gli agoaspirati e i prelievi bioptici ecoguidati indispensabili per la conferma della diagnosi (Morris & Dobson, 2001).

APPROCCIO TERAPEUTICO

La chirurgia è la più vecchia e per molto tempo anche l'unica forma di terapia per le neoplasie. Nei casi in cui si abbiano masse solide e localizzate in certi organi la chirurgia può risultare curativa. Dagli studi si evince però che circa il 70% dei pazienti presenta già micrometastasi al momento della diagnosi rendendo così inefficace l'approccio chirurgico se applicato da solo. Gli oncologi oggi tendono ad affiancare alla chirurgia una radioterapia o una chemioterapia per colpire le cellule residuate dopo l'intervento. La chirurgia assume anche un importante ruolo preventivo (cani criptorchidi dove il rischio di insorgenza di tumori testicolari è elevato, tumori mammari benigni che aumentano il rischio di neoplasia maligna alla mammella). I rischi associati alla chirurgia sono quelli che normalmente si hanno in gatti anziani e in caso di tumore vengono aggravati da uno stato di salute complicato dalle sindromi paraneoplastiche.
I principi di base della radioterapia sono gli stessi della chirurgia: curare il gatto dal tumore salvaguardando i tessuti sani. Le radiazioni producono il loro effetto quando vengono a contatto con i tessuti del gatto. Durante il passaggio attraverso il tessuto le radiazioni esplicano il loro

danno biologico rompendo la doppia elica del DNA. In alcune situazioni si è visto che le radiazioni sono più indicate rispetto alla chirurgia, in particolare quando il tumore è diffuso o lo stato generale del paziente non consente l'intervento. Più la dose di radiazioni a cui è esposto il tumore è alta, più probabile è la sua remissione; sfortunatamente alte dosi di radiazioni sono in grado di compromettere anche i tessuti sani. Un modo alternativo (e meno pericoloso) per somministrare un'alta dose di radiazioni è quello di suddividerle e somministrarle a piccole dosi uguali per un certo periodo di tempo. La somministrazione dovrebbe essere effettuata o tutti i giorni (dal lunedì al venerdì) o a giorni alterni (lunedì, mercoledì, venerdì) o due volte a settimana (lunedì, venerdì). Durante il trattamento il gatto è sedato per ridurre i movimenti e poterlo posizionare nel modo più corretto. Alcune neoplasie sono molto sensibili agli effetti delle radiazioni e per tale motivo la radioterapia dovrebbe essere usata come unico protocollo terapeutico. I tumori al cervello, spesso non operabili, rispondono bene alle radiazioni e in alcuni casi addivengono a guarigione: in ogni caso si allunga sensibilmente il tempo di sopravvivenza. I tumori delle cavità nasali possono essere difficili da controllare in termine di estensione e invasività con un intervento chirurgico, che spesso non è risolutivo. Dal momento che questi tumori sono fortemente sensibili alle radiazioni, c'è un vantaggio inequivocabile nell'utilizzo della radioterapia in alternativa alla chirurgia. Pur tuttavia esistono dei limiti nell'uso delle radiazioni; i tumori troppo grossi non sono aggredibili con efficacia e costringono così l'oncologo a combinare la radioterapia con la chirurgia o la chemioterapia. Questo modo di approcciarsi alla patologia ha il vantaggio di ridurre la necessità di un intervento chirurgico radicale che è spesso causa di inestetismi e problemi funzionali al paziente, garantendo comunque un controllo ottimale della malattia. In generale la radioterapia va effettuata prima dell'intervento, sia per ridurre le dimensioni della massa, sia per evitare lo spargimento di cellule tumorali durante le manovre chirurgiche. La radioterapia tuttavia può far aumentare i rischi di complicazione durante il successivo intervento chirurgico (Meleo, 1997).

Il meccanismo di danneggiamento delle cellule attraverso una elevata temperatura è chiamato ipertermia. Il meccanismo d'azione non è del tutto chiaro, ma sembra che l'esposizione al calore causi una modifica della struttura delle proteine intracellulari alterando le capacità funzionali della cellula. Sembra quindi che la cellula muoia per l'effetto termico sulle sue proteine. Il riscaldamento mirato di una massa viene effettuato con microonde, infrarossi o ultrasuoni. Per poter effettuare questo tipo di terapia è necessario disporre di un'attrezzatura specialistica che ne rende difficile l'uso diffuso in Medicina veterinaria al giorno d'oggi. Sebbene le cellule cancerose siano distrutte dal calore, molti fattori tra cui la natura e la dimensione del tumore influenzano il successo dell'ipertermia nell'eradicare l'intera malattia. L'ipertermia è usata sovente in associazione alla radioterapia o alla chemioterapia per aumentare le possibilità di successo del trattamento. Fattori che rendono le cellule resistenti alla radioterapia (diminuzione del flusso ematico) rendono le stesse particolarmente sensibili all'ipertermia. Non deve quindi sorprendere che nell'uomo questo tipo di combinazione abbia raddoppiato il numero di casi di remissione completa della neoplasia.

Un altro approccio possibile è la Photo Dynamic Therapy (PDT) che si basa sul concetto secondo il quale alcuni composti fotosensibili vengono inglobati dalle cellule e poi esposti alla luce. Il composto genera in seguito molecole attive che risultano tossiche uccidendo le cellule. La selettività della terapia fotodinamica è dovuta all'uso di fotosensibilizzatori specifici solo per certe popolazioni cellulari: le cellule cancerose ritengono immediatamente il composto mentre quelle normali lo espellono. La PDT si applica in due fasi distinte; la prima è la somministrazione del farmaco fotosensibilizzante, la seconda è l'esposizione della massa tumorale alla luce ad una determinata lunghezza d'onda che attiverà la sostanza fotosensibile. In Medicina veterinaria l'impiego di questa tecnica è stato ristretto a tumori superficiali e minimamente invasivi. Attualmente sono allo studio sostanze fotosensibilizzanti attivabili da luce con una lunghezza d'onda più lunga in modo da po-

Il linfoma alimentare si può presentare come infiltrazione solitaria, diffusa o multifocale del tratto gastroenterico, con o senza linfoadenopatia mesenterica. Gli animali possono manifestare vomito, diarrea, anoressia, perdita di peso, dischezia o tenesmo e occasionalmente, peritonite secondaria a ostruzione completa e perforazione dell'intestino. Alla palpazione addominale, si può rilevare una massa derivata dalla linfoadenopatia mesenterica o dal pacchetto di anse intestinali ispessite (Mahony et al., 1995; Gabor et al., 1998).
Nel gatto poi è relativamente comune una particolare forma dei linfomi extranodali: il linfoma renale. I segni clinici prevalenti sono quelli dell'insufficienza renale, in quanto la patologia è generalmente bilaterale. I gatti si presentano con emaciazione e pallore delle mucose (anemia); è possibile palpare i reni ingranditi e irregolari. La diffusione al SNC è molto frequente (Podell et al., 1992).

DIAGNOSI

Tutti i gatti sospettati di linfoma devono essere sottoposti ai test per FIV e FeLV. Il test di screening più comunemente utilizzato per FeLV è quello ELISA, che valuta la presenza in circolo dell'antigene p27; tale procedura risulta molto sensibile, rapida e specifica. Per la diagnosi definitiva occorrerebbe isolare il virus, ma ciò è costoso e richiede tempo.
Anche per la diagnosi di FIV, il test più comune è l'ELISA, ma in questo caso si cercano gli anticorpi contro il virus e non gli antigeni virali (Morris & Dobson, 2001).
Tutti i soggetti devono anche essere sottoposti ad analisi del sangue di routine per acquisire informazioni utili a studiare la malattia, per definire i valori ematologici ed ematochimici di riferimento per la comparazione da eseguire nel corso della malattia, ma anche durante la terapia per monitorare la mielosoppressione indotta dai farmaci. I valori ematologici possono risultare normali, ma in caso di coinvolgimento del midollo, si possono rilevare anemia, trombocitopenia, neutropenia e linfocitosi.
Il profilo biochimico punta a valutare la funzionalità epatica e renale; sono inoltre da valutare gli elettroliti al fine di rilevare l'eventuale ipercalcemia e l'elettroforesi delle proteine sieriche, specie in caso di elevato valore delle proteine totali, per svelare la possibile gammopatia monoclonale.
L'esame radiografico è ausilio fondamentale nella diagnosi di forme anatomiche particolari quali mediastinica, alimentare e renale. Talvolta può essere opportuno l'uso di mezzi di contrasto. Mentre l'esame radiografico evidenzia l'aumento di volume o la variazione della forma degli organi, quello ecografico consente di rilevarne l'infiltrazione e le modificazioni di architettura. L'ecografia risulta anche opportuna per gli agoaspirati e i prelievi bioptici ecoguidati indispensabili per la conferma della diagnosi (Morris & Dobson, 2001).

APPROCCIO TERAPEUTICO

La chirurgia è la più vecchia e per molto tempo anche l'unica forma di terapia per le neoplasie. Nei casi in cui si abbiano masse solide e localizzate in certi organi la chirurgia può risultare curativa. Dagli studi si evince però che circa il 70% dei pazienti presenta già micrometastasi al momento della diagnosi rendendo così inefficace l'approccio chirurgico se applicato da solo. Gli oncologi oggi tendono ad affiancare alla chirurgia una radioterapia o una chemioterapia per colpire le cellule residuate dopo l'intervento. La chirurgia assume anche un importante ruolo preventivo (cani criptorchidi dove il rischio di insorgenza di tumori testicolari è elevato, tumori mammari benigni che aumentano il rischio di neoplasia maligna alla mammella). I rischi associati alla chirurgia sono quelli che normalmente si hanno in gatti anziani e in caso di tumore vengono aggravati da uno stato di salute complicato dalle sindromi paraneoplastiche.
I principi di base della radioterapia sono gli stessi della chirurgia: curare il gatto dal tumore salvaguardando i tessuti sani. Le radiazioni producono il loro effetto quando vengono a contatto con i tessuti del gatto. Durante il passaggio attraverso il tessuto le radiazioni esplicano il loro

danno biologico rompendo la doppia elica del DNA. In alcune situazioni si è visto che le radiazioni sono più indicate rispetto alla chirurgia, in particolare quando il tumore è diffuso o lo stato generale del paziente non consente l'intervento. Più la dose di radiazioni a cui è esposto il tumore è alta, più probabile è la sua remissione; sfortunatamente alte dosi di radiazioni sono in grado di compromettere anche i tessuti sani. Un modo alternativo (e meno pericoloso) per somministrare un'alta dose di radiazioni è quello di suddividerle e somministrarle a piccole dosi uguali per un certo periodo di tempo. La somministrazione dovrebbe essere effettuata o tutti i giorni (dal lunedì al venerdì) o a giorni alterni (lunedì, mercoledì, venerdì) o due volte a settimana (lunedì, venerdì). Durante il trattamento il gatto è sedato per ridurre i movimenti e poterlo posizionare nel modo più corretto. Alcune neoplasie sono molto sensibili agli effetti delle radiazioni e per tale motivo la radioterapia dovrebbe essere usata come unico protocollo terapeutico. I tumori al cervello, spesso non operabili, rispondono bene alle radiazioni e in alcuni casi addivengono a guarigione: in ogni caso si allunga sensibilmente il tempo di sopravvivenza. I tumori delle cavità nasali possono essere difficili da controllare in termine di estensione e invasività con un intervento chirurgico, che spesso non è risolutivo. Dal momento che questi tumori sono fortemente sensibili alle radiazioni, c'è un vantaggio inequivocabile nell'utilizzo della radioterapia in alternativa alla chirurgia. Pur tuttavia esistono dei limiti nell'uso delle radiazioni; i tumori troppo grossi non sono aggredibili con efficacia e costringono così l'oncologo a combinare la radioterapia con la chirurgia o la chemioterapia. Questo modo di approcciarsi alla patologia ha il vantaggio di ridurre la necessità di un intervento chirurgico radicale che è spesso causa di inestetismi e problemi funzionali al paziente, garantendo comunque un controllo ottimale della malattia. In generale la radioterapia va effettuata prima dell'intervento, sia per ridurre le dimensioni della massa, sia per evitare lo spargimento di cellule tumorali durante le manovre chirurgiche. La radioterapia tuttavia può far aumentare i rischi di complicazione durante il successivo intervento chirurgico (Meleo, 1997).

Il meccanismo di danneggiamento delle cellule attraverso una elevata temperatura è chiamato ipertermia. Il meccanismo d'azione non è del tutto chiaro, ma sembra che l'esposizione al calore causi una modifica della struttura delle proteine intracellulari alterando le capacità funzionali della cellula. Sembra quindi che la cellula muoia per l'effetto termico sulle sue proteine. Il riscaldamento mirato di una massa viene effettuato con microonde, infrarossi o ultrasuoni. Per poter effettuare questo tipo di terapia è necessario disporre di un'attrezzatura specialistica che ne rende difficile l'uso diffuso in Medicina veterinaria al giorno d'oggi. Sebbene le cellule cancerose siano distrutte dal calore, molti fattori tra cui la natura e la dimensione del tumore influenzano il successo dell'ipertermia nell'eradicare l'intera malattia. L'ipertermia è usata sovente in associazione alla radioterapia o alla chemioterapia per aumentare le possibilità di successo del trattamento. Fattori che rendono le cellule resistenti alla radioterapia (diminuzione del flusso ematico) rendono le stesse particolarmente sensibili all'ipertermia. Non deve quindi sorprendere che nell'uomo questo tipo di combinazione abbia raddoppiato il numero di casi di remissione completa della neoplasia.

Un altro approccio possibile è la Photo Dynamic Therapy (PDT) che si basa sul concetto secondo il quale alcuni composti fotosensibili vengono inglobati dalle cellule e poi esposti alla luce. Il composto genera in seguito molecole attive che risultano tossiche uccidendo le cellule. La selettività della terapia fotodinamica è dovuta all'uso di fotosensibilizzatori specifici solo per certe popolazioni cellulari: le cellule cancerose ritengono immediatamente il composto mentre quelle normali lo espellono. La PDT si applica in due fasi distinte; la prima è la somministrazione del farmaco fotosensibilizzante, la seconda è l'esposizione della massa tumorale alla luce ad una determinata lunghezza d'onda che attiverà la sostanza fotosensibile. In Medicina veterinaria l'impiego di questa tecnica è stato ristretto a tumori superficiali e minimamente invasivi. Attualmente sono allo studio sostanze fotosensibilizzanti attivabili da luce con una lunghezza d'onda più lunga in modo da po-

ter penetrare maggiormente in profondità nella massa tumorale.
Il metodo di trattamento più comune del linfoma è la chemioterapia combinata. Se si vuole effettuare un ciclo di chemioterapia è indispensabile non somministrare corticosteroidi prima dei farmaci citotossici poiché i primi possono indurre farmacoresistenza multi-drug resistence (MDR), e di conseguenza diminuire la risposta al trattamento (Rosenthal & MacEwen, 1990).
Gli scopi della terapia del linfoma sono: indurre una remissione completa (CR), passare ad un regime di mantenimento dopo la remissione completa ed eventualmente applicare un rescue protocol in caso di recidiva. La risposta al trattamento si valuta misurando le dimensioni dei linfonodi o rilevando la diminuzione della massa tumorale. Gli effetti collaterali sono monitorati con esami ematologici in relazione al farmaco utilizzato.
Nel linfoma del gatto sono stati applicati soprattutto la doxorubicina come agente di induzione singolo e il protocollo COP (ciclofosfamide, vincristina, prednisone) a basse o ad alte dosi oltre alla terapia "ad impulso". La doxorubicina cloridrato è dotata di una spiccata attività antineoplastica su molti tipi di tumore, compresi quelli solidi (Gustafson, 2002). L'antibiotico è inserito in molti protocolli terapeutici che ne prevedono l'uso anche in associazione con altri farmaci. Non denuncia una particolare specificità d'azione sul ciclo cellulare, ma la fase S è la più sensibile. La doxorubicina si inserisce tra le coppie di basi del DNA; dal momento che non esiste correlazione tra questa inserzione e l'effetto citotossico, si ritiene che questo farmaco interferisca con l'azione della topoisomerasi II. L'inibizione della sintesi DNA-dipendente dell'RNA, come risultato della citata interazione, è solo uno dei possibili meccanismi d'azione della doxorubicina. La doxorubicina penetra nella cellula passivamente e recentemente si è dimostrato, che tra le cause di resistenza alle antracicline, vi è un'aumentata attività del sistema di trasporto della glicoproteina-P che provoca la MDR (Thierry et al., 1993). La cardiotossicità della doxorubicina merita un'attenzione particolare, in quanto ne esistono di due tipi: acuta e cronica da accumulo. Durante la somministrazione per via i.v. si può arrivare all'arresto cardiaco, preceduto da aritmie e da modificazioni del tracciato elettrocardiografico quali appiattimento delle onde T, slivellamento del tratto S-T e riduzione del voltaggio del complesso rapido. Il fenomeno è di breve durata e di norma non prevede l'interruzione della terapia. La premedicazione antiistaminica di solito previene l'arresto cardiaco. La tossicità da accumulo è invece più grave ed esige l'interruzione della terapia; si manifesta con insufficienza cardiaca congestizia secondaria ad una miocardiopatia diffusa. Oggi sono allo studio derivati della doxorubicina come l'epirubicina e l'FCE-23762 che rispettivamente hanno un effetto cardiotossico minore o quasi assente. Questi derivati sono impiegati soprattutto nel momento in cui si sostituisce la doxorubicina nel protocollo per manifesta cardiotossicità. In realtà oggi tutti i maggiori protocolli chemioterapici riportano il dosaggio e la tempistica di somministrazione della doxorubicina, che rimane quindi il farmaco di riferimento di questa classe.
La doxorubicina è molto istoirritante e, in seguito all'uso, le urine assumono un colore rossastro, che non deve essere confuso con la cistite emorragica asettica data dalla ciclofosfamide. Il farmaco viene metabolizzato a livello epatico e in caso di ridotta funzionalità dell'organo la dose va diminuita. La doxorubicina deve essere somministrata endovena con un catetere venoso in circa 20 minuti (McKnight, 2003).
Nel gatto la somministrazione della sola doxorubicina nell'ordine di 30 mg/m^2 per 3 cicli ogni 21 giorni è risultata inefficace (Peaston & Maddison, 1999; Kristal et al., 2001). La doxorubicina al contrario risulta molto efficace nella fase di mantenimento dopo la remissione tramite il protocollo COP raggiungendo i 281 giorni di tempo medio di remissione (Moore et al., 1996).
Tutti i farmaci antineoplastici vengono dosati in mg/m^2. Questo sistema mette in correlazione in modo migliore il metabolismo basale dell'animale, la gittata cardiaca, il volume ematico e la farmacocinetica del principio attivo rispetto al classico sistema di dosaggio in mg/kg. Esistono già delle tabelle di conversione che sono state stilate secondo la formula seguente:

Area corporea (m^2) = (peso corporeo in g $^{0.67}$ x K (10.0 nel cane)) / 10^4

Il protocollo COP a basse dosi si effettua secondo la tabella seguente:

La tabella 5 rappresenta un protocollo che prevede una fase di mantenimento fino alla durata complessiva di un anno del trattamento. Il protocollo viene applicato a cicli successivi di 21 giorni. Il costo di questo protocollo verrà valutato

Tabella 3

Protocollo COP a basse dosi	Giorni	Lun	Mar	Mer	Giov	Ven	Sab	Dom
	Settimane							
ciclofosfamide (c) 50 mg/m^2 *per os*	1	v-p-c	p	c-p	p	c-p	p	c-p
	2	v-c-p		c-p		c-p		c-p
vincristina (v) 0,5-0,75 mg/m^2 i.v.	3	v	c-p		c-p		c-p	
	4	v-c-p		c-p		c-p		c-p
prednisone (p) 30-40 mg/m^2 *per os*	5	v	c-p		c-p		c-p	
	6	v-c-p		c-p		c-p		c-p
	7	v	c-p		c-p		c-p	
	8	v-c-p		c-p		c-p		c-p
	9	v	c-p		c-p		c-p	

Schema di somministrazione dei farmaci del protocollo COP

Per un gatto di 3-4 kg che è pari ad una superficie di 0,20-0,25 m^2 la compressa da 50 mg di ciclofosfamide equivale a 4-5 dosi quindi o si dividono le compresse o si può somministrare l'intera compressa ogni 10 giorni anziché a giorni alterni come indicato dalla tabella 3, attuando così una sorta di terapia ad impulso.

per le prime 4 settimane di trattamento che rappresentano la fase di induzione e per un ciclo di mantenimento.

Con 41 € si può quindi indurre e fare un ciclo di mantenimento per un gatto di 4 kg con un protocollo che raggiunge una CR del 79% che rappresenta la media delle CR nelle diverse forme di

Tabella 4

Nome commerciale	*Forma farmaceutica*	*Costo confezione*	*Costo intero ciclo*
Endoxan® 50 mg (ciclofosfamide)	50 capsule da 50 mg	9,77 €	6,25 €/m^2
Vincristina Pharmacia & UpJohn® 5 mg	Flacone	64,54 €	32,27 €/m^2
Deltacortene Forte® (prednisone)	Compresse da 25 mg	3,46 €	14,53 €/m^2
Spesa totale			**53,05 €/m^2**
Spesa giornaliera (63 giorni di ciclo)			***0,84 €/m^2/die Un gatto di 4 kg 0,168 €/die***

Costo indicativo del protocollo COP a basso dosaggio

Tabella 5

Protocollo COP ad alte dosi	Settimane													
	1	2	3	4	5	6	7	8	9	10	11	12	13-52	
ciclofosfamide 300 mg/m² per os	x			x			x			x			x	x
Vincristina 0,75 mg/m² i.v.	x	x	x	x			x			x			x	x
prednisone 1 mg/kg per os	x	x	x	x	x	x	x	x	x	x	x	x	x	x

Schema di somministrazione protocollo COP a cicli di 21 giorni per la durata complessiva di un anno

Tabella 6

Nome commerciale	***Forma farmaceutica***	***Costo confezione***	***Costo intero ciclo***
Endoxan® 50 mg (ciclofosfamide)	50 capsule da 50 mg	9,77 €	2,34 €/m²
Vincristina Pharmacia & UpJohn® 5 mg	Flacone	64,54 €	38,72 €/m²
Deltacortene Forte® (prednisone)	Compresse da 25 mg	3,46 €	114 €/m² 3,8 €/kg
Spesa totale			155,06 €/m²
Spesa giornaliera (28 giorni di ciclo)			***5,53 €/m²/die Un gatto di 4 kg 1,10 €/die***

costo indicativo dell'induzione nel protocollo COP ad alte dosi

Tabella 7

Nome commerciale	***Forma farmaceutica***	***Costo confezione***	***Costo intero ciclo***
Endoxan® 50 mg (ciclofosfamide)	50 capsule da 50 mg	9,77 €	1,17 €/m²
Vincristina Pharmacia & UpJohn® 5 mg	Flacone	64,54 €	9,68 €/m²
Deltacortene Forte® (prednisone)	Compresse da 25 mg	3,46 €	49,8 €/m² 1,66 €/kg
Spesa totale			60,65 €/m²
Spesa giornaliera (21 giorni di ciclo)			***2,80 €/m²/die Un gatto di 4 kg 0,5 €/die***

costo indicativo di un ciclo di mantenimento del COP ad alte dosi

Tabella 8

Settimana 1 (giorno 1)	Vincristina	0,5-0,75 mg/m² i.v.
Settimana 2 (giorno 8)	Ciclofosfamide	200 mg/m² p.o.
Settimana 3 (giorno 15)	Vincristina	0,5-0,75 mg/m² i.v.
Settimana 4 (giorno 22)	Doxorubicina	20 mg/m² i.v.
Settimana 5 (giorno 29)	Vincristina	0,5-0,75 mg/m² i.v.
Settimana 6 (giorno 36)	Ciclofosfamide	200 mg/m² p.o.
Settimana 7 (giorno 43)	Vincristina	0,5-0,75 mg/m² i.v.
Settimana 8 (giorno 50)	Metotressato	10-15 mg/m² i.v.
Settimana 9 (giorno 57)	Nessun trattamento	

schema riassuntivo di una terapia "ad impulso"

linfoma trattate (Teske et al., 2002).
Un diverso tipo di approccio è dato dalla terapia "ad impulso" nella quale si fa uso di un farmaco diverso ogni settimana.
Questo protocollo, in particolare, non fa uso di cortisonici anche se si potrebbero utilizzare nelle prime 4 settimane scalando da 2 mg/kg p.o. die nella prima settimana fino a 0,5 mg/kg p.o. die nella quarta settimana. Il protocollo va ripetuto 2 volte con un intervallo di 2 settimane tra le somministrazioni e successivamente altre due volte con un intervallo di 3 settimane tra le somministrazioni. In caso di linfoma renale del gatto, a causa del rischio di diffusione metastatica al SNC si sostituisce la ciclofosfamide con la citosina-arabinoside (600 mg/m2) s.c. suddivisi in 4 dosi da somministrare ogni 12 ore (Morris & Dobson, 2001).
Il costo della fase di mantenimento ricalca quello dell'induzione eccezion fatta per la durata che è superiore in quanto le somministrazioni sono dilazionate ogni due settimane per i primi due cicli di mantenimento, ed ogni 3 settimane nei due cicli successivi.
In sintesi quindi esistono diversi protocolli per il linfoma del gatto ognuno dei quali ottiene una buona remissione e un disease free intervals (DFIs) di 6-9 mesi.
I tempi di sopravvivenza variano da poche settimane ad anni ed i costi come evidenziato dalle tabelle precedenti risultano accessibili. Resta quindi il problema della lunghezza dei protocolli stessi e dello scetticismo del proprietario verso una terapia che nell'immaginario comune porta sofferenza al paziente (effetti collaterali) e tende ad essere considerata accanimento terapeutico.

Tabella 9

Nome commerciale	***Forma farmaceutica***	***Costo confezione***	***Costo intero ciclo***
Endoxan® 50 mg (ciclofosfamide)	50 capsule da 50 mg	9,77 €	1,56 €/m²
Vincristina Pharmacia & UpJohn® 5 mg	Flacone	64,54 €	25,80 €/m²
Adriblastina® (doxorubicina)	Flacone 50 mg liofilizzata	112,13 €	44,85 €/m²
Metotressato Teva®	Flacone 50 mg in 2 ml	19,09 €	3,8 €/m²
Spesa totale			76,01 €/m²
Spesa giornaliera (57 giorni di ciclo)			***1,03 €/m²/die Un gatto di 4 kg 0,21 €/die***

costo indicativo protocollo "ad impulso" per l'induzione (9 settimane)

BIBLIOGRAFIA

1. Essex M & Francis DP (1976).
The risk to human from malignant disease of their pets: an unsettled issue. Journal of the American Animal Hospital Association; (12): 386-390.
2. Gabor LJ, Malik R, Canfield PJ (1998).
Clinical and anatomical features of lymphosarcoma in 118 cats.
Australian Veterinary Journal; (76): 725-732.
3. Gustafson DL, Rastatter JC, Colombo T, Long ME (2002).Doxorubicin pharmacokinetics: macromolecular binding, metabolism, and excretion in the context of a physiological model.
Journal of Pharmaceutical Science; (6): 1488-1501.
4. Hutson CA, Rideout BA, Pederson NC (1991).
Neoplasia associated with feline immunodeficiency virus infection in cats in southern California.
Journal of the American Veterinary Medical Association; (199): 1357-1362.
5. Jarrat O (1994).
Feline Leukaemia virus.
In: Feline Medicine and Therapeutics, Eds. Chandler EA, Gaskell CJ, Gaskell RM.
Seconda edizione; pp. 473-487.
6. Kristal O, Lana SE, Ogilvie GK, Rand WM, Cotter SM, Moore AS (2001).
Single Agent Chemotherapy with Doxorubicin for Feline Lymphoma:
A Retrospective Study of 19 Cases (1994-1997).
Journal of Veterinary Internal Medicine; (15):125-130.
7. Loar AS (1984).
The Management of Feline Lymphosarcoma.
Veterinary Clinics of North America:
Small Animal Practice; (14): 1299-1330.
8. Mahony OM, Moore AS, Cotter SM, Engles SJ, Brown D, Penninck DG (1995).
Alimentary lymphoma in cats: 38 cases (1988-1993).
Journal of American Veterinary Medicine Association; (207): 1593-1598.
9. McKnight JA (2003).
Principles of Chemotherapy.
Clinical Techniques in Small Animal Practice; (2): 67-72.
10. Meleo KA (1997).
The role of radiotherapy in the treatment of lymphoma and thymoma.
The Veterinary Clinics of North America.
Small Animal Practice; (1): 115-129.
11. Moore AS, Cotter SM, Frimberger AE, Wood CA, Rand WM, L'Heureux DA (1996).
A comparison of Doxorubicin and COP for Maintenance of Remission in Cat With Lymphoma.
Journal of Veterinary Internal Medicine; (10): 372-375.
12. Morris J & Dobson J (2001).
Small Animal Oncology, Ed. Blakwell Science Ltd. 272-274, 276-277.
13. Peaston AE & Maddison JE (1999).
Efficacy of doxorubicin as an induction agent for cats with lymphosarcoma.
Australian Veterinary Journal; (77): 442-444.
14. Podell M, DiBartola SP, Rosol TJ (1992).
Polycystic Kidney disease and renal lymphoma in a cat.
Journal of American Veterinary Medicine Association; (201): 906-909.
15. Rosenthal RC & MacEwen EG (1990).
Treatment of lymphoma.
Journal of American Veterinary Medicine Association; (5): 774-781.
16. Shelton GH, Grant CK, Cotter SM (1990).
Feline immunodeficiency virus (FIV) and feline leukamia virus (FeLV) infection and their relantionships to lymphoid malignancies in cats:
a retrospective study (1968-1988).
Journal of Aquired Immune Deficiency Syndrome; (3): 623-630.
17. Teske E, van Straten G, van Noort R, Rutteman GR (2002).
Chemotherapy with Cyclophosphamide, Vincristine, and Prednisolone (COP) in Cats with Malignant Lymphoma: New Results with an Old Protocol.
Journal of Veterinary Internal Medicine; (16): 179-186.
18. Thierry AR, Vige D, Coughlin SS, Beli JA, Dritschilo A, Rahaman A (1993). Modulation of Doxorubicin Resistence in Multidrug-Resistant Cells by liposomes.
FASEB Journal; (7): 572-579.
19. Vail DM, Moore AS, Ogilvie GK, Volk LM (1998).
Feline lymphoma (145 cases):
Proliferation indices, cluster of differentiation 3 immunoreactivity, and their association with prognosis in 90 cats.
Journal of Veterinary Internal Medicine; (12): 349-354.
20. Valli VE, Jacobs RM, Norris A, Couto CG, Morrison WB, McCaw D, Cotter S, Ogilvie G, Moore A (2000).
The histologic classification of 602 cases of feline lymphoproliferative disease using the National Cancer Institute working formulation. Journal of Veterinary Diagnostic Investigation; (12): 295-306.

NOVITÀ CEVA VETEM
OTOFARMA cani e gatti



Ceva Vetem annuncia l'immissione in commercio di una nuova specialità per cani e gatti denominata OTOFARMA.
OTOFARMA è una soluzione otologica per la terapia delle otiti esterne del cane e del gatto costituita da 3 principi attivi ad ampio spettro d'azione.
OTOFARMA contiene infatti gentamicina, antibiotico battericida ad ampio spettro d'azione, miconazolo, antifungino attivo contro dermatofiti e lieviti, triamcinolone, corticosteroide a rapida azione antinfiammatoria e analgesica.
La combinazione dei 3 principi attivi garantisce un'azione antibiotica, antimicotica, antinfiammatoria rapida ed efficace.
La presenza del miconazolo ne consente l'impiego anche nei confronti delle otiti da malassezia.
OTOFARMA contiene eccipienti oleosi e a base di glicole propilenico per sciolgere il cerume e consentire un'omogenea distribuzione del prodotto nel condotto udutivo; ha una buona tollerabilità e la presenza del dosatore graduato consente di effettuare un dosaggio preciso dei principi attivi.
OTOFARMA completa la linea otologica Ceva Vetem che già comprende SKINCLIN, soluzione detergente ed igienizzante con clorexidina per l'orecchio esterno e la cute, ed OTIZYME, crema fitoenzimatica per l'orecchio esterno con oli essenziali e lisozima.
OTOFARMA è in flacone da 15 ml ed è senza obbligo di ricetta.
Prezzo al pubblico €. 11,50
Per ulteriori informazioni rivolgersi agli informatori o direttamente a:
Ceva Vetem
Via Colleoni, 15 - Agrate Brianza (MI)
Tel. 039 6559 442
Fax 039 6559 244
E-Mail: marketing.italy@ceva.com
www.cevavetem.it

CUTIC (amitraz)

Ceva Vetem annuncia l'immissione in commercio di una nuova specialità per cani denominata CUTIC.
CUTIC è una soluzione emulsionabile inodore a base di amitraz al 5% per il trattamento delle infestazioni da zecche nel cane.
L'amitraz è una molecola ad attività ectoparassiticida la cui efficacia è confermata anche da numerose pubblicazioni internazionali. L'amitraz ha un ampio spettro antiparassitario che lo rende estremamente efficace contro le infestazioni da zecche e nel frattempo delle rogne sarcoptica e demodettica.
La molecola ha un effetto abbattente per contatto determinando la morte ed il distacco della zecca evitando così la puntura del parassita e le relative conseguenze negative. È stata dimostrata inoltre un'azione repellente verso le zecche prolungata per tre settimane.
CUTIC contiene amitraz alla concentrazione del 5% in una formulazione inodore che rende il trattamento meglio accettato dal proprietario; i particolari eccipienti contenuti migliorano inoltre l'aspetto del pelo dopo l'applicazione.
Il suo impiego prevede la diluizione in acqua tiepida ai dosaggi indicati per la preparazione di un'emulsione da utilizzarsi per il trattamento antiparassitario; l'emulsione deve essere distribuita uniformemente su tutto il corpo del cane senza risciacquare per avere una migliore efficacia. Il trattamento può essere ripetuto se necessario.
CUTIC è in flacone da 50 ml ed è soggetto a ricetta medica ripetibile.
Prezzo al pubblico €. 16,00
Per ulteriori informazioni rivolgersi agli informatori o direttamente a:
Ceva Vetem
Via Colleoni, 15 - Agrate Brianza (MI)
Tel. 039 6559 442 / Fax 039 6559 244
E-Mail: marketing.italy@ceva.com / www.cevavetem. it



SOMMARIO

Nel presente articolo si è cercato di valutare sotto tutti gli aspetti, cioè definizione, eziopatogenesi, sintomatologia, diagnosi e terapia, il complesso granuloma eosinofilico felino che presenta al giorno d'oggi ancora vari lati oscuri, primo fra tutti la vera causa scatenante.

Parole chiave: gatto, complesso granuloma eosinofilico.

SUMMARY

In the present article the authors review all aspects of feline eosinophilic granuloma complex, with special reference to eziopathogenesis, clinical signs, diagnosis and therapy. nowadays, this complex presents many unknown aspects, and its triggering causes are unknown too.

***Key-words**: cat, eosinophilic granuloma complex.*

IL COMPLESSO GRANULOMA EOSINOFILICO DEL GATTO

Con il termine complesso granuloma eosinofilico (CGE) si definisce una patologia felina che interessa cute, giunzioni muco-cutanee e mucose caratterizzata da particolari alterazioni cliniche e istologiche in cui sono coinvolti gli eosinofili.[3]
Comprende tre diverse forme: il granuloma eosinofilico, la placca eosinofilica e l'ulcera indolente.[1]
Si parla genericamente di un complesso poichè tali forme presentano caratteristiche comuni: possono manifestarsi contemporaneamente nello stesso individuo, sono caratterizzate da infiltrato eosinofilico e collagenolisi, hanno un'eziologia tuttora poco chiara e generalmente rispondono al trattamento con corticosteroidi.[2]
Il CGE colpisce più frequentemente giovani gatti adulti; l'esordio della malattia può essere brusco oppure può insorgere lentamente ed inoltre esiste la possibilità di recidive nell'arco della vita sia dopo terapia che dopo regressione spontanea.[3]
Non sempre il prurito è presente, ma se c'è causa un intenso leccamento da parte dell'animale che aggrava ulteriormente il quadro clinico.[3]

Fiaschi M.*, Patania C.**, Rossini C.*
*Dottorato di Ricerca in Medicina Veterinaria, Dipartimento di Clinica Veterinaria, Pisa
**Veterinario Libero Professionista, Fornacette (Pi)

EZIOPATOGENESI

La patogenesi non è ancora chiara, ma le lesioni probabilmente sono dovute ad un antigene o ad un allergene tuttora sconosciuto che scatena una reazione di ipersensibilità inizialmente mediata da mastociti e IgE in cui sono implicate citochine prodotte dai linfociti Th2 (Il-4 e Il-5) che richiamano e attivano gli eosinofili.[3,10]

Sembra, infatti, che i granulociti eosinofili siano implicati anche nelle reazioni infiammatorie degli epiteli, delle vie aeree, dell'apparato digerente, dell'occhio e talvolta della vescica e non solo nelle reazioni allergiche o infestazioni parassitarie.[1]

A livello epiteliale, possono essere presenti contemporaneamente mastociti ed eosinofili; i mastociti svolgono un'azione chemiotattica e di attivazione degli eosinofili ed una volta sensibilizzati, possono diventare iper-reattivi e degranulare in risposta a stimoli di minima entità.[1]

Degranulando, sia i mastociti che gli eosinofili rilasciano enzimi proteolitici e mediatori pro-infiammatori che conducono alla necrosi del collagene e alla conseguente reazione macrofagica; ciò determina lesioni che si presentano come ulcere rilevate con al centro una zona biancastra formata dal collagene necrotico, il quale, comportandosi da corpo estraneo (talvolta può anche calcificare), viene espulso tramite l'epidermide.[1]

Le ipotesi sulle cause scatenanti sono varie e comprendono principalmente allergie e parassitosi (talvolta complicate da infezioni batteriche), ma anche forme virali, batteriche primarie e autoimmuni. È stata segnalata una predisposizione ereditaria della malattia, ma non pare che ci siano predisposizioni di razza; sembra però che le femmine siano più colpite.[1]

Recentemente è stato ipotizzato che l'allergene di origine felina (Felis domesticus I) contenuto nella saliva del gatto possa svolgere un'azione scatenante la malattia, poiché l'animale si autosensibilizzerebbe tramite il leccamento introducendo il suo stesso antigene nella cute, ma tale ipotesi resta tuttora da verificare in quanto applicando sperimentalmente l'antigene sulla cute erosa non si sono osservati eosinofili tra le cellule infiammatorie nelle 48h successive.[3,5,10]

In un altro studio retrospettivo effettuato su 19 gatti con il CGE sono invece stati trovati autoanticorpi circolanti verso i componenti del normale epitelio cutaneo felino nel 68% dei casi, suggerendo un possibile coinvolgimento autoimmunitario.[7]

Inoltre è stata identificata una sindrome ipereosinofilica che sembra essere dovuta o ad una disfunzione midollare di origine neoplastica o all'assenza di controllo di una reazione verso allergeni o parassiti che porterebbe a sviluppare una risposta eosinofilica abnorme verso determinati stimoli e che spiegherebbe perchè la malattia si presenta così poco frequentemente rispetto alla frequenza degli stimoli antigenici.[1,3]

SINTOMATOLOGIA

Tutte le forme di CGE hanno la caratteristica che possono determinare a livello cutaneo un intenso prurito a cui il gatto reagisce leccando energicamente la zona, e quindi aggravando e mascherando in parte il quadro sintomatologico a causa della sua lingua con tante piccole papille dure ed abrasive che possono distruggere i tessuti.[1]

L'ulcera indolente o eosinofilica compare inizialmente sul labbro superiore come un piccolo eritema non pruriginoso di pochi mm, spesso in corrispondenza dei canini, che tende a trasformarsi in un'ulcera crateriforme con fondo necrotico che si estende ad entrambi i lati del filtro nasale o sul palato duro arrivando anche a misurare più di 5 cm di lunghezza.[1,10] (Fig. 1,2,3).

Talvolta le lesioni del palato possono interessare piccole arteriole causando un sanguinamento inapparente in quanto il gatto deglutisce il sangue, raramente invece interessano l'arteria palatina e causano un sanguinamento imponente.[1]

In linea di massima si può affermare che lesioni simili che si osservano su gengive, mento, lingua e in generale su tutto l'apparato buccale sono solitamente riferibili a granulomi eosinofilici[1] e solo raramente possono evolvere e trasformarsi in tumore squamocellulare.[2]

Occasionalmente però, si può confondere l'ulcera indolente con erosioni e tumefazioni in corrispondenza del canino dovute all'azione traumatica della lingua o del dente stesso che si complicano


Fig. 1

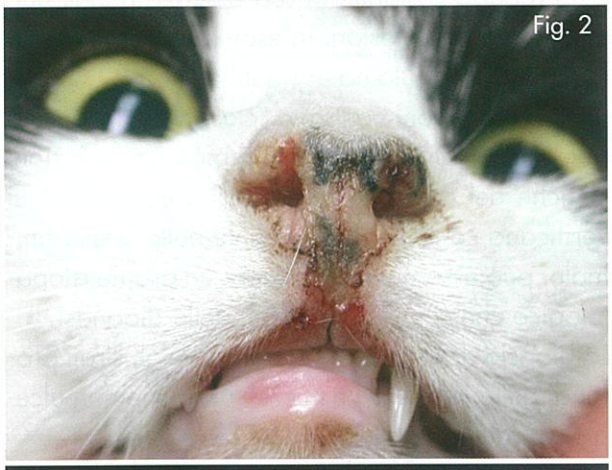
Fig. 2

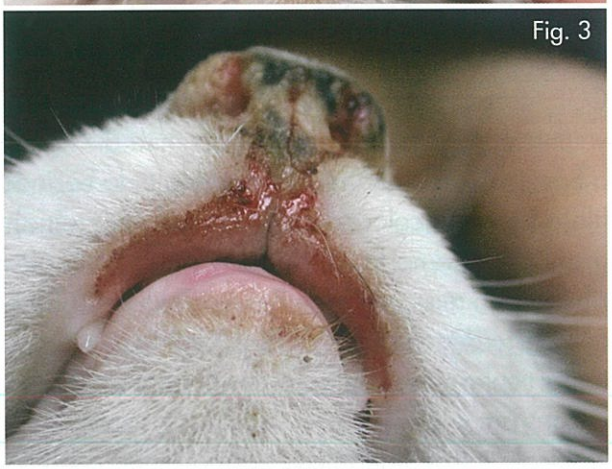
Fig. 3

Figg. 1,2,3,4 Lesioni da granuloma eosinofilico su naso, bocca e cuscinetto plantare di un gatto.

con infezioni batteriche secondarie o reazioni fibrotiche.[10]

La placca eosinofilica e può presentarsi sotto forma di piccola erosione alopecica poco delimitata, fino a trasformarsi in una grande ulcera (diametro anche di 5 cm) in seguito al leccamento rilevata ben circoscritta che si ritrova più frequentemente su addome, inguine, spazi interdigitali (fig.4), ascelle, faccia interna e posteriore delle cosce e collo.[1,2,10]


Fig. 4

È più tipica dell'adulto, anche se può manifestarsi a qualsiasi età e pare che frequentemente sia dovuta a patologie allergiche pruriginose e a stimoli irritativi superficiali come nodi di pelo, irritazioni per la tosatura, eccessivo leccamento su piccole ferite o per noia, ecc..[2]

Il granuloma eosinofilico (meglio conosciuto come granuloma lineare, anche se può avere forma cordoniforme, nodulare o a placca) è invece una lesione di colore giallo-rosa non pruriginosa che si ritrova in genere sulla faccia posteriore delle cosce (Fig.5), ma può coinvolgere altre sedi come ad esempio i fianchi, la faccia laterale degli arti anteriori, il torace, il labbro inferiore, il mento, la cavità orale, i polpastrelli, i padiglioni auricolari e il dorso del naso.[1,2,10]

Di solito si manifesta come un cordone di cute integra alopecica con arrossamento ed esfoliazione e colpisce prevalentemente gatti giovani sotto l'anno di età. Tale forma può talvolta regredire spontaneamente.[1]


Fig. 5

Fig 5 Gatto con granuloma eosinofilico (o lineare) sulla faccia posteriore di una coscia.

Esistono anche delle forme atipiche, come l'ipersensibilità alla puntura di zanzara che compare in primavera ed estate e tende a scomparire se il gatto viene tenuto in un luogo dove le zanzare sono assenti.[1,9]
Tale forma è caratterizzata da aree papulari erosive ed esfoliative crostose e depigmentate su naso e padiglioni auricolari, ma talvolta coinvolge anche i cuscinetti plantari che possono apparire tumefatti e con fissurazioni. In casi più gravi possono comparire ulcere indolenti, granulomi orali, placche cutanee e cheratiti eosinofiliche. Spesso, associate a queste patologie, si riscontrano linfoadenopatia periferica e lieve febbre a causa dell'eosinofilia ematica.[1]
Altre forme atipiche sono le forme familiari che sono state riscontrate solo in gatti Specific Pathogen Free (SPF) soprattutto fra 4 e 18 mesi di età. In tali gatti le lesioni, riconducibili a tutti i tipi del complesso granuloma eosinofilico, compaiono con maggior frequenza in primavera ed estate, suggerendo un legame con le variazioni stagionali o con il periodo riproduttivo, anche se non sono state individuate associazioni con le concentrazioni sieriche degli ormoni sessuali, o con cause allergiche o infettive.[1]
Poiché sopra i 4 anni di età le lesioni non si sviluppano più, si può ipotizzare che, in condizioni naturali, le forme giovanili dei granulomi lineari che regrediscono spontaneamente siano riconducibili a queste forme familiari.[1]

DIAGNOSI

È importante effettuare una buona anamnesi, in quanto ci può indirizzare verso una forma allergica se la lesione è stagionale, se c'è eccessivo leccamento o se c'è edema del muso, oppure verso una forma familiare se il gatto ha meno di due anni.[1]
L'esame clinico è abbastanza indicativo, in quanto le lesioni sono in genere talmente tipiche da poter essere riconosciute subito o al massimo, confermate da un semplice esame citologico per apposizione. Lo scopo della visita è in realtà quello di fare accertamenti più accurati, come il controllo degli ectoparassiti tramite pettine antipulci o raschiati cutanei, dieta ad eliminazione, test intradermici, terapia antibiotica e confinamento dell'animale.[1,10]
Ad ogni modo, in presenza di noduli, papule e placche è bene effettuare una diagnosi differenziale per distinguere il CGE da forme batteriche, fungine profonde o neoplasie (vedi tab.1), anche effettuando esami colturali.[3]
L'esame emocromocitometrico ci può aiutare per la diagnosi di forme dubbie in caso di riscontro di marcata eosinofilia, ma, dato che questa non è un reperto costante, in sua assenza non si può escludere che le lesioni in esame siano dovute al complesso granuloma eosinofilico.[2]
Quando le lesioni non sono "classiche", la terapia non da risultati soddisfacenti o più manifestazioni cliniche del complesso granuloma eosinofilico si verificano contemporaneamente nello stesso animale, può essere utile effettuare un esame istopatologico che ci dia la certezza della diagnosi.[1]
La biopsia deve comprendere anche gli strati profondi della cute e deve interessare zone non ulcerate o traumatizzate.[2]
Generalmente dovrebbe essere possibile trovare delle lesioni istologiche comuni a tutti i tipi di CGE, caratterizzate da un infiltrato dermico prevalentemente eosinofilico con presenza di "figure a fiamma", cioè accumuli di materiale da eosinofilo a basofilo (colorazione ematossilina/eosina), granulare o amorfo, di dimensioni variabili riferibili ad un misto di granuli di eosinofili e di fibre collagene degenerate.[3,4,8,10]
In particolare, nella placca eosinofilica possiamo riscontrare paracheratosi, acantosi, spongiosi e vescicole intraepidermiche eosinofiliche; a livello dermico si può osservare cellulite eosinofilica con presenza o meno di mastociti e plasmacellule, e talvolta è possibile riscontrare follicolite eosinofilica.[1]
Nel granuloma eosinofilico si possono osservare focolai di collagenolisi circondati da cellule infiammatorie (macrofagi e cellule giganti), eosinofili e mastociti.[1]
Nell'ulcera indolente, infine, l'esame istopatologico ha scarso ausilio diagnostico, in quanto tale lesione presenta delle caratteristiche poco specifiche che variano con lo stadio evolutivo: in una

Tab. 1: DIAGNOSI DIFFERENZIALE DELLE VARIE FORME DI CGE (1)	
ULCERA INDOLENTE	Tumori (Carcinoma squamocellulare, Mastocitoma) Eccessiva toelettatura in gatta in allattamento Infezione da Herpesvirus o Calicivirus Criptococcosi
GRANULOMI/ULCERE EOSINOFILICHE ORALI	Tumori (Carcinoma squamocellulare, Fibrosarcoma, Linfoma cutaneo epiteliotropo) Pemfigo volgare Stomatite plasmacellulare o Stomatiti virali (Herpesvirus/Calicivirus)
PLACCHE EOSINOFILICHE	Tumori (Linfoma cutaneo epiteliotropo, Mastocitoma, Carcinoma squamocellulare, Metastasi cutanee di adenocarcinoma mammario) Demodicosi Infezione da Poxvirus Micosi sottocutanee o sistemiche Dermatosi ulcerativa idiopatica Micobatteriosi Ascesso cronico Xantoma
PLACCHE E GRANULOMI DELLE DITA	Pododermatite plasmacellulare Ascesso da morso Tumori Dermatite da contatto Infezione da Herpesvirus, Calicivirus o Poxvirus
IPERSENSIBILITÀ ALLA PUNTURA DI ZANZARA	Dermatofitosi Pemfigo foliaceo Allergia alimentare Rogna notoedrica o demodettica

lesione recente (2-4 giorni) avremo un'infiltrazione di granulociti eosinofili, in una lesione di 3 giorni – 3 settimane avremo solo degenerazione del collagene e, infine, in una lesione cronica troveremo una fibrosi dermica con infiltrazione di cellule mononucleate e granulociti neutrofili, o più raramente un'infiltrazione eosinofilica o una degenerazione del collagene.[1]

Per la diagnosi delle forme allergiche si consiglia di effettuare test allergologici specifici.[10]

In casi lievi può essere utile eliminare una causa per volta, mentre nei casi gravi è necessario eliminare subito tutte le cause più frequenti: il gatto deve essere ricoverato per 4-8 settimane in un luogo privo di zanzare, deve essere trattato per le pulci, gli deve essere impedito di leccarsi con un collare elisabettiano, deve fare una dieta da privazione e deve essere trattato con antibiotici. Appena le lesioni scompaiono è necessario verificare ogni possibile causa, inizialmente togliendo il collare elisabettiano, poi, se non si osservano ricadute, reintroducendo la vecchia alimentazione, poi se dopo una settimana non sono ricomparse lesioni si può infestare il gatto con le pulci, e così via finchè non si trova la causa scatenante.[1]

Tale procedimento è piuttosto lungo e laborioso, ma in casi cronici o recidivi deve essere rispettato rigidamente sia dal veterinario che dai proprietari dell'animale per ottenere una diagnosi precisa.[1]

TERAPIA

Soprattutto nei soggetti giovani con lesioni asintomatiche si può "aspettare" prima di iniziare la terapia, poiché molte di queste forme si risolvono spontaneamente in 3-5 mesi o hanno un andamento ciclico.[2]

In seguito, se non si ha remissione dei sintomi, è fondamentale effettuare una terapia eziologica soprattutto se è stato possibile individuare la causa, ad esempio controllando la dermatite allergica al morso di pulce o utilizzando una dieta ipoallergenica.[1]

È comunque sempre necessaria una terapia sintomatica, indipendentemente dal fatto che l'eziologia sia nota o meno (1,2,10):

- Cortisonici: sono i più utilizzati. Si può utilizzare metilprednisolone acetato (4mg/Kg SC-IM ogni 2-3 settimane per 3 volte) o prednisone/prednisolone (1-3mg/Kg OS SID per 4 settimane, poi a giorni alterni);
- Antibiotici: dovrebbero essere utilizzati come trattamento di prima scelta, anche a lungo termine, da preferire all'uso di cortisonici. Le ulcere indolenti generalmente rispondono con successo a trimethoprim-sulfadiazina (30mg/Kg BID), cefalessina (20mg/Kg BID), doxiciclina (10mg/Kg SID) ed amoxicillina-acido clavulanico (12,5mg/Kg BID);

• Megestrolo acetato: è utilizzato solo nella terapia di alcune forme particolarmente resistenti, in quanto presenta vari effetti collaterali (diabete mellito, polifagia, iperplasia mammaria, piometra, alterazioni del comportamento, ipoadrenocorticismo) alla dose di 2,5-5mg/gatto per OS ogni 48h fino a risoluzione dei sintomi, poi la dose può essere ridotta a 2,5-5mg/gatto ogni 7-14 giorni;

• Ciclosporina: è stata recentemente utilizzata con successo nelle forme resistenti a trattamenti con cortisonici alla dose di 5-8mg/Kg SID per 4 settimane, poi si può passare a giorni alterni. I miglioramenti sono stati ottenuti in 2 settimane senza osservare effetti collaterali (Fig 6,7,8);

• Cetirizina: è un antistaminico che inibisce la chemiotassi degli eosinofili (1mg/Kg OS ogni 12-24 ore);

• Altri farmaci: sono stati utilizzati anche clorambucile, ciclofosfamide e crisoterapia, ma sono stati riscontrati numerosi effetti collaterali;

• Radioterapia, laserterapia ed escissione chirurgica: sono state utilizzate con successo, ma vista la scarsa dolorabilità e gravità delle lesioni possono essere considerate solo un accanimento terapeutico;

• Collare elisabettiano: fondamentale per interrompere il circolo vizioso: infiammazione, leccamento, richiamo di eosinofili e loro degranulazione, aggravamento del quadro infiammatorio, ecc..


Fig. 6


Fig. 7


Fig. 8

Fig 6,7,8 Stesso gatto delle figure 1,2,3,4 dopo un mese di trattamento con ciclosporina (è visibile il filo di sutura applicato dopo la biopsia).

Recentemente è stato effettuato anche uno studio pilota su quindici gatti con granuloma eosinofilico o placca eosinofilica, che ha visto l'utilizzo del PLR 120 (Palmidrol DCI co-micronizzato alla dose di 10 mg/Kg BID) che regola negativamente la degranulazione mastocitaria tramite un meccanismo di natura recettoriale (6). Il miglioramento clinico è stato valutato al 15° e al 30° giorno: dieci gatti su quindici (67%) hanno presentato un miglioramento clinico sia dei segni che delle lesioni, suggerendo che tale farmaco potrà in futuro essere utilizzato con probabile successo nel trattamento del CGE.[6]

BIBLIOGRAFIA

1. Eric Guaguere, Pascal Prelaud, Guida pratica di dermatologia felina, Ed. italiana Merial, cap. 12
2. C. Tieghi, Complesso granuloma eosinofilico: realtà, controversie, diagnosi e terapia, Veterinaria n.4/1995, pagg. 71-79
3. Alessandra Fondati, Mar Bardagi, Il complesso del granuloma eosinofilico, Quaderni di dermatologia n.1/2003, pagg. 7-11
4. Bardagi M., Fondati A., Fondevila D., Ferrer L., Ultrastructural study of cutaneous lesions in feline eosinophilic granuloma complex, Vet Dermatol. 2003 Dec; 14(6):297-303
5. Wisselink MA, van Ree R., Willemse T., Evaluation of Felis domesticus allergen I as a possible autoallergen in cats with eosinophilic granuloma complex, Am J Vet Res. 2002 Mar; 63(3):338-41
6. F. Scarampella, F. Abramo, C. Noli, Valutazione clinica ed istologica del PLR 120 (Palmidrol DCI, co-micronizzato) in gatti affetti da granuloma eosinofilico e placca eosinofilica: studio pilota, Suppl. (Dic. 2001) a Veterinaria n.3, Ott. 2001, pagg. 49-58
7. Gelberg HB, Lewis RM, Felsburg PJ, Smith CA, Antiepithelial autoantibodies associated with the feline eosinophilic granuloma complex, Am J Vet Res. 1985 Jan; 46(1): 263-5
8. Fondati A, Fondevila D, Ferrer L, Histopathological study of feline eosinophilic dermatoses, Vet Dermatol. 2001 Dec; 12(6): 333-8
9. Mason KV, Evans AG, Mosquito bite-caused eosinophilic dermatitis in cats, J Am Vet Med Assoc. 1991 Jun 15; 198(12): 2086-8
10. Scarampella F, Complesso del granuloma eosinofilico felino, Medicina Felina, Anno 3 n.2, Dicembre 2003, pagg. 11-14

ISTRUZIONI PER GLI AUTORI

1. La Rassegna di Medicina Felina pubblica articoli originali, casi clinici e recensioni riguardanti la patologia felina.
2. La rivista pubblica lavori in lingua italiana. È necessario che i lavori siano scritti in una forma corretta e non devono essere stati pubblicati in precedenza. La redazione si riserva la facoltà di apportare modifiche formali al testo per poterlo adattare alle esigenze tipografiche. L'autore sarà contattato nel caso di modifiche di maggiore entità.
3. Il lavoro dovrà essere realizzato su materiale cartaceo, corredato del relatico C.D. o floppy disk con testi trattati in word e delle illustrazioni necessarie. Le didascalie delle illustrazioni dovranno essere inserite in un file a parte da quello contenente il lavoro. Il tutto dovrà essere inviato a mezzo postale al seguente indirizzo. Prof. Grazia Guidi - Dipartimento di Clinica Veterinaria - Viale delle Piagge, 2 56100 Pisa. Nel caso di materiale fotografico digitale, per poter garantire un buon risultato di stampa si raccomanda tassativamente di inviare le immmagini in alta definizione con 300 punti per pollice, in formato jpg o tif con base minima 10x15. Per i grafici usare i seguenti programmi: excel per le tabelle e word per i testi. Tale materiale potrà essere inviato tramite posta elettronica al seguente indirizzo: guidi@vet.unipi.it
In questo caso si raccomanda la compressione dei files. Il materiale fotografico non sarà restituito.
4. I testi devono essere stampati in doppia spaziatura su una sola facciata di fogli di carta da lettere bianca di dimensioni convenzionali. Devono essere inviate tre copie del materiale illustrativo e del testo nella versione italiana.
5. Gli articoli originali devono comprendere introduzione, materiali e metodi, risultati, discussione e conclusioni.
6. Bibliografia - Gli autori sono responsabili dell'accuratezza di ciascun riferimento bibliografico. Gli argomenti discussi nel testo devono fare riferimento a voci bibliografiche numerate. Fino a quattro autori vengono riportati tutti gli autori se sono di più, dopo i primi tre, si deve aggiungere et al..
I riferimenti alle riviste devono comprendere il loro titolo abbreviato secondo quanto previsto dall'Index Medicus.
7. Per ogni articolo sarà richiesto il giudizio di almeno due esperti di settore.
8. Lettere al direttore relative agli articoli della rivista o su argomenti pertinenti agli scopi culturali e scientifici della rivista stessa, di estensione non superiore a due pagine dattiloscritte, potranno essere pubblicate con relativa risposta.
9. Bozze di stampa verranno inviate all'autore per la revisione senza il manoscritto originale. Esse devono essere restituite alla segreteria.

Calendario Manifestazioni AIVPA 2004

Per tutti gli eventi verrà fatta richiesta di accreditamento ECM.
I seminari verranno effettuati al raggiungimento del numero minimo di iscritti.

Congresso Nazionale AIVPA – AIVPAFE
"La testa: il puzzle patologico"
Rovereto (TN), 17-19 Settembre 2004
Auditorium MART

Hill's · FORT DODGE · MERIAL

SEMINARI AIVPA

"Nefrologia"
Messina, 4 Aprile
Facoltà di Medicina Veterinaria - Università
Claudio Brovida, Maria Grazia Pennisi

"Anestesiologia"
Mestre, 9 Maggio - Holiday Inn - Mestre (VE)
Federico Corletto, Lorenzo Novello

"Omeopatia" in collab. con AIVDAO
Pisa, 23 Maggio
Facoltà di Medicina Veterinaria - Università
Monica Antoni, Francesca Pisseri, Andrea Rettagliati

"Medicina di Sauri e Ofidi"
Moncalieri (TO), 6 Giugno - Ospedale ANUBI
Graziella Corgnati, Cesare Pierbattisti, Massimo Vozza

"Gastroenterologia"
Milano, 3 Ottobre
Graziano Pengo, Cecilia Quintavalla

"Cardiologia"
Prato, Art Hotel Museo, 7 Novembre
Luigi Venco, Andrea Vercelli

CORSI AIVPA

"Corso Propedeutico alla Ricerca Radiografica delle malattie scheletriche congenite e/o ereditarie nel cane"
Ferrara, 21-23 Maggio

Calendari altre Manifestazioni 2004 AIVPAFE, AIVDAO, SITOV

Per tutti gli eventi verrà fatta richiesta di accreditamento ECM.

Calendario Manifestazioni AIVPAFE 2004

Congresso Nazionale "Neurologia felina"
Torino 14 marzo

"Corso di Radiologia felina"
Pisa, 23-25 Aprile

"Corso di Ecografia Felina"
Parma, 22-23 Maggio

"Corso di Citologia"
Padova, 13-14 Novembre

Calendario Manifestazioni SITOV 2004

"Corso Base di Fissazione Esterna"
Trento 2-4 Aprile

Pre congress Day "D.J.D. nel cane: nuove frontiere diagnostiche e terapeutiche"
Rovereto, 17 Settembre

"Corso sulla lussazione rotulea"
Parma, 13 Novembre

"Corso sulla spalla: trattamento chirurgico delle sue patologie articolari"
Parma, 14 Novembre

Calendario Manifestazioni AIVDAO 2004

Pre congress Day
Rovereto, 17 Settembre

IAMS COMPANY

"Medicine non convenzionali e tecniche complementari in Medicina Veterinaria; nuove prospettive terapeutiche per pets e cavalli da sport"
Messina, ottobre 2004
Facoltà di Medicina Veterinaria di Messina

CLAMIDIOSI FELINA:
INDAGINE SIEROEPIDEMIOLOGICA SU DIFFERENTI POPOLAZIONI DI GATTI MEDIANTE IMMUNOFLUORESCENZA INDIRETTA OMOLOGA

Di Francesco A.*, Donati M.**, Battelli G.*, Cevenini R.**, Laghi E.**, Piva S.*, Baldelli R*.
*Dipartimento di Sanità Pubblica Veterinaria e Patologia Animale;
**Dipartimento di Medicina Clinica Specialistica e Sperimentale - Alma Mater Studiorum Università di Bologna)

RIASSUNTO

Sono stati saggiati gli anticorpi anti-clamidia in 229 gatti (79 di colonia e 150 appartenenti a privati) mediante una reazione di immunofluorescenza indiretta. 54 sieri dei 79 (68,4%) e 34 dei 150 (22,7%) sono risultati positivi con titoli anticorpali variabili. I risultati evidenziano una elevata sieroprevalenza per clamidiosi felina in Italia, soprattutto all'interno di collettività e confermano come l'IFI omologa sia la reazione più idonea per la diagnosi sierologica di clamidiosi felina.

Parole chiave: clamidiosi, gatto, sieroepidemiologia, immunofluorescenza indiretta

SUMMARY

The prevalence of chlamydial antibodies was investigated in 229 cat sera (79 sera of stray cats and 150 sera of pet cats) using homologous immunofluorescence antibody test. Fiftyfour out of the 79 stray cats (68.4%) and 34 out of the 150 pet cats (22.7%) proved positive, confirming that the exposure to the organism is common in cats in Italy.

***Key words**: chlamydiosis, cat, seroepidemiology, immunofluorescence antibody test*

INTRODUZIONE

Nel corso di una precedente indagine, 229 sieri di gatti (79 di colonia e 150 appartenenti a privati) erano stati saggiati per ricerca di anticorpi anti-clamidia, mediante una reazione di immunofluorescenza indiretta (IFI), utilizzando come antigene corpi elementari di un ceppo aviare di clamidia (Di Francesco et al., 2002). Le positività anticorpali rilevate nelle due categorie di gatti erano risultate rispettivamente del 44% e del 17%. Tali positività appaiono più elevate rispetto a quelle osservate in precedenti indagini effettuate in Italia (Piccoli e Capelli, 1991; Ferrari et al., 1992; D'Amore et al., 1997). I titoli anticorpali e probabilmente anche le prevalenze potrebbero inoltre essere stati sottostimati a causa dell'utilizzo di un antigene eterologo. Infatti, recenti studi

di analisi genomica (Everett et al., 1999) hanno portato ad una rivisitazione tassonomica della famiglia Chlamydiaceae, classificando i ceppi aviari ed i ceppi felini all'interno di due specie distinte (Chlamydophila psittaci e Chlamydophila felis). Si è pertanto ritenuto opportuno risaggiare gli stessi sieri mediante una reazione di IFI omologa.

MATERIALI E METODI

Sono stati complessivamente esaminati 229 sieri di gatto, raccolti nel corso di precedenti indagini relative ad altre patologie feline. Settantanove sieri erano stati prelevati, nel periodo 1997-1998, da animali ospitati presso il gattile di S. Clemente (VE); 150 sieri erano stati raccolti, nel periodo 1999-2000, da gatti di privati, salassati nel corso di visite routinarie presso ambulatori della città di Venezia e provincia.

La reazione di IFI è stata eseguita utilizzando come antigene corpi elementari purificati di un ceppo di clamidia isolato da un gatto ospitato in una oasi felina in provincia di Bologna. L'isolamento era stato eseguito, a partire da un tampone congiuntivale, su monostrato di cellule LLC-MK2 (linea cellulare continua ottenuta da rene di scimmia Rhesus). Dopo circa 48 ore di incubazione, tipiche inclusioni clamidiali intracitoplasmatiche erano state evidenziate mediante immunofluorescenza diretta, utilizzando un anticorpo fluoresceinato specifico per l'antigene lipopolisaccaridico (LPS) comune a tutti i componenti la famiglia Chlamydiaceae (Meridian Diagnostics, USA). Dopo estrazione del DNA dalla coltura, si era proceduto ad amplificazione e sequenziamento dei geni groEL, omp2 e ompA, ottenendo conferma dell'appartenenza dell'isolato alla specie C. felis (GenBank Accession Numbers AY184288, AY184289, AY184290).

I corpi elementari sono stati purificati su gradiente continuo di saccarosio 30-60% secondo la metodica di Fukushi e Hirai (1988), risospesi in TRIS 0,01M pH 7,4, congelati a –70°C e al momento dell'uso fissati in acetone su vetrini. I sieri sono stati sottoposti a screening iniziale saggiando le diluizioni 1:16 e 1:32. La reazione antigene-anticorpo è stata evidenziata mediante anticorpi fluoresceinati di capra anti-IgG di gatto (Euroclone, UK), utilizzati alla diluizione 1:40 e addizionati con blu di Evans 1%. In caso di positività alla diluizione 1:32, considerata titolo soglia (Wills et al., 1988), sono state successivamente saggiate diluizioni per raddoppio sino alla determinazione del titolo anticorpale.

Per valutare statisticamente le differenze di sieroprevalenza fra gatti di colonia e gatti di privati, è stato utilizzato il test del χ^2 .

RISULTATI

Dei 79 sieri di gatti di colonia, 54 (68,4%) sono risultati positivi, con titoli anticorpali variabili da 1:32 a 1:2048 ($\bar{x}$ =1:147,4). Dei 150 sieri di gatti di privati, 34 (22,7%) sono risultati positivi, con titoli anticorpali variabili da 1:32 a 1:2048 ($\bar{\chi}$=1:289,3). La differenza di positività fra le due categorie di soggetti è risultata statisticamente significativa (χ^2=45,65; p<0,01).

In Tabella 1 vengono riportati, oltre ai presenti risultati, anche quelli della precedente indagine. Per quanto concerne la reattività nei confronti dei differenti antigeni, la positività anticorpale è stata evidenziata nei confronti di entrambi o del solo antigene felino. Nessun siero ha mostrato reattività nei confronti del solo antigene aviare.

DISCUSSIONE E CONCLUSIONI

I risultati ottenuti utilizzando la reazione di IFI omologa mostrano, per entrambe le categorie saggiate, sieroprevalenze maggiori rispetto a quelle evidenziate in IFI eterologa. Tali positività appaiono pressoché sovrapponibili a quelle osservate in altri Paesi nel corso di analoghe indagini (Wills et al., 1988; Pudjiatmoko et al., 1996; Yan et al., 2000).

La maggiore percentuale di sieropositività riscontrata nei gatti di colonia rispetto ai gatti di privati può essere imputata alle caratteristiche epidemiologiche dell'infezione, che richiede per la sua trasmissione uno stretto contatto soggetto infetto-soggetto sano, evenienza più frequente all'interno di collettività feline (gattili, pensioni,

allevamenti). Per quanto riguarda i gatti di privati risultati positivi, si trattava di animali provenienti da gattili o da negozi e che vivevano in condizioni di semilibertà, quindi con possibilità di contatto con altri gatti.

Per entrambe le popolazioni, l'anamnesi non ha consentito di correlare la positività anticorpale a quadri clinici riferibili a clamidiosi, in quanto la raccolta dei dati era stata finalizzata ad altre patologie. Peraltro, un certo numero di soggetti, soprattutto tra i gatti di proprietà, ha mostrato, in IFI sia omologa sia eterologa, titoli anticorpali ≥1:1024, comparabili a quelli rilevati in precedenti studi in gatti con infezione clamidiale in atto (Wills et al., 1988). Titoli anticorpali inferiori possono essere indicativi solo di un contatto con l'agente eziologico, non definibile cronologicamente, in quanto gatti infettati sperimentalmente con clamidia hanno mostrato titoli anticorpali persistenti per oltre un anno dall'avvenuta infezione (Wills, 1986).

I risultati qui riportati evidenziano una elevata sieroprevalenza per clamidiosi felina in Italia, soprattutto all'interno di collettività e confermano come l'IFI omologa sia la reazione più idonea per la diagnosi sierologica di clamidiosi felina.

BIBLIOGRAFIA

1. D'Amore E., Busani L., Nenci M., Sili A., Atti LI Cong. S.I.S.Vet. (1997), 335-336.
2. Di Francesco A., Martini M., Ostanello F., Baldelli R., Atti LVI Cong. S.I.S.Vet. (2002), 157-158
3. Everett K.D.E., Bush R.M., Andersen A.A., Int. J. Syst. Bacteriol. (1999), 49, 415-440.
4. Ferrari A., Mandola M.L., Poletti P., Mignone W., Fezia G.P., Atti XLVI Cong. S.I.S.Vet. (1992), 1091-1095.
5. Fukushi H., Hirai K., J. Clin. Microbiol. (1988), 26, 675-680.
6. Piccoli L., Capelli G., Atti XLV Cong. S.I.S.Vet. (1991), 1003-1007.
7. Pudjiatmoko, Fukushi H., Ochiai Y., Yamaguchi T., Hirai K., Microbiol. Immunol. (1996), 40, 755-759.
8. Yan C., Fukushi H., Matsudate H., Ishihara K., Yasuda K., Kitagawa H., Yamaguchi T., Hirai K., Microbiol. Immunol. (2000), 44, 155-160.
9. Wills J.M., PhD thesis University of Bristol (1986).
10. Wills J.M., Howard P.E., Gruffydd-Jones T.J., Wathes C.M., J. Small Anim. Pract. (1988), 29, 327-339.

Ricerca eseguita con fondi Università di Bologna ex quota 60% anno 2002

TABELLA 1 - Risultati IFI eterologa e omologa

Origine	Tot. es.	Ag	N. positivi	Titolo anticorpale <32	32	64	128	256	512	1024	2048
Colonia	79	C. psittaci	35 (44,3%)	44	13	12	4	1	3	0	2
		C. felis	54 (68,4%)	25	5	12	19	9	5	2	2
Privati	150	C. psittaci	26 (17,3%)	124	3	6	2	1	7	5	2
		C. felis	34 (22,7%)	116	3	6	3	5	7	7	3

*Soglia di positività 1:32

Associazione Italiana Veterinari Patologia Felina
SCHEDA di ISCRIZIONE o RINNOVO

da spedire a: Medicina Viva - Viale dei Mille 140 43100 Parma fax 0521-29.13.14

Cognome - Nome _____

Domiciliato in Via _____ n° _____

CAP _____ Città _____ Prov. _____

Tel. _____ Cell. _____ Fax _____

Cod.Fisc.personale (obbligatorio) _____

Nato a _____ il _____

E-mail (stampatello) _____

dichiara di essere iscritto all'Ordine dei Medici Veterinari della Provincia _____

In qualità di : ☐ ***SOCIO EFFETTIVO*** ☐ ***SOCIO ADERENTE***

estratto dallo Statuto, art. 5 - possono entrare a far parte dell'Associazione come:
SOCI EFFETTIVI i Medici Veterinari Liberi Professionisti iscritti all'AIVPA e gli Universitari di Nazionalità Italiana che si occupano prevalentemente di patologia felina.
SOCI ADERENTI i Medici Veterinari Liberi Professionisti non iscritti all'AIVPA; i Medici Veterinari non liberi professionisti; Medici Veterinari di altre nazionalità, Laureati in Scienze affini con specifico interesse verso la patologia felina e comparata.

☐ **NUOVO SOCIO** Anno _____ ☐ **RINNOVO** Anno _____

☐ **Socio AIVPA + Socio AIVPAFE** Euro 130,00
Invio la quota associativa **AIVPA + AIVPAFE** mediante Bonifico bancario **intestato a**
AIVPA - Unicredit Banca - Via Mazzini 8 - 43100 Parma - **BBAN N0200812720026247 43**

☐ **Socio AIVPAFE (non Socio AIVPA)** Euro 78,00
☐ **Neolaureato** - (ultimi 3 anni) - allegare copia certificato Euro 37,00
☐ **Studente** - allegare copia certificato Euro 26,00

Invio euro _____ come quota associativa **AIVPAFE** dell'anno/anni _____mediante:
☐ ***Assegno ordinario o circolare*** intestato a: **AIVPAFE** e spedito a: Medicina Viva V.le dei Mille 140 43100 Parma
☐ ***Vaglia postale*** intestato: AIVPAFE c/o Medicina Viva - Viale dei Mille 140 - 43100 Parma
☐ ***Bonifico bancario intestato a*** **AIVPAFE**
Unicredit Banca - Via Mazzini 8 - 43100 Parma - **BBAN X0200812720000002627638**
☐ Carta di Credito ☐ VISA ☐ Carta Si ☐ Mastercard (non sono accettate altre Carte, compresa Visa ELECTRON)

☐☐☐☐ ☐☐☐☐ ☐☐☐☐ ☐☐☐☐ Scad. _____

Autorizzo al prelievo Data _____ Firma _____

Le suddette quote danno diritto a:
☐ ricevere lo Statuto dell'Associazione ed i programmi delle manifestazioni promosse da AIVPAFE
☐ partecipare gratuitamente ai Convegni AIVPAFE e a condizioni agevolate ai Corsi promossi da AIVPAFE e AIVPA
☐ ricevere gratuitamente: Rassegna di Medicina Felina AIVPAFE - Nuovo Bollettino AIVPA

Legge n° 675/96 Tutela della Privacy
Premesso che AIVPAFE – Associazione Italiana Veterinari Patologia Felina acquisisce i dati per gli scopi scientifici inerenti alla propria attività e che si avvale di Medicina Viva Servizio Congressi srl, per il rapporto con i propri associati, si informa che, ai sensi dell'articolo 10 della legge 675/96 "Tutela delle persone e di altri soggetti rispetto al trattamento dei dati personali", i dati vengono raccolti per le finalità strettamente correlate all'instaurazione e prosecuzione del rapporto associativo (gestione del rapporto associativo fra l'associato, AIVPAFE e Medicina Viva, tenuta delle registrazioni obbligatorie per legge; indagini statistiche; invio di informazioni relative ad iniziative culturali, congressuali, promozionali, scientifiche promosse da AIVPAFE e Medicina Viva; invio di prodotti editoriali di AIVPAFE e Medicina Viva, invio di informazioni inerenti attività di interesse gli associati da parte di Enti pubblici e privati).
I dati verranno trattati con le seguenti modalità: registrazione ed elaborazione su supporto cartaceo e magnetico; informazione tramite sistema telematico; organizzazione degli archivi in forma automatizzata e non automatizzata. Titolari del trattamento ad ogni effetto di legge sono: AIVPAFE - Associazione Italiana Veterinari Patologia Felina e Medicina Viva - Servizio Congressi s.r.l. - Viale Dei Mille 140 - 43100 Parma. I dati richiesti all'Associato sono strettamente funzionali all'instaurazione e prosecuzione del rapporto AIVPAFE e Medicina Viva. Per questo motivo il trattamento dei dati che l'Associato fornisce per il perseguimento da parte di AIVPAFE e Medicina viva delle finalità sopra esposte, non necessità del consenso dell'associato stesso in quanto un suo eventuale rifiuto avrebbe come conseguenza l'impossibilità di instaurare o proseguire il rapporto.
Riguardo alla comunicazione dei dati a terzi (altre Associazioni Scientifiche italiane o straniere aventi finalità analoghe, e/o Aziende del settore, Ordini e Collegi Professionali) si richiede il consenso scritto dell'Associato fermo restando che, secondo quanto disposto dall'ART 13 della Legge n° 675/96 sulla Tutela dei Dati Personali, l'associato in qualsiasi momento ha diritto di consultare, far modificare o cancellare i propri dati o semplicemente opporsi al loro utilizzo scrivendo a: AIVPAFE c/o Medicina Viva Servizio Congressi, Viale Dei Mille 140 43100 Parma.

☐ acconsento ☐ non acconsento

Data..... Firma .....

FATTORI CHE INFLUENZANO LA QUALITÀ DELLA VITA DEL GATTO NELLA RELAZIONE CON IL PROPRIETARIO

Adamelli S., Marinelli L., Normando S., Camperio Ciani A.*, Bono G.,
Dip.di Scienze Sperimentali Veterinarie;
* Dip. di Psicologia generale, Università di Padova.

RIASSUNTO

Con il presente lavoro si è studiato in particolare il rapporto gatto-proprietario cercando di far emergere quali caratteristiche possono influenzare la qualità della vita del gatto. La ricerca ha considerato 65 proprietari (114 gatti) che sono stati sottoposti ad un questionario che indagava: le caratteristiche demografiche del proprietario; le caratteristiche del gatto; la qualità delle cure prestate all'animale ed, infine, il comportamento del gatto. I risultati ottenuti dimostrano che alcune caratteristiche del proprietario e delle condizioni ambientali in cui è tenuto l'animale influenzano la qualità della vita del gatto. In particolare, appare che le cure prestate all'animale dipendono dalle condizioni economiche e culturali del proprietario, il comportamento dipende dagli aspetti di tipo socio-relazionale, mentre le condizioni fisiche dell'animale non sembrano riferibili a particolari caratteristiche del proprietario.

Parole chiave: relazione gatto-proprietario, qualità della vita, comportamento

SUMMARY

Cat-owner relationship has been studied focusing features which could influence quality of life of the cat. Questionnaires were developed in order to investigate cares given to the animal and its behaviour. A physical examination of the cat was also performed by a vet in the owner house. The results showed a series of significant correlation between the quality of life of the cat and both owner and cat features. Cares given to the cat seemed to be influenced mainly by owner cultural and economic aspects whether its behaviour by social environment of both. Physical conditions appear influenced by different features which are not only related to the relationship.

***Key words**: cat-owner relationship, quality of life, behaviour*

INTRODUZIONE

Nell'ambito di uno studio interdisciplinare, medicina veterinaria - psicologia, atto a valutare la

relazione proprietario – pet si sono inizialmente focalizzati i problemi legati alla convivenza ed i benefici derivanti dalla relazione (Bono, 2000; Camperio Ciani 2000; Bono et al., 2003), e validati alcuni strumenti di indagine che fossero in grado di valutare la qualità della vita dell'animale che vive in stretto contatto con l'uomo (Marinelli et al., 2001). Con il presente lavoro si è studiato in particolare il rapporto gatto-proprietario cercando di far emergere quali caratteristiche possono influenzare la qualità della vita del gatto.

MATERIALI E METODI

Per coprire una vasta fascia demografica e socio-economica, abbiamo offerto a tutto il personale dipendente, famigliari compresi, dell'Università di Padova, proprietari di animali, la possibilità di partecipare alla ricerca. I volontari sono stati selezionati, in questo caso, sulla base di una stretta e duratura convivenza con il gatto posseduto, escludendo gatti semi-randagi e con età inferiore a dodici mesi. Nel caso di possesso di più gatti, i dati venivano raccolti separatamente. Per le valutazioni ci si è serviti di un metodo ad approccio multiplo, basato sulla somministrazione di questionari e su un esame delle condizioni fisiche dell'animale (Marinelli et al., 2001). I questionari indagavano: le caratteristiche demografiche del proprietario (sesso, età, titolo di studio, professione, stato civile, nucleo famigliare, relazioni sociali, ubicazione e caratteristiche dell'abitazione); le caratteristiche del gatto (sesso, età, specie, razza, età di acquisizione, provenienza, convivenza con altri animali); la qualità delle cure prestate all'animale (sanitarie e generali) ed, infine, il comportamento del gatto (attaccamento al proprietario, eliminazione non appropriata, atteggiamenti nei confronti di persone e di animali). L'esame delle condizioni fisiche, eseguito da un veterinario nell'abitazione del proprietario, prendeva in considerazione lo stato di nutrizione e delle orecchie che, dallo studio precedente, si erano rivelati essere indicatori oggettivi delle condizioni fisiche generali dell'animale. I punteggi totali ottenuti per cure, comportamento ed esame delle condizioni fisiche sono stati analizzati correlandoli con le caratteristiche del proprietario e del gatto (Test di Spearman).

RISULTATI

La ricerca ha considerato 65 proprietari e 114 gatti. Il campione esaminato è risultato essere costituito in prevalenza da donne (84.6%). Il campione di partecipanti aveva le seguenti caratteristiche: età compresa tra i 21 e i 30 anni (49.2%), laurea (37%), impiego (55.3%), abitazione in città (63%) e precedente esperienza con un cane o gatto (89.2%). I gatti erano meticci (108/114), 60.5% femmine (88.4% sterilizzate) e 39.5% maschi (62.2% castrati). I gatti, adottati nel 22% dei casi nell'età consigliata (7°-10° settimana di vita), in prevalenza erano regalati da amici o parenti (33.3%) o trovatelli (43.8%), vivevano con altri animali (74.5% gatti e 27% cani) ed il 57.8% aveva avuto problemi sanitari.

Dall'analisi statistica delle correlazioni è risultato che gli aspetti considerati (cure, comportamento e condizioni fisiche) dipendono da caratteristiche sia del proprietario che dell'animale (Tabella 1). Il punteggio totale delle cure prestate all'animale correla positivamente con il sesso (donne) ed il titolo di studio; negativamente con la professione (studente) e con le caratteristiche riproduttive del gatto (non gonadectomizzato). Il punteggio totale del comportamento correla positivamente con: l'età ed il sesso (donne), la presenza di bambini in casa, la partecipazione ad attività sociali organizzate ed il prendersi cura del gatto da parte di tutti i componenti della famiglia; negativamente con il numero dei componenti del nucleo famigliare e con la convivenza con altri animali. Il punteggio totale dell'esame delle condizioni fisiche correla positivamente con il numero di persone a cui il proprietario è legato affettivamente; negativamente con l'età del gatto, lo stato riproduttivo (gonadectomizzato) e con il fatto di essere stato acquisito tramite amici.

DISCUSSIONE e CONCLUSIONI

Anche in questo lavoro si sono trovate difficoltà nel reperire un campione il più possibile rappre-

sentativo. I maggiori ostacoli sono derivati dalla necessità di rispetto della privacy e dalla disponibilità a partecipare solo da parte di proprietari particolarmente sensibili o interessati all'argomento. Ciò premesso, i risultati ottenuti dimostrano oggettivamente che alcune caratteristiche del proprietario e delle condizioni ambientali in cui è tenuto l'animale (es.: attività riproduttiva, condivisione degli spazi con altri animali) influenzano la qualità della vita del gatto. In particolare, appare che le cure prestate all'animale dipendono dalle condizioni economiche e culturali del proprietario, quali il titolo di studio e la professione. Il comportamento dipende dagli aspetti di tipo socio-relazionale, come le caratteristiche del nucleo famigliare e di vita di relazione sia del proprietario che del gatto. Le condizioni fisiche dell'animale, invece, non sembrano riferibili a particolari caratteristiche del proprietario, potendo dipendere da molteplici fattori non esclusivamente collegati alla relazione.

BIBLIOGRAFIA

1. Bono G. "Atti SOFIVet Meeting 2000", Padova 27 Ottobre 2000;
2. Bono G., Marinelli L., Martini M., Sancin S., Camperio Ciani A. "Obiettivi & Documenti Veterinari" N° 1, 2003;
3. Camperio Ciani A. "Atti SOFIVet Meeting 2000", Padova Ottobre 2000;
4. Marinelli L., Adamelli S., Simontacchi C., Gabai G., Camperio Ciani A., Bono G. "Atti SOFIVet, IV Congresso Nazionale", Portoferraio-Elba 5-8 Giugno 2001.

RINGRAZIAMENTI

Gli autori ringraziano Martina De Zanche per la collaborazione e tutte le persone che hanno cortesemente partecipato.

Tabella 1: Risultati dell'analisi delle correlazioni (Test di Spearman). Sono state inserite solamente le caratteristiche che correlavano con i punteggi totali (14/46).

	Caratteristiche	cure prestate	comportamento del gatto	condizioni fisiche
PORPIETARIO	Età		0,32**	
	Sesso (donne)	0,23*	0,18*	
	Titolo di studio	0,33*		
	Professione (studente)	-0,18*		
	N° dei componenti del nucleo famigliare		-0,18*	
	Presenza di bambini in famiglia		0,34*	
	N° di attività sociali organizzate		0,31**	
	N° di legami affettivi			0,26*
	Tutti i componenti famigliari curano il gatto		0,29*	
GATTO	Età			-0,19*
	Gonadectomia	0,23*		-0,19*
	Regalato da amici o parenti			-0,19*
	Vive con altri gatti		-0,32*	
	Vive con animali di altre specie		-0,19*	

* $P < 0.05$; ** $P < 0.01$

IL GATTO PERSIANO

Segni particolari: profilo unico e mantello inimitabile.



Persian 30 Il 1° alimento al mondo studiato appositamente per soddisfare i fabbisogni specifici del gatto di razza più prestigioso:

- Una combinazione esclusiva di Omega 3/6, EPA/DHA e olio di borragine per preservare la bellezza naturale del suo lunghissimo mantello.
- Una formula arricchita in psyllium per ridurre la formazione di boli di pelo nell'intestino e facilitarne l'eliminazione.
- Una forma specifica di crocchetta adatta alla particolare conformazione facciale dei gatti Persiani.



Foto: Y. Lanceau

I prodotti della gamma Feline Breed Nutrition sono in vendita esclusivamente nei punti di vendita specializzati.



www.royalcanin.it Servizio Consumatori Gratuito 800-801106 giorni feriali ore 14-17 info@royalcanin.it

ROYAL CANIN
FELINE BREED NUTRITION

ROYAL CANIN SOSTIENE amici.it E LE SUE INIZIATIVE A FAVORE DEGLI ANIMALI.
Informati su www.amici.it