ISSN 2281-4450

LA RASSEGNA DI MEDICINA FELINA

ASSOCIAZIONE ITALIANA VETERINARI PATOLOGIA FELINA

IN QUESTO NUMERO

LA MIA TESI

**La malattia di Borna.
Su quattro casi di encefalite
Borna-like in Italia.**

QUAL È LA TUA DIAGNOSI?

LETTO PER VOI

Ipotiroidismo congenito felino

FELINOFILIA

IL MAINE COON

Grafostil EDITRICE

associazione
italiana
veterinari
patologia
felina

aivpafe

Affiliata **AIVPA**
Associazione Italiana Veterinari Piccoli Animali

Affiliata **ISFM**
International Society of Feline Medicine

n. 04/2017

aivpafe

LA RASSEGNA DI MEDICINA FELINA

ISSN 2281-4450

Direttore Responsabile
Raffaella Bestonso

Direttore Scientifico
Fausto Quintavalla

Progetto Grafico
Impaginazione e stampa
Grafostil snc

Pubblicità
0737.85739 - grafostil@grafostil.it

AIVPAFE
Associazione Italiana Veterinari Patologia Felina

Comitato scientifico

Dott.ssa Simona Cannas
Facoltà di Medicina Veterinaria di Milano

Prof. Paolo Ciaramella
Facoltà di Medicina Veterinaria di Napoli

Prof. Francesco Cirone
Facoltà di Medicina Veterinaria di Bari

Prof.ssa Laura Cortese
Facoltà di Medicina Veterinaria di Napoli

Prof.ssa Nelida Virginia Gòmez
Facoltà di Med. Veterinaria di Buenos Aires

Prof.ssa Grazia Guidi
Facoltà di Medicina Veterinaria di Pisa

Prof. Lorenzo Masetti
Facoltà di Med. Veterinaria di Bologna

Prof.ssa Maria Grazia Pennisi
Facoltà di Med. Veterinaria di Messina

Prof. Francesco Porciello
Facoltà di Medicina Veterinaria di Perugia

Prof.ssa Daniela Proverbio
Facoltà di Medicina Veterinaria di Milano

Prof.ssa Patrizia Robino
Facoltà di Medicina Veterinaria di Torino

Prof. Stefano Romagnoli
Facoltà di Medicina Veterinaria di Padova

Prof. Giacomo Rossi
Facoltà di Med. Veterinaria di Camerino

Prof. Giuliano Zaghini
Facoltà di Med. Veterinaria di Bologna

Tutti i diritti di proprietà letteraria e scientifica sono riservati. Manoscritti, fotografie ed elaborati originali, anche se non pubblicati, non saranno restituiti

SOMMARIO

EDITORIALE
Cari colleghi - *Natalia Sanna* — *Pag. 5*

La mia tesi

La malattia di Borna.
Su quattro casi di encefalite Borna-like in Italia.
Dr. Matteo Gambini, Prof.ssa Maria Teresa Mandara — *Pag. 6*

Qual è la tua *diagnosi*

Martina Fumeo, Sabrina Manfredi, Gabriele Costantino Melis, Francesca Miduri, Eleonora Daga, Giacomo Gnudi, Antonella Volta — *Pag. 18*

Letto per voi

Ipotiroidismo congenito felino
Birte Krauβ Pia Rittmann, Peter Engelhardt, Marcus Hess. — *Pag. 24*

Effetti del gabapentin sullo stress nel gatto durante il trasporto e la visita clinica
Van Haaften K.A., Eichstadt Forersythe L.R., Stelow E.A., Bain M.J. — *Pag. 24*

Rischi e benefici della ciclosporina nel trattamento della gengivostomatite cronica felina
Van Haaften K.A., Eichstadt Forersythe L.R., Stelow E.A., Bain M.J. — *Pag. 25*

Farmacocinetica della ciclofosfamide nei gatti dopo somministrazione orale, endovenosa ed intraperitoneale
Drut A. — *Pag. 25*

Le aziende informano

BeSame — *Pag. 26*

Felinofilia

Le razze dei gatti: IL MAINE COON
Laura Maria Settimo — *Pag. 30*

NORME PER GLI AUTORI — *Pag. 39*

VetSolution

MONGE®
Grain Free Veterinary Diets

Fit-aroma®
ADVANCED PROCESS TECHNOLOGY

GRAIN FREE
X.O.S. PREBIOTICS
SOD SUPEROXIDE DISMUTASE

GASTROINTESTINAL
DERMATOSIS
RENAL
URINARY OXALATE
URINARY STRUVITE
DIABETIC
OBESITY
HEPATIC

LE UNICHE DIETE GRAIN FREE
CON FIT-AROMA®, X.O.S. e SOD
PIÙ APPETIBILI, PIÙ DIGERIBILI PER IL BENESSERE INTESTINALE,
PER INIBIRE I RADICALI LIBERI

NO CRUELTY TEST

www.monge.it

MADE IN ITALY

aivpafe

Presidente
Dott.ssa Natalia Sanna
Tel./fax 081.7645695
n.sanna@aivpafe.it

Vice Presidente
Prof. Fausto Quintavalla
Tel. 0521-032688 fax 0521-032.692
fausto.quintavalla@unipr.it

Segretario
Dott. Flavio Bonvicini
Tel./fax 0377.431619
f.bonvicini@aivpafe.it

Tesoriere
Dott.ssa Margherita Calcara
Tel./fax 0445.300222
m.calcara@aivpafe.it

Consiglieri
Dr.ssa Teodora Comerio
tel. 02 93548665 t.comerio@aivpafe.it

Dott.ssa Cristina Squaranti
Tel. 045.7501800 - Fax 045.7500786
c.squaranta@aivpafe.it

Dott. Angelo Troi
Tel./fax 0421.312244
a.troi@aivpafe.it

Pubblicazione trimestrale
Iscrizione n. 2/2013
Tribunale di Camerino (Mc)

Il Comitato di Redazione della Rassegna di Medicina Felina ed AIVPAFE non si assumono responsabilità per errori ed omissioni, né per opinioni espresse dagli autori dei testi, sui quali ricade ogni responsabilità di quanto affermato

SEGRETERIA DELEGATA
MV Congressi SpA
Via Marchesi 26
43126 PARMA
Tel. 0521 290191
Fax 0521 291314
aivpafe@mvcongressi.it
www.aivpafe.it

editoriale

Cari colleghi,

ai miei clienti devo molto. Prima di tutto la possibilità di darmi da vivere, poi l'avermi dato qualche soddisfazione, ma soprattutto l'avermi insegnato involontariamente (spero) una sorta di vademecum pratico. Ho imparato con non poco nervosismo una serie di regole del tipo " come NON ci si deve comportare con un professionista"(che indicherò con P):

1)NON si deve bussare insistentemente al campanello negli orari di chiusura dello studio quando la porta è sprangata, anche se disgraziatamente la macchina ben riconoscibile del P. è parcheggiata fuori. Forse anche lui ha bisogno di un momento di pace , di studio o di riposo.

2)NON si deve telefonare al P. alle 8 di mattina dicendogli di essere davanti allo studio, di aver visto che l'orario di apertura è alle 9 e di voler sapere se e quando arriva.

3)NON si deve telefonare alle 9,02 allo stesso P. per chiedere perché non è ancora arrivato, forse ha trovato uno degli ultimi semafori rosso per strada.

4)NON si deve telefonare o inviare una mail la domenica pomeriggio al P. per sapere se il lunedì mattina è in studio perché ho bisogno .....di una cavolata.

5)NON si deve bussare alla porta del P. per chiedere se c'è, se la porta dello studio dove riceve è chiusa ed in sala di attesa ci sono persone .

6)NON devo rivolgermi al P. con Sig. o Sig.ra o altro, ma con il suo titolo Prof.,Prof.ssa, Dott., Dott.ssa a meno che non abbiamo condiviso o condividiamo altre esperienze della vita.

7)NON si deve parlare del più e del meno mentre il P. sta scrivendo e lasciare che i propri figli tocchino ovunque.

8)NON si deve chiedere al P. un favore per coprire una negligenza come ad esempio non aver rispettato i tempi previsti per legge di una scadenza, credendo che per pochi euro vada contro la legge, ma soprattutto contro la sua sudata professionalità.

9)NON si deve andare dal P. senza aver controllato prima se si ha il portafoglio e con quanti euro o senza essersi assicurato di avere il bancomat o il libretto degli assegni soprattutto se giro con l' AUDI.

10)NON si deve uscire dallo studio del P. senza chiedergli il dovuto o domandandogli " Le devo qualcosa?" soprattutto se giro con il BMW

11)NON ci si deve appellare al buon cuore del P. con cui si ha da tempo un insoluto, inviandogli una vicina con tanti problemi per risolverle un caso (perché "io amo" molto il mio prossimo) e promettendo di passare poi dopo a pagare..... Quando?

12)NON si deve telefonare al P. per dirgli che ci si fida ciecamente di lui, ma, che non se ne voglia, su consiglio di una vicina dell'amico di un'amica del fratello gemello di secondo letto della cugina del figlio di prima letto della suocera acquisita ha consultato un altro professionista per sentire il suo parere perché più attrezzato, preparato, dotato assicurando comunque il P. che per correttezza lo terrà quotidianamente informato..... Grazie...e chi più ne ha più ne metta.

13)NON si devono fare telefonate interminabili (finalmente ho preso la linea) al P. con la scusa di chiedergli l'orario o un consiglio per passare poi a raccontare dell'organizzazione della sua frenetica giornata, dei suoi impegni e di tutte le sue supposizioni, dopo aver naturalmente consultato Internet sulla presenza di un pelo dritto, bianco sulla testa dietro l'orecchio sinistro in basso di Ninì ....(poveretta !!!)

14)NON si deve andare a casa dopo il lavoro, connettersi a Facebook, annaffiare i fiori,portare fuori il cane, telefonare all'amico, fare la doccia, mangiare qualcosa e andare un minuto prima della chiusura dal P. che fa il suo lavoro con tanta passione e per lo più guadagna un mucchio di soldi (magari ha intravisto due clienti in una giornata considerati i tempi)

15) NON portare al P. un vasetto di sottaceti (riciclato) con dentro dei funghi sottolio raccolti in montagna, a meno che non ci sia un vecchio regolamento di conti in sospeso, perché ogni tanto un morto ci scappa.

16) NON sbracciarsi a salutare il P. ad una festa o una cena o una sagra o un concerto, NON assillarlo con domande sul mio caso in sospeso tanto più se in compagnia di qualcuno, forse anche lui ha una vita privata.

17)NON ci si deve disperare se si chiede al P. quando va in vacanza ed i suoi quattro giorni non corrispondono ai propri 15 o 20 ed in caso di bisogno se dovesse succedere qualcosa non si sa dove andare (quando vogliono vanno ovunque).

Il Presidente AIVPAFE
Dott.ssa Natalia Sanna

La malattia di Borna. Su quattro casi di encefalite Borna-like in Italia.

Dr. Matteo Gambini, (DVM, Laurea Magistrale conseguita ad ottobre 2016 - Università degli Studi di Perugia) (matteo.gambini@unimi.it)
Prof.ssa Maria Teresa Mandara, (DVM, Dipartimento di Medicina Veterinaria - Università degli Studi di Perugia)

SUMMARY
Borna disease (BD), caused by mammalian Bornavirus (BoDV), is a sporadically occurring neurological disease characterized by a multifocal, non suppurative meningoencephalitis associated with high mortality rate. The disease mainly affects horses and sheep, but a wide range of species have been observed to get sick, including cat. Endemic area for BD was historically restricted to Central Europe, but today it is expanding; while BoDV infection seems to be diffused all over the world. After a wide analysis of literature data highlighting the main aspects of BoDV and BD, in our study we reported four cases of non suppurative encephalitis occurring in three cats and one horse in Italy. In the record presented here, we reported only main features of feline BD and data about the three cats included in our study. Neuropathological examination excluded the most common viral infectious diseases occurring in cats in our Country and revealed in all three cases Borna-like patterns comparable to that reported in literature. Unfortunately, immunohistochemical and molecular biology investigations failed to reveal BoDV antigens and nucleic acid in the nervous tissue. Therefore, further investigations need to be attempted to try to demonstrate the real etiology of the suggestive inflammatory disease observed in our cases, and to finally reveal the presence of Borna disease in Italy.

KEY WORDS Bornavirus; cat; encephalitis; staggering disease

INTRODUZIONE

La malattia di Borna (o Borna Disease, BD) è una malattia neurologica a insorgenza sporadica caratterizzata da una meningoencefalite multifocale non suppurativa [24; 27; 28; 29; 41; 48; 82; 83; 92; 97; 104; 107]. Essa è indotta dal Bornavirus dei mammiferi (BoDV), dotato di envelope, con un genoma a RNA a singolo filamento, non segmentato e a polarità negativa [11; 13; 19; 51; 76; 77; 78]. Il BoDV appartiene alla famiglia Bornaviridae, ordine Mononegavirales [24; 41; 77; 78], ma presenta numerose peculiarità replicative uniche rispetto agli altri membri di quest'ordine, quali la localizzazione nucleare della replicazione e della trascrizione, lo splicing degli RNA e l'overlap delle unità trascrizionali [20; 87; 98].
La malattia di Borna presenta una bassa morbilità [41; 48; 49; 92; 99], mentre la mortalità arriva al 60-80% dei casi [15; 23; 30; 41; 48; 54; 61; 64; 81; 89; 107]. La malattia colpisce primariamente cavalli e pecore, sebbene molte altre specie, inclusi gatto, bovino e cane, possano svilupparla [14; 23; 24; 41; 48; 51; 52; 61; 63; 64; 82; 83; 92]. Oggi si è concordi nel ritenere che praticamente tutti gli animali a sangue caldo, uomo compreso, possano essere infettati dal BoDV, con conseguenze tuttavia ancora ben poco chiare [23; 24; 47; 51; 52; 61; 83; 92; 94]. L'areale endemico della BD è storicamente ristretto all'Europa centrale (Germania, Svizzera, Austria e Liechtestein), ma ci sono segnali circa la sua lenta espansione a Svezia, Belgio, Gran Bretagna e Giappone [7; 8; 10; 16; 18; 22; 23; 24; 28; 48; 52; 59; 61; 67; 69; 70; 80; 83; 89; 92; 96; 97; 102; 103; 105; 108]. L'infezione da BoDV, al contrario, è da ritenersi cosmopolita [1; 3; 25; 32; 33; 34; 35; 36; 38; 42; 43; 44; 45; 46; 48; 51; 64; 69; 74; 75; 83; 100; 111; 112; 113].
La via di trasmissione e la fonte naturale del virus rimangono ancora poco chiare, anche se le ipotesi più accreditate sono rappresentate, rispettivamente, da un ingresso attraverso le terminazioni nervose della mucosa nasofaringea [7; 27; 29; 51; 53; 65; 81; 85; 89; 92] e dal ruolo di piccoli roditori selvatici [5; 22; 23; 30; 37; 39; 41; 46; 47; 48; 61; 79; 83; 85; 92; 107; 108].
La malattia di Borna si manifesta con una sindrome neurologica da acuta a persistente, caratterizzata da alterazioni comportamentali [14; 41; 51; 63; 91; 97; 108] dovute ad una patogenesi complessa (che vede coinvolte principalmente una citotossicità mediata dai linfociti T, una prolungata attivazione della microglia e una disfunzione astrocitaria [6; 27; 61; 62; 64; 72; 73; 90; 93; 97; 101]) e al forte tropismo del BoDV per l'ippocampo [29; 41; 53; 61; 64; 88; 114].
Istologicamente, la BD si esprime con una meningoencefalite non suppurativa [24; 27; 28; 29; 41; 54; 64; 82; 83; 97; 104; 106; 107] che predilige la sostanza grigia di cervello, tronco encefalico e ippocampo [24; 29; 61; 62; 64; 89]. In aggiunta ai pattern caratteristici dell'infiammazione non suppurativa (manicotti perivascolari linfomonocitari., gliosi, grado variabile di degenerazione neuronale, ecc [7; 15; 21; 29; 41; 61; 62; 89]), talvolta è possibile riscontrare nei neuroni infetti tipici corpi inclusi intranucleari (corpi di Joest-Degen) [24; 29; 41; 61; 62; 64].
La diagnosi di BD trova conferma nella dimostrazione nel siero e nel liquor della presenza di anticorpi BoDV-specifici [9; 24; 40; 48; 63; 92; 110], associata alla evidenziazione di antigeni ed RNA virali nel tessuto nervoso centrale [26; 28; 30; 48; 86; 89; 109].
Dopo un'approfondita analisi dei dati bibliografici circa gli aspetti principali del BoDV e della BD, in questo studio abbiamo descritto quattro casi di encefalite non suppurativa Borna-like in tre gatti (casi n.1, n.2 e n.3) e in un cavallo (caso n.4), indagati presso il Laboratorio di Neuropatologia del Dipartimento di Medicina Veterinaria dell'Università degli Studi di Perugia. Nella presente trattazione, dopo una panoramica generale sulla malattia di Borna nel gatto, verranno riportati esclusivamente i dati inerenti i casi n.1, n.2 e n.3.

LA MALATTIA DI BORNA NEL GATTO

Storia

Nel 1974, fu descritta per la prima volta nel gatto una sindrome neurologica cronica e lentamente progressiva ad eziologia sconosciuta, caratterizzata da atassia e alterazioni comportamentali [41; 50; 61]. Per questo motivo la malattia fu chiamata nel 1992 "staggering disease" (dallo svedese "vingelsjuka", "malattia del barcollamento") [50; 95]. Dal punto di vista istopatologico, gli animali colpiti presentavano prominenti infiltrati linfoplasmocitari o linfoistiocitari nel tessuto nervoso centrale [50; 54]. Nonostante il forte sospetto della natura virale della malattia sin dal suo esordio, i primi tentativi di avvalorare questa ipotesi fallirono (1974) [50]. Venti anni dopo (1993) furono evidenziati per la prima volta anticorpi BoDV-specifici in animali con sintomi da staggering disease [55; 58]. In seguito, antigeni e RNA del BoDV furono riscontrati nel tessuto encefalico dei soggetti affetti dalla medesima condizione clinica, arrivando a isolare il virus su colture cellulari [2; 57; 59]. Le particelle virali così ottenute vennero inoculate in gatti, inducendo in essi segni clinici e lesioni istologiche simili a quelle che caratterizzavano le infezioni spontanee: fu così provato il ruolo del BoDV come possibile agente eziologico della malattia [56; 108]. Tuttavia, la dimostrazione che il BoDV sia il reale agente eziologico della staggering disease non ha portato a risultati concordanti in tutti i casi [30].

Epidemiologia

Casi di BD felina accertati sono stati riportati in Svezia (soprattutto nell'area di Stoccolma e di Uppsala, considerate areali endemici), Svizzera e Belgio [10; 18; 30; 42; 59; 81; 104; 105; 108]. Altri studi condotti successivamente in Svezia, Austria, Giappone, Inghilterra, Germania e Belgio su gatti con atassia ed altri segni neurologici hanno dimostrato la presenza di anticorpi BoDV-specifici in un numero significativo di soggetti riuscendo inoltre a isolare, in alcuni casi, il virus (o i suoi RNA) dal tessuto nervoso, fino a fornire così un'ulteriore conferma alla suscettibilità di questa specie animale all'infezione [18; 30; 39; 41; 50; 54; 59; 67; 68; 71; 80]. Studi retrospettivi condotti in Italia su casi di polioencefalomielite del gatto non hanno ad oggi dimostrato la presenza di antigene o genoma virale nel tessuto nervoso [61], sebbene indagini sierologiche svolte negli ultimi 10 anni abbiano rivelato in questa specie una positività del 20% [74, 75].

Screening sierologici e di biologia molecolare (PCR) hanno dimostrato inoltre che molte infezioni da BoDV del gatto domestico sono subcliniche [36; 68; 71; 107]. Gli stessi studi sierologici indicano che gatti esposti all'infezione subclinica sono presenti nelle Filippine, in Indonesia, Turchia, Giappone, Finlandia e Australia [36; 38; 42; 44; 46; 111]. Anticorpi contro il BoDV sono stati inoltre individuati in gatti con una ben più ampia varietà di segni clinici, in apparenza non caratteristici di BD, ma meglio correlati ad infezione da FIV e FeLV [36]. È stato perciò supposto che il BoDV possa agire come patogeno opportunista in animali immunodepressi [30; 36; 39]. La malattia di Borna colpisce gatti sia maschi che femmine di tutte le razze ed età, in un range compreso all'incirca tra gli 8 mesi e i 12 anni [5; 10; 41; 42; 54; 80; 107]. Tuttavia, studi epidemiologici suggeriscono che i fattori di rischio sono maggiori per quei soggetti (soprattutto maschi interi) liberi di muoversi nelle aree rurali di campagna e per quelli che cacciano roditori ed uccelli selvatici infettati dal BoDV nelle medesime [5; 30; 107; 108]. Sebbene la staggering disease si presenti in più gatti provenienti da una medesima area geografica, è stato comunque escluso che la convivenza o le lotte con altri soggetti rappresentino fattori di rischio nel contrarre l'infezione [5; 105]. Nel gatto, inoltre, l'infezione mostra un andamento stagionale con una manifestazione clinica che si verifica più frequentemente tra dicembre e marzo/maggio [54; 105; 107].

Quadro anatomopatologico

Nei casi accertati di BD nel gatto le lesioni sono rappresentate da una meningoencefalomielite non suppurativa, prevalentemente a livello della sostanza grigia di bulbi olfattori, ippocampo, talamo, nuclei della base, corteccia frontale e tronco encefalico [10; 54; 56; 61; 107; 108]. Se alcuni autori sostengono che il midollo spinale sia colpito in minor grado rispetto alle strutture telencefaliche [30; 108], altri riportano che le lesioni sono più frequentemente localizzate nella sostanza grigia del tronco encefalico e nelle corna dorsali e ventrali dei segmenti toracici e/o cervicali del midollo spinale [41].

Le lesioni infiammatorie croniche, indotte dalla persistenza degli antigeni e dell´acido nucleico del BoDV (soprattutto negli astrociti e in alcuni neuroni), sono rappresentate da manicotti perivascolari linfomonocitari o linfoplasmacellulari, di gravità da lieve a moderata, o da infiltrati parenchimali [10; 30; 41; 54; 56; 107]. Rispetto al cavallo, nel gatto le plasmacellule sono più rappresentate, spesso localizzate nei pressi dei neuroni [56]. In ogni caso, i linfociti T restano le cellule maggiormente presenti nelle lesioni infiammatorie encefaliche, con una netta prevalenza dei CD4+ rispetto ai CD8+ [4; 30; 56; 57; 97]. A questo rilievo ben si correla il fatto che i gatti infetti con BoDV esprimono alti livelli di IFN-γ nell'encefalo: questo potrebbe promuovere la citotossicità mediata dai linfociti T CD8+ e dalle cellule NK, e la conseguente perdita di neuroni [106; 108]. E' stato inoltre dimostrato che alcuni linfociti T CD8+ osservati in tessuto nervoso encefalico, sangue e milza di gatti domestici infettati con BoDV, appartengono a una ristretta popolazione cellulare con funzione citotossica indipendente dall'espressione del MHC da parte delle cellule infette (analogamente a quanto avviene per le cellule NK) [4; 97].

Gli aggregati perivascolari infiltrano anche il parenchima circostante, e talvolta si accompagnano a neuronofagia, degenerazione neuronale ed astrogliosi [10; 41; 54; 56; 107; 108]. Vero è che evidenze morfologiche di degenerazione neuronale indotta dall'attività citotossica dei linfociti T non sono sempre rilevabili, verosimilmente a motivo della relativa scarsità di linfociti T CD8+, e del fatto che i neuroni di gatto infettati dal BoDV non esprimono il MHC-I [57]. Inoltre le cellule microgliali, esprimendo elevate quantità di MHC-II, giustificherebbero la prevalenza dei linfociti T CD4+ sui CD8+ [57]. Nei casi di coinvolgimento del midollo spinale, è solitamente presente a livello di funicoli ventrali e laterali dei tratti toracico e cervicale una grave degenerazione walleriana accompagnata a degenerazione della mielina [41; 54; 56; 108]. Contrariamente a quanto avviene in cavallo, pecora, bovino e cane, nel gatto non si riscontrano i tipici corpi inclusi intranucleari di Joest-Degen [28; 42; 108].

Va ricordato, inoltre, che è possibile rilevare una gran quantità di virus all'interno dei neuroni in assenza di infiammazione, situazione presumibilmente derivante dalla persistenza del virus in seguito ad un'infezione contratta in giovane età [2; 108]. Talvolta, è possibile osservare un infiltrato linfocitico a livello del nervo ottico e attorno ai vasi della retina; tuttavia, contrariamente a quanto avviene nei conigli e nei cavalli infettati con il BoDV, nel gatto non è mai stata osservata degenerazione retinica [57; 108]. È invece possibile osservare anche in questa specie un coinvolgimento viscerale caratterizzato da infiltrazioni linfomonocitarie o linfoplasmacellulari anche nei gangli intra-addominali e nella midollare surrenalica [56; 107].

Sintomatologia e decorso clinico

Contrariamente a quanto avviene nel cavallo e nella pecora, nei gatti che manifestano staggering disease non si colgono correlazioni strette tra distribuzione delle lesioni e sintomatologia [61; 107]. Infatti, è stato osservato che soggetti che presentano gravi lesioni infiammatorie non sempre presentano segni clinici altrettanto gravi, dimostrando perciò che altri fattori ancora ignoti modulano la gravità clinica della malattia [61; 107]. Inoltre, la pubblicazione di un caso di staggering disease in un gatto che non presentava segni di infiammazione del SNC, suggerisce che ben altri fattori legati al virus o all'ospite influenzino la patogenesi della sindrome clinica [2].

I segni clinici sono prevalentemente di natura neurologica, e vanno dai disturbi dell'andatura alle alterazioni comportamentali, talvolta preceduti da sintomi generali quali febbre, apatia, riduzione dell'appetito e costipazione [50; 54; 97; 107; 108]. I segni neurologici che più frequentemente si osservano includono rigidità muscolare degli arti e della coda, andatura rigida ed atassia degli arti posteriori, paraparesi progressiva e tetraparesi, sensorio più o meno depresso, reazioni posturali e risposta alla minaccia ridotte o assenti [30; 41; 61; 107]. Gli artigli appaiono spesso estratti, soprattutto quelli delle zampe posteriori [30; 58; 60; 108]. A questi segni possono aggiungersi anoressia, ipersalivazione, ipersensibilità alla luce, deficit della visione e dell'udito, vocalizzazioni o alterazioni comportamentali [30; 41; 61; 108]. In questi casi gli animali diventano più affettuosi e miagolano più frequentemente, oppure sono estremamente schivi, mentre solo raramente appaiono più aggressivi [30; 41; 55; 61; 108]. In alcuni casi i gatti con staggering disease possono presentare convulsioni [10; 50; 58; 61; 95]. Tuttavia, alcuni autori escludono che le crisi epilettiche siano da ricondurre a questa malattia, così come i movimenti compulsivi, la paresi facciale, i sintomi vestibolari e i segni neurologici francamente asimmetrici [107; 108]. Spesso si riscontra dolorabilità alla palpazione lombare, e durante il test della nocicezione i soggetti mostrano segni di dolore (irrigidendo i muscoli e dilatando le pupille), sebbene lo sforzo per sottrarsi alla stimolazione dolorifica resti minimo [108]. Il test dei riflessi spinali mostra normo- o iper-riflessia [108]. È stata inoltre descritta una forma caratterizzata da fascicolazioni muscolari e deficit propriocettivi [2]. L'esame neurologico resta tuttavia non patognomonico di staggering disease, limitandosi a riferire un interessamento prevalentemente dell'encefalo anteriore [108]. In ultimo, viene riferita una aneddotica sindrome da obesità in gatti sopravvissuti allo stadio acuto della malattia [108].

I segni neurologici progrediscono da 1 a 4 settimane fintanto che la condizione clinica dell´animale non si deteriora, esitando nella morte del soggetto o indirizzando il veterinario verso l'eutanasia, oppure si stabilizza, lasciando la maggior parte dei gatti permanentemente afflitti da disfunzioni motorie e/o cambi di personalità [30; 54; 107]. In questi casi, inoltre, è possibile osservare recidive della malattia in forma acuta, nonostante alcuni animali possano sopravvivere anche per anni [30; 54; 107].

Diagnosi

La diagnosi ante-mortem di staggering disease o BD felina resta una diagnosi di sospetto, formulata quando si siano escluse altre malattie che giustifichino i segni clinici. Essa deve essere emessa in base alla storia del soggetto, ai segni clinici e neurologici, e all'andamento della malattia [30; 108]. L'unica alterazione ematobiochimica in corso BD è una leucopenia più o meno marcata, mentre

all'analisi del LCR si possono riscontrare pleocitosi mononucleare ed incremento delle proteine, rilievi tipici di tutte le malattie infiammatorie ad eziologia virale [30; 54; 107; 108].
Ad ogni modo, oggi numerose metodiche sierologiche e di biologia molecolare sono di supporto nella formulazione di un sospetto diagnostico [30]. Difatto, i gatti infettatisi naturalmente con il BoDV sviluppano una risposta immunitaria umorale diretta principalmente contro la proteina virale p24 del BoDV, ma è stata riportata anche la presenza di anticorpi anti-p40 e, occasionalmente, anti-p10 [30; 40; 42; 71]. L'indagine sierologica più comunemente utilizzata è l'immunofluorescenza indiretta, metodica altamente specifica, ma poco sensibile [46]. Numerosi test ELISA sono stati inoltre approntati e utilizzati da gruppi di ricerca di tutto il mondo, ma non c'è consenso unanime sull'utilizzo di questa metodica per la diagnosi di routine [9; 12; 30; 40; 52]. In ogni caso, in aggiunta alla risposta umorale sistemica, sono stati dimostrati anticorpi BoDV-specifici anche a livello cerebrale (immunità intratecale) [17]. La nested RT-PCR, da parte sua, viene utilizzata per individuare l'RNA del BoDV nei mononucleati del sangue periferico o nel tessuto nervoso [30; 66; 84; 92; 115]. A motivo della sua elevata sensibilità, tale metodica si è rivelata estremamente vantaggiosa, ma ancora alti restano i rischi di cross-contaminazioni di laboratorio [30; 66; 84; 92; 115].
Per quanto riguarda la diagnosi post-mortem di malattia di Borna nel gatto, le metodiche considerate più affidabili sono rappresentate dalla ricerca immunoistochimica degli antigeni del BoDV su campioni encefalici fissati in formalina e paraffinati, e dalla ricerca dell'RNA virale con la rRT-PCR e con l'ibridazione in situ (preferibilmente su tessuto encefalico fresco congelato), naturalmente in combinazione con le classiche indagini neuroistopatologiche [30; 57; 86; 107; 109]. Va specificato che non tutti gli animali clinicamente affetti da staggering disease sono positivi a questi esami, mentre la positività ai medesimi di solito conferma la diagnosi di BD felina [57; 106; 107; 108]. Alcuni autori hanno suggerito che la mancata dimostrazione della presenza di antigeni e materiale genetico virali in gatti infettati dal BoDV potrebbe dipendere da un'effettiva ridotta presenza dei medesimi nelle cellule infette, probabilmente conseguente all'adattamento ai felini dei ceppi virali tipici di altri mammiferi [48; 57; 106; 107; 108]. Va infine aggiunto che il BoDV può essere isolato attraverso l'inoculazione di estratti di tessuto nervoso in colture cellulari di ratto [30].

Terapia

Attualmente non è disponibile una terapia specifica per il trattamento della malattia di Borna, rimanendo la diagnosi in vita spesso incerta [89]. Il trattamento con glucocorticoidi pare essere in grado di apportare dei benefici, soprattutto quando viene avviato in uno stadio precoce della malattia [30]. In alcuni gatti affetti da staggering disease è stato tentato anche un trattamento con amantadine idroclorato, senza tuttavia significativi effetti benefici [108].

DESCRIZIONE DI TRE CASI DI ENCEFALITE BORNA-LIKE NEL GATTO

Anamnesi, segni clinici e diagnostica per immagini

Il primo caso risale a luglio 2008 e riguarda un gatto di 60 giorni sottoposto a eutanasia per un grave quadro neurologico caratterizzato da crisi epilettiche ripetute e cecità. Nessuna indagine di diagnostica per immagini fu eseguita in vita.
Il secondo caso è stato riferito dall'Ospedale Veterinario "I Portoni Rossi" di Zola Predrosa (BO) nell'ottobre 2008. Si tratta di un gatto Europeo femmina, di 9 anni, affetto da epilessia refrattaria. Alla MRI non furono apprezzate alterazioni encefaliche morfostrutturali e di segnale, ad eccezione di una lievissima dilatazione del ventricolo laterale sinistro e di una leggera, diffusa e disomogenea iperintensità a livello di regione temporale/ippocampale, compatibile con una forma iniziale di necrosi dell'ippocampo.
Il terzo caso è stato riferito dall'Ospedale Veterinario "I Portoni Rossi" di Zola Predrosa (BO) nel maggio 2012. Si tratta di un gatto Europeo, maschio, di 6 anni. L'anamnesi remota riferiva che il soggetto fu trovato per strada nel 2006, a poche settimane di vita, con una manifestazione enterica compatibile con parvovirosi, eistata qualche tempo in una irreversibile impossibilità a deambulare: fu quindi diagnosticata una sindrome cerebellare. Nonostante le difficoltà legate alla gestione dell'animale, la proprietaria decise di tenerlo con sé. A motivo di crisi epilettiche ricorrenti e refrattarie al trattamento con fenobarbitale, il gatto fu nuovamente sottoposto a visita specialistica nel settembre 2009. L'esame neurologico mise in evidenza estrema incoordinazione dei movimenti con impossibilità a mantenere la stazione quadrupedale e a camminare; associate a incoordinazione dei movimenti della testa, sguardo assente, vocalizzazioni aggressive e assenza di reazione al cotton ball test pur in presenza di apparenti segni di visione. Ancora, vennero osservate assenza bilaterale di reazione al gesto di minaccia e normali reazioni propriocettive consce, accompagnate da assenza di quelle inconsce. I riflessi cranici e spinali erano invece nella norma. Sulla base dei segni neurologici la lesione fu pertanto localizzata all'encefalo anteriore. Di difficile correlazione con l'anamnesi remota, la sintomatologia neurologica fu considerata di origine metabolica, probabilmente indotta dalla terapia con fenobarbitale. Il gatto fu nuovamente presentato in clinica solo nel 2012 per essere sottoposto ad eutanasia, senza correlate informazioni anamnestiche e cliniche riferite al biennnio 2010-2012.
In nessuno dei casi riportati in questo studio sono state eseguite indagini sierologiche in vita, con particolare riferimento a infezioni da FIV e FeLV.

Materiali e Metodi

In tutti e tre i casi l'encefalo è stato prelevato subito dopo la morte dell'animale e sottoposto a indagine neuropatologica presso il Laboratorio di Neuropatologia del Dipartimento. Previa completa fissazione in formalina neutra tamponata al 10%, sezioni coronali funzionalmente rappresentative sono state sottoposte a disidratazione e inclusione in paraffina per un esame istologico di routine, tramite l'allestimento di sezioni di 5 µm sottoposte a colorazione routinaria con ematossilina-eosina. Del caso n.1 sono stati esaminati anche fegato, occhio destro, milza e lingua. Dei casi n.2 e n.3 è stato inviato al laboratorio solo l'encefalo fissato in formalina. Per il caso n.3 e il Laboratorio di Neuropatologia si è avvalso della collaborazione del Dr. Wohlsein dell'Università di Hannover, per la ricerca di alcuni agenti eziologici virali attraverso indagini di immunoistochimica eseguite con l'uso di anticorpi monoclonali. Il pannello anticorpale utilizzato per il caso n.3 ha previsto l'impiego di anticorpi diretti contro Bornavirus (clone Bo18), Adenovirus, Herpesvirus, Parvovirus e Virus della rabbia. Campioni di tessuto encefalico (fissato in formalina ed incluso in paraffina) da tutti e tre i casi, infine, sono stati sottoposti a indagini con real time RT-PCR "Pan Borna Assay 7.2" per la ricerca degli RNA virali delle varie specie di Bornavirus, grazie alla collaborazione con il Dr. Bernd Hoffmann dell'Institute of Diagnostic Virology del Friedrich-Loeffler Institut (Greifswald, Germania).

Risultati istopatologici, immunoistochimici e virologici

All'esame istologico, il caso n.1 ha rivelato una meningoencefalite non suppurativa caratterizzata dalla presenza di manicotti perivascolari di aspetto variabile, localizzati preferenzialmente nella sostanza grigia della corteccia cerebrale parietale, temporale e occipitale, in prossimità della sostanza bianca (Fig.1). In generale, i manicotti erano da sottili a mediamente spessi, composti da linfociti, cellule monocitarie e rari neutrofili (Fig.1). Nel neuroparenchima adiacente ai vasi sono stati riscontrati altresì piccoli infiltrati infiammatori, qualche isolata microemorragia, microgliosi (Fig.1) e isolati noduli microgliali, questi ultimi localizzati in particolare nelle lamine corticali superficiali. Le meningi che ricoprivano le aree di corteccia coinvolte mostravano infiammazione linfomonocitaria. Manicotti perivascolari isolati erano visibili anche a livello di corona radiata, nucleo caudato ed emisfero cerebellare, mentre nel neuroparenchima ippocampale e subependimale è stato osservato un infiltrato linfomonocitario. I plessi corioidei dei ventricoli laterali erano iperemici.
Il caso n.2 ha rivelato una meningoencefalite non suppurativa caratterizzata dalla presenza di manicotti perivascolari linfomonocitari da sottili a mediamente spessi, localizzati isola-

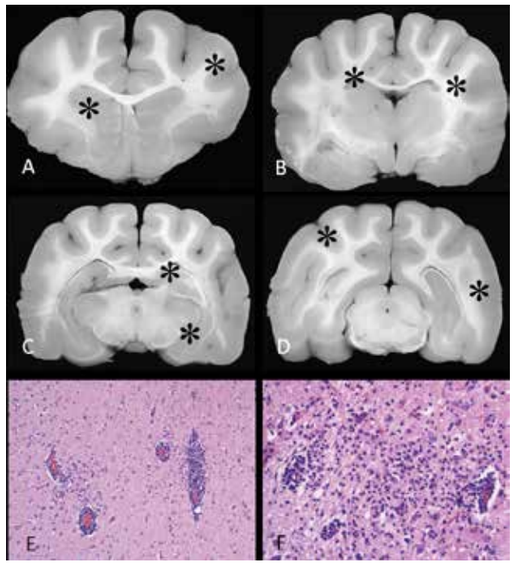

Fig.1. Caso n.1. Gatto. Localizzazione anatomica delle lesioni infiammatorie alla corteccia parietale e nuclei della base (A), corona radiata (B), ippocampo (C) e corteccia occipitale (D). Manicotti perivascolari con infiltrazione del neuroparenchima adiacente (E)(EEx10) e focolai di microgliosi ippocampale (F) (EE x20).

tamente in corona radiata, corteccia frontale, corteccia temporo-basale e piriforme, nuclei della base e ippocampo (Fig.2; Fig.3). Allo stesso tempo in queste regioni corticali, così come nel giro del cingolo, è stata osservata necrosi neuronale ischemica caratterizzata dalla presenza di ghost neurons, moderata satellitosi e occasionale microgliosi (Fig.2; Fig.3). Queste lesioni erano accompagnate da neovascolarizzazione e astrocitosi gemi-

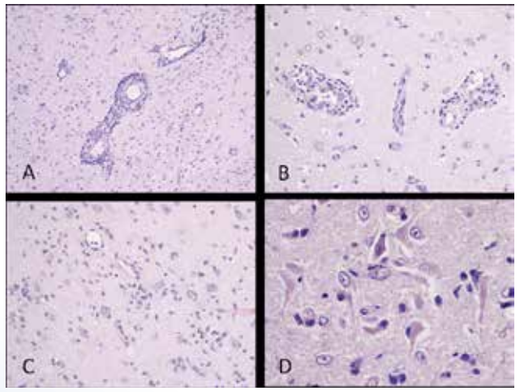

Fig.3. Caso n.2. Gatto. Manicotti perivascolari con marcata gliosi del neuropilo corticale (A)(EE x10). Si noti la marcata reattività delle cellule endoteliali e la lieve infiltrazione neutrogranulocitaria (B)(EE x20). Microgliosi corticale (C)(EE x20) e necrosi neuronale ischemica delle cellule piramidali dell'ippocampo (D) (EE x40).

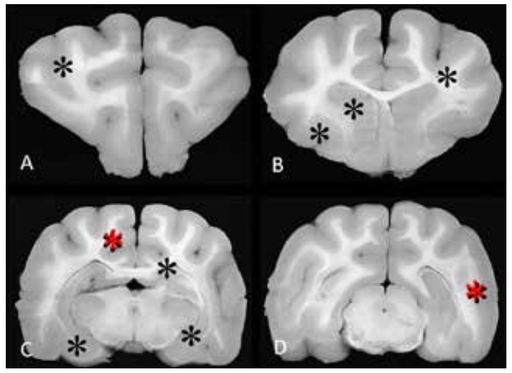

Fig.2. Caso n.2. Gatto. Localizzazione anatomica delle lesioni infiammatorie alla corteccia frontale (A), corteccia temporo-basale e nuclei della base (B) e ippocampo (C). Localizzazione anatomica delle lesioni neuronali (asterischi rossi) al giro del cingolo (C) e corteccia occipitale (D).

stocitica. Le meningi associate alla corteccia temporale mostravano una lieve infiltrazione linfomonocitaria.

Il caso n.3 ha rivelato una meningoencefalite non suppurativa caratterizzata dalla presenza nell'ippocampo e nella corteccia del lobo piriforme di manicotti perivascolari

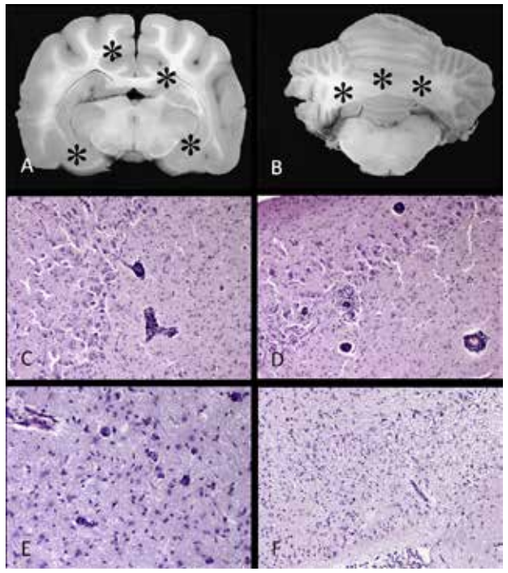

Fig.4. Caso n.3. Gatto. In (A) la localizzazione anatomica delle lesioni infiammatorie all'ippocampo e corteccia piriforme (asterischi in basso) e della leptomeningite linfomonocitaria al giro del cingolo e meningi ippocampali (asterischi in alto). In (B) la localizzazione della degenerazione cerebellare. Manicotti perivascolari nell'ippocampo (C e D)(EEx10), focolai microgliali (E)(EE x20) e grave necrosi neuronale ischemica con gliosi (F) (EE x10).

linfomonocitari sottili, talvolta in carioressi e cariolisi, associati a livello ippocampale a neovascolarizzazione (Fig.4). Alcuni rari neuroni erano in picnosi. Iperplasia meningiale e meningite linfomonocitaria erano abbastanza evidenti a livello del giro del cingolo e in corrispondenza del corno d'Ammone (Fig.4). Nel diencefalo erano visibili aggregati linfomonocitari subependimali e nei plessi corioidei del III ventricolo, mentre nel neuroparenchima talamico sono stati riscontrati necrosi neuronale ischemica, astrocitosi e microgliosi con qualche nodulo microgliale. Il cervelletto mostrava grave deplezione delle cellule del Purkinje con conseguenti gliosi della glia di Bergmann e atrofia dei neuroni dello strato dei granuli, associata a marcata demielinizzazione dei folia corrispondenti (Fig.4).

L'immunoistochimica effettuata sul caso n.3 ha fornito esito negativo per tutto il pannello anticorpale utilizzato (Bornavirus, Adenovirus, Herpesvirus, Parvovirus, Virus della rabbia). La ricerca degli RNA virali delle varie specie di Bornavirus su diverse tipologie di campioni effettuata con la metodica real time RT-PCR "Pan Borna Assay 7.2" ha dato esito negativo per tutti e tre i casi da noi sottoposti all'indagine.

DISCUSSIONE E CONCLUSIONI

In tutti e tre i casi sottoposti allo studio, le indagini neuroistopatologiche hanno evidenziato rilievi riferibili a meningoencefalite non suppurativa di presunta origine virale. Nel caso n.2 le lesioni infiammatorie si accompagnavano a necrosi neuronale ischemica multifocale compatibile con eccitotossicità da epilessia, mentre nel caso n.3 il quadro infettivo/infiammatorio si è sovrapposto ad una precedente condizione di degenerazione cerebellare granulopriva. In assenza di una diagnosi eziologica definitiva, in tutti e tre i casi si è proceduto ad una caratterizzazione diagnostico-differenziale di tipo istomorfologico, epidemiologico e clinico con le principali encefaliti non suppurative del gatto ad eziologia nota. La FIP è stata sin da subito esclusa per l'assenza delle tipiche lesioni istologiche caratterizzate da una meningoependimocorioidite piogranulomatosa [61]. Sono state pertanto considerate in diagnosi differenziale le encefaliti virali non-FIP, inclusa la malattia di Borna, che rappresentano le seconde per frequenza tra tutte le malattie infettive del sistema nervoso del gatto [31]. I nostri casi, in assenza di una chiara localizzazione dei manicotti perivascolari al tronco encefalico, di microemorragie, dei tipici corpi del Negri nei neuroni piramidali ippocampali, nonché di una ganglionite, sono risultati morfologicamente non compatibili con la rabbia [41; 61]. Tale malattia è stata esclusa dalla diagnosi eziologica presuntiva anche in funzione dell'assenza di una sintomatologia furiosa a decorso fatale acuto che la caratterizza nella specie felina [41; 61].

Nonostante il caso n.3 presentasse lievi fenomeni di carioressi dei leucociti essudati formanti i manicotti perivascolari, abbiamo escluso la pseudorabbia in questo e negli altri due casi a causa dell'assenza di formazioni microascessuali, oltre che per la differente localizzazione delle lesioni più gravi. Inoltre, dal punto di vista clinico, la pseudorabbia mostra generalmente decorso fatale iperacuto, con salivazione profusa e talvolta con manifestazioni fortemente pruriginose e automutilanti, sebbene nel gatto siano stati riportati anche casi ad evoluzione protratta [41; 61].

Sebbene la FIV (Immunodeficienza Felina) sia compatibile con l'età adulta dei casi n.2 e n.3, piuttosto che con l'età giovane del caso n.1, nessuno dei tre casi riguardanti il gatto ha mostrato, accanto ai manicotti perivascolari, le tipiche vacuolizzazioni della sostanza bianca [31; 61]. Resta inoltre improbabile una diagnosi di FIV in assenza di altri rilievi anatomopatologici e clinici multisistemici che non ci sono stati riferiti al momento della sottomissione dell'encefalo.

Infine, solo il caso n.1 avrebbe potuto cadere in un range di elevata probabilità di contrarre la Panleucopenia Infettiva Felina a motivo della giovane età [31; 41; 61]. Tuttavia, esso ha mostrato esclusivamente lesioni infiammatorie, con un coinvolgimento cerebellare non specifico. Il caso n.3, invece, ha mostrato, accanto a focolai di flogosi non suppurativa, lesioni cerebellari sintomatiche sin dalle prime settimane di vita e suggestive di una infezio-

ne perinatale da FPV cui si è aggiunta, in un secondo momento, una meningoencefalite non suppurativa a presunta eziologia virale. Purtroppo, resta il fatto che nel gatto nel 40% circa dei casi di encefalite non suppurativa di sospetta origine virale non si riesce a risalire all'agente eziologico [31].

In conclusione, in virtù del fatto che i nostri casi hanno mostrato differenze più o meno marcate con lesioni, aspetti epidemiologici e segni clinici delle principali encefaliti non suppurative del gatto ad eziologia nota, e a causa di analogie morfologiche suggestive di malattia di Borna, in assenza di una conferma eziologica abbiamo inquadrato i tre casi di meningoencefalite non suppurativa come encefaliti Borna-like, sebbene identificate al di fuori degli areali endemici ad oggi conosciuti per la BD. In particolare, il caso n.1 ha mostrato differenze con la BD esclusivamente per quanto riguarda l'età del soggetto colpito (che risulterebbe essere troppo giovane) e la sintomatologia (il soggetto non mostrava infatti alcuna alterazione motoria, riconducibile a staggering disease). Anche il caso n.2 non ha presentato alcuna alterazione motoria, mostrando al contempo un quadro istomorfologico e clinico-anamnestico sovrapponibile a quello della BD. Il caso n.3, invece, in aggiunta alle lesioni e ai segni clinici correlati alla degenerazione cerebellare, ha mostrato un quadro istomorfologico sovrapponibile alla BD, ad eccezione dell'assenza di lesioni nel neopallio.

Resta pertanto la necessità di un lavoro di equipe tra veterinari clinici, infettivisti e patologi nel tentativo di svelare anche in Italia la presenza della malattia di Borna, di cui conosciamo l'esistenza di un significativo stato di infezione. Riteniamo che includere la BD nelle diagnosi differenziali per casi neurologici a localizzazione encefalica nel gatto rappresenti il primo passo per procedere all'esecuzione di metodiche di diagnostica collaterale in vita. Infine, inserire anche in Italia la BD tra le diagnosi differenziali delle malattie neurologiche del gatto significa non tralasciare le necessarie indagini post-mortem per quegli animali che vengono a morte a causa di una malattia neurologica, primo passo per la ricerca di Bornavirus anche nei campioni anatomici ed istologici attraverso metodiche immunoistochimiche e biomolecolari (comprese analisi innovative come il Next Generation Sequencing).

BIBLIOGRAFIA

1. Bahmani MK, Nowrouzian I, Nakaya T, et al. (1996). Varied prevalence of Borna disease virus infection in Arabic, thoroughbred and their cross-bred horses in Iran. Vir Res, 45: 1.
2. Berg AL, Berg M (1998). A variant form of feline Borna disease. J Comp Pathol, 119: 323.
3. Berg AL, Döries R, Berg M (1999). Borna disease virus infection in racing horses with behavioral and movement disorders. Arch Virol, 144: 547.
4. Berg AL, Johannisson A, Johansson M, et al. (1999). Peripheral and intracerebral T cell immune response in cats naturally infected with Borna disease virus. Vet Immunol Immunopathol, 8: 241.
5. Berg AL, Reid-Smith R, Larsson M, et al. (1998). Case control study of feline Borna disease in Sweden. Vet Rec, 142: 715.
6. Billaud JN, Ly C, Phillips TR, et al. (2000). Borna disease virus persistence causes inhibition of glutamate uptake by feline primary cortical astrocytes. J Virol, 74: 10438.
7. Bilzer T, Planz O, Lipkin WI, et al. (1995). Presence of CD4+ and CD8+ T cells and expression of MHC class I and MHC class II antigen in horses with Borna disease virus–induced encephalitis. Brain Pathol, 5: 223.
8. Bode L, Dürrwald R, Ludwig H (1994). Borna virus infections in cattle associated with fatal neurological disease. Vet Rec, 135: 283.
9. Bode L, Reckwald P, Severus WE, et al. (2001). Borna disease virus-specific circulating immune complexes, antigenemia, and free antibodies-the key marker triplet determining infection and prevailing in severe mood disorders. Mol Psychiatry, 6: 481.
10. Bornand JV, Fatzer R, Melzer K, et al. (1998). A case of Borna disease in a cat. Eur J Vet Pathol, 4: 33.
11. Briese T, de la Torre JC, Lewis A, et al. (1992). Borna disease virus, a negative-strand RNA virus, transcribes in the nucleus of infected cells. Proc Natl Acad Sci USA, 89: 11486.
12. Briese T, Hatalski CG, Kliche S, et al. (1995). Enzyme-linked immunosorbent assay for detecting antibodies to Borna disease virus-specific proteins. J Clin Microbiol, 33: 348.
13. Briese T, Schneemann A, Lewis AJ, et al. (1994). Genomic organization of Borna disease virus. Proc Natl Acad Sci USA, 91: 4362.
14. Callan RJ, Van Metre DC (2004). Viral diseases of the ruminant nervosu system. Vet Clin Food Anim, 20: 327.
15. Caplazi P, Ehrensperger F (1998). Spontaneous Borna disease in sheep and horses: immunophenotyping of inflammatory cells and detection of MHC-I and MHC-II antigen expression in Borna encephalitis lesions. Vet Immunol Immunopathol, 61: 203.
16. Caplazi P, Waldvogel A, Stitz L, et al. (1994). Borna Disease in Naturally Infected Cattle. J Comp Path, 111: 65.
17. Clemente R, de la Torre JC (2007). Cell-to-cell spread of Borna disease virus proceeds in the absence of the virus primary receptor and furin-mediated processing of the virus surface glycoprotein. J Virol, 81(11): 5968.
18. De Bosschere H, Roels S, Vanopdenbosch E, et al. (2004). Staggering disease in a cat: the first case of Borna disease virus infection in a Belgian cat. Intern J Appl Res Vet Med, 2: 189.
19. de la Torre JC (1994). Molecular biology of borna disease virus: prototype of a new group of animal viruses. J Virol, 68(12): 7669.
20. de la Torre JC (2002). Molecular biology of Borna disease virus and persistence. Front Biosci, 7: 569.
21. Deschl U, Stitz L, Herzog S, et al. (1990). Determination of immune cells and expression of major histocompatibility complex class II antigen in encephalitic lesions of experimental Borna disease. Acta Neuropathol, 81: 41.
22. Dürrwald R, Kolodziejek J, Muluneh A, et al. (2006). Epidemiological pattern of classical Borna disease and regional genetic clustering of Borna disease viruses point towards the existence of to-date unknown endemic reservoir host populations. Microbes Infect, 8: 917.
23. Dürrwald R, Ludwig H (1997). Borna disease virus (BDV), a (zoonotic?) worldwide pathogen: a review of the history of the disease and the virus infection with comprehensive bibliography. J Vet Med B, 44: 147.
24. Farina R, Scatozza F (1998). Trattato di Malattie Infettive degli Animali. UTET (Torino), 2a Ed: 915-918.
25. Galabru J, Saron MF, Berg M, et al. (2000). Borna disease virus antibodies in French horses. Vet Rec, 147: 721.
26. Gonzales-Dunia D, Volmer R, Mayer D, et al. (2005). Borna disease virus interference with neuronal plasticity. Virus Res, 111: 224.
27. Gosztonyi G (2008). Natural and experimental Borna Disease Virus infections – Neuropathology and pathogenetic considerations. APMIS Suppl, 124: 53.
28. Gosztonyi G, Ludwig H (1984). Borna disease of horses: an immunohistological and virological study of naturally infected animals. Acta Neuropathol, 64: 213.
29. Gosztonyi G, Ludwig H (1995). Borna disease - neuropathology and pathogenesis. Curr Top Microbiol Immunol, 190: 39.
30. Greene CE (2012). Infectious Diseases of the dog and cat. Elsevier-Saunders (St. Louis), 4th Ed: 177-179
31. Gunn-Moore D, Reed N (2011). CNS disease in the cat – Current knowledge of infectious causes. J Feline Med Sur, 13: 824.
32. Hagiwara K, Ando T, Koiwa M (2012). The influence of Borna Disease Viral Infection on Dairy Cow Reproduction. J Vet Med Sci, 74: 419.
33. Hagiwara K, Asakawa M, Liao L, et al. (2001). Seroprevalence of Borna disease virus in domestic animals in Xinjiang, China. Vet Microbiol, 80: 383.
34. Hagiwara K, Momiyama N, Taniyama H, et al. (1997). Demonstration of Borna disease virus (BDV) in specific regions of the brain from horses positive for serum antibodies to BDV but negative for BDV RNA in the blood and internal organs. Med Microbiol Immunol, 186: 19.
35. Hagiwara K, Nakaya T, Nakamura Y, et al. (1996). Borna disease virus RNA in peripheral blood mononuclear cells obtained from healthy dairy cattle. Med Microbiol Immunol, 185: 145.
36. Helps CR, Turan N, Bilal T, et al. (2001). Detection of antibodies to Borna disease virus in Turkish cats by using recombinant p40. Vet Rec, 149: 647.
37. Hilbe M, Herrsche R, Kolodziejek J, et al. (2006). Shrews as reservoir hosts of Borna disease virus. Emerg Infect Dis, 12: 675.
38. Horii Y, Garcia JNP, Noviana D, et al. (2001). Detection of anti-Borna disease virus antibodies from cats in Asian countries, Japan, Philippines and Indonesia using electrochemiluminescence immunoassay. J Vet Med Sci, 63: 921.
39. Huebner J, Bode L, Ludwig H (2001). Borna disease virus infection in FIV-positive cats in Germany. Vet Rec, 149: 152.
40. Johansson M, Berg M, Berg AL (2002). Humoral immune response against Borna disease virus (BDV) in experimentally and naturally infected cats. Vet Immunol Immunopathol, 90: 23.
41. Jubb KVF, Kennedy PC, Palmer NC (2015). Pathology of Domestic Animals. Elsevier, St. louis; 6th Ed: 365-385.
42. Kamhieh S, Flower RL (2006). Borna disease virus (BDV) infection in cats: a concise review based on current knowledge. Vet Q, 28: 66.
43. Kamhieh S, Hodgson J, Bode L, et al. (2005). No evidence of endemic Borna disease virus infection in contrast with endemic infection in other continents. Arch Virol, 151: 709.
44. Kamhieh S, Hodgson JL, Bode L, et al. (2008). Borna disease virus: evidence of naturally-occurring infection in cats in Australia. APMIS Suppl, 124: 50.
45. Kao M, Hamir AN, Rupprecht CE, et al. (1993). Detection of antibodies against Borna disease virus in sera and cerebrospinal fluid of horses in the USA. Vet Rec, 132: 241.
46. Kinnunen PM, Billich C, Ek-Kommonen C, et al. (2007). Serological evidence for Borna disease virus infection in humans, wild rodents and other vertebrates in Finland. J Clin Virol, 38: 64.
47. Kinnunen PM, Inkeroinen H, Ilander M, et al. (2011). Intracerebral Borna disease virus infection of bank voles leading to peripheral spread and reverse transcription of viral RNA. PLoS ONE, 6: e23622.
48. Kinnunen PM, Palva A, Vaheri A, et al. (2013). Epidemiology and host spectrum of Borna disease virus infections. J Gen Virol, 94: 247.
49. Kolodziejek J, Dürrwald R, Herzog S, et al. (2005). Genetic clustering of Borna disease virus natural isolates, laboratory and vaccine strains strongly reflects their regional geographic origin. J Gen Virol, 86: 385.
50. Kronevi T, Nordström M, Moreno W, et al. (1974). Feline ataxia due to nonsuppurative meningoencephalomyelitis of unknown aetiology. Nordisk Veterinärmedicin, 26: 720.
51. Lipkin WI, Briese T, Hornig M (2011). Borna disease virus – Fact and fantasy. Vir Res, 162: 162.
52. Ludwig H, Bode L (2000). Borna disease virus: new aspects on infection, disease, diagnosis and epidemiology. Rev Sci Tech, 19: 258.
53. Ludwig H, Bode L, Gosztonyi G (1988). Borna disease: a persistent virus infection of the central nervous system. Prog Med Virol, 35: 107.
54. Lundgren AL (1992). Feline non-suppurative meningoencephalomyelitis: a clinical and pathological study. J Comp Pathol, 107: 411.
55. Lundgren AL, Czech G, Bode L, et al. (1993). Natural Borna disease in domestic animals other than horses and sheep. J Vet Med B, 40: 298.
56. 148) Lundgren AL, Johannisson A, Zimmermann W, et al. (1997). Neurological disease and encephalitis in cats experimentally infected with Borna disease virus. Acta Neuropathol, 93: 391.
57. Lundgren AL, Lindberg R, Ludwig H, et al. (1995). Immunoreactivity of the central nervous system in cats with a Borna disease–like meningoencephalomyelitis (staggering disease). Acta Neuropathol, 90: 184.
58. Lundgren AL, Ludwig H (1993). Clinically diseased cats with non-suppurative meningoencephalitis have Borna disease virus-specific antibodies. Acta Vet Scand, 34: 101.
59. Lundgren AL, Zimmermann W, Bode L, et al. (1995). Staggering disease in cats: isolation and characterization of the feline Borna disease virus. J Gen Virol, 76: 2215.
60. Lutz H, Addie DD, Boucraut-Baralon C, et al. (2015). Borna disease virus infection in cats: ABCD guidelines on prevention and management. J Feline Med Sur, 17: 614.
61. Mandara MT, Cantile C, Baroni M, et al. (2011). Neuropatologia e Neuroimaging – Testo Atlante. Ed. Poletto (Milano), 1a Ed: 96-115.
62. Marcato PS (2015). Patologia Sistematica Veterinaria. Edagricole (Milano), 2a Ed: 1339.
63. Mayhew J (2008). Large animal neurology. Wiley-Blackwell (Oxford), 2nd Ed: 247-248.
64. McGavin DM, Zachary JF (2010). Patologia Veterinaria Sistematica. Elsevier (Milano), 4a Ed: 639-640.
65. Morales JA, Herzog S, Kompter C, et al. (1988). Axonal transport of Borna disease virus along olfactory pathways in spontaneously and experimentally infected rats. Med Microbiol Immunol, 177: 51.
66. Nakamura Y, Asahi S, Nakaya T, et al. (1996). Demonstration of Borna disease virus RNA in peripheral blood mononuclear cells derived from domestic cats in Japan. J Clin Microbiol, 34: 188.
67. Nakamura Y, Watanabe M, Kamitani W, et al. (1999). High prevalence of Borna disease virus in domestic cats with neurological disorders in Japan. Vet Microbiol, 70: 153.
68. Nishino Y, Funaba M, Fukushima R, et al. (1999). Borna disease virus infection in domestic cats: evaluation by RNA and antibody detection. J Vet Med Sci, 61: 1167.
69. Okamoto M, Furuoka H, Hagiwara K, et al. (2002). Borna disease in a heifer in Japan. Vet Rec, 150: 16.
70. Okamoto M, Kagawa Y, Kamitani W, et al. (2002). Borna Disease in a Dog in Japan. J Comp Path, 126: 312.
71. Ouchi A, Kishi M, Kobayashi T, et al. (2001). Prevalence of circulating antibodies to p10, a non-structural protein of the Borna disease virus in cats with ataxia. J Vet Med Sci, 63: 1279.

72. Ovanesov MV, Ayhan Y, Candie W, et al. (2008). Astrocytes play a key role in activation of microglia by persistent Borna disease virus infection. J Neuroinflamm, 5: 50.
73. Ovanesov MV, Moldovan K, Smith K, et al. (2008). Persistent Borna Disease Virus (BDV) infection activates microglia prior to a detectable loss of granule cells in the hippocampus. J Neuroinfl, 5: 16.
74. Patti AM, Vulcano A, Candelori E, et al. (2008). Serological evidence for Borna Disease Virus infection in children, cats and horses in Sicily (Italy). AMPIS Suppl, 116: 77.
75. Pisoni G, Nativi D, Bronzo V, et al. (2007). Seroepidemiological study of Borna disease virus infection in the Italian equine population. Vet Res Commun Suppl, 1: 245.
76. Poli G, Cocilovo A (2005). Microbiologia e Immunologia Veterinaria. UTET (Torino), 2a Ed: 348-349, 477-478.
77. Pringle CR (1996). Virus taxonomy 1996 – a bulletin from the Xth International congress of virology in Jerusalem. Arch Virol, 141(11): 2251.
78. Pringle CR (1997). The Order Mononegavirales – current status. Arch Virol, 142(11): 2321.
79. Puorger ME, Hilbe M, Müller JP, et al. (2010). Distribution of Borna disease virus antigen and RNA in tissues of naturally infected bicolored white-toothed shrews, Crocidura leucodon, supporting their role as reservoir host species. Vet Pathol, 47(2): 236.
80. Reeves NA, Helps CR, Gunn-Moore DA, et al. (1998). Natural Borna disease virus infection in cats in the United Kingdom. Vet Rec, 143: 523.
81. Richt JA, Grabner A, Herzog S (2000). Borna disease in horses. Vet Clin Equine Pract, 16: 579.
82. Richt JA, Pfeuffer I, Christ M, et al. (1997). Borna disease virus infection in animals and humans. Emerg Infect Dis, 3: 343.
83. Rott R, Becht H (1995). Natural and experimental Borna disease in animals. Curr Top Microbiol Immunol, 190: 17.
84. Sauder C, de la Torre JC (1998). Sensitivity and reproducibility of RT-PCR to detect Borna disease virus (BDV) RNA in blood: implications for BDV epidemiology. J Virol Methods, 71: 229.
85. Sauder C, Staeheli P (2003). Rat model of Borna disease virus transmission: epidemiological implications. J Virol, 77: 12886.
86. Schindler AR, Vögtlin A, Hilbe M, et al. (2007). Reverse transcription real-time PCR assays for detection and quantification of Borna disease virus in diseased hosts. Mol Cell Probes, 21: 47.
87. Schneemann A, Schneider PA, Lamb RA, et al. (1995). The remarkable coding strategy of Borna disease virus: a new member of the nonsegmented negative strand RNA viruses. Virology, 210: 1.
88. Schwemmle M, De B, Shi L et al. (1997). Borna disease virus P-protein is phosphorylated by protein kinase C-epsilon and casein kinase II. J Biol Chem, 272(35): 21818.
89. Sellon DC, Long MT (2007). Equine Infectious Diseases. Saunders-Elsevier (St. Louis), 1st Ed: 207-213.
90. Sobbe M, Bilzer T, Gommel S, et al. (1997). Induction of degenerative brain lesions after adoptive transfer of brain lymphocytes from Borna disease virus-infected rats: presence of CD8+ T cells and perforin mRNA. J Virol, 71: 2400.
91. Sprankel H, Richarz K, Ludwig H, et al. (1978). Behavior alterations in tree shrews (Tupaia glis,Diard 1820) induced by Borna disease virus. Med Microbiol Immunol, 165: 1.
92. Staeheli P, Sauder C, Hausmann J, et al. (2000). Epidemiology of Borna disease virus. J Gen Virol, 81: 2123.
93. Stitz L, Bilzer T, Planz O (2002). The immunopathogenesis of Borna disease virus infection. Front Biosci, 7: 541.
94. Stitz L, Krey H, Ludwig H (1981). Borna disease in rhesus monkeys as a models for uveo-cerebral symptoms. J Med Virol, 6: 333.
95. Ström B, Andrén B, Lundgren AL (1992). Idiopathic non-suppurative meningoencephalomyelitis (staggering disease) in the Swedish cat: A study of 33 cases. Eur J Compan Anim Pract, 3: 9.
96. Tanyiama H, Okamoto M, Hirayama K, et al. (2001). Equine Borna disease in Japan. Vet Rec, 148: 480.
97. Tizard I, Ball J, Stoica G, et al. (2016). The pathogenesis of bornaviral diseases in mammals. Anim Health Res Rev, 23: 1.
98. Tomonaga, K, Kobayashi T, Ikuta K (2002). Molecular and cellular biology of Borna disease virus infection. Microbes Infect, 4: 491.
99. Vahlenkamp TW, Konrath A, Weber M, et al. (2002). Persistence of Borna disease virus in naturally infected sheep. J Virol, 76: 9735.
100. Watanabe Y, Yanai H, Ohtaki N, et al. (2006). Prevalence of Borna Disease Virus Antibodies in Healthy Japanese Black Cattle in Kyushu. J Vet Med Sci, 68: 171.
101. Weissenböck H, Hornig M, Hickey WF, et al. (2000). Microglial activation and neuronal apoptosis in Bornavirus infected neonatal Lewis rats. Brain Path, 10: 260.
102. Weissenböck H, Nowotny N, Caplazi P, et al. (1998). Borna disease in a dog with lethal meningoencephalitis. J Clin Microbiol, 36: 2127.
103. Weissenböck H, Suchy A, Caplazi P, et al. (1998). Borna disease in Austrian horses. Vet Rec, 143: 21.
104. Wensman JJ (2012). Borna disease virus and its hosts. Vet Sci Tom, http://www.vetscite.org/publish/articles/000106/print.html.
105. Wensman JJ, Berg AM, Berg AL (2008). Experiences of Borna disease virus infection in Sweden. APMIS Suppl, 124: 46.
106. Wensman JJ, Ilbäck C, Hjertström E, et al. (2011). Expression of interferon gamma in the brain of cats with natural Borna disease virus infection. Vet Immunol Immunopath, 141: 162.
107. Wensman JJ, Jäderlund KH, Gustavsson MH, et al. (2012). Markers of Borna disease virus infection in cats with staggering disease. J Feline Med Sur, 14: 573.
108. Wensman JJ, Jäderlund KH, Holst BS, et al. (2014). Borna disease virus infection in cats. Vet J, 201: 142.
109. Wensman JJ, Thorén P, Hakhverdyan M, et al. (2007). Development of a real-time RT-PCR assay for improved detection of Borna disease virus. J Virol Methods, 143: 1.
110. Wolff T, Heins G, Pauli G, et al. (2006). Failure to detect Borna disease virus antigen and RNA in human blood. J Clin Virol, 36: 309.
111. Yesilbag K, Herzog S, Kennerman E, et al. (2012). Serological evidence for infections with Borna disease virus in Turkey. Berliner und Münchener Tierärztliche Wochenschrift, 125: 452.
112. Yilmaz H, Helps CR, Turan N, et al. (2002). Detection of antibodies to Borna disease virus in Turkish horse sera using recombinant p40. Arch Virol, 147: 429.
113. Zhang L, Wang X, Zhan Q, et al. (2014). Evidence for natural Borna disease virus infection in healthy domestic animals in three areas of western China. Arch Virol, 159: 1941.
114. Zheng YM, Schafer MK, Weihe E, et al. (1993). Severity of neurological signs and degree of inflammatory lesions in the brains of rats with Borna disease correlate with the induction of nitric oxide synthase. J Virol, 67: 5786.
115. Zimmermann W, Dürrwald R, Ludwig H (1994). Detection of Borna disease virus RNA in naturally infected animals by a nested polymerase chain reaction. J Virol Methods, 46: 133.

Qual è la tua *diagnosi*

Martina Fumeo, Sabrina Manfredi*, Gabriele Costantino Melis, Francesca Miduri, Eleonora Daga, Giacomo Gnudi, Antonella Volta
Dipartimento di Scienze Medico Veterinarie – Università degli Studi di Parma
*autore corrispondente: sabrinamanfredi@hotmail.it

ANAMNESI

Un gatto di razza Exotic Shorthair maschio intero di 1 anno viene riferito all'Ospedale Veterinario Universitario Didattico di Parma per anoressia e febbre da qualche giorno.
All'esame obiettivo generale, il gatto mostra uno stato del sensorio leggermente depresso. Sviluppo scheletrico, stato di nutrizione, polso e respiro risultano nella norma. La temperatura rettale è di 40,2° C. All'auscultazione, i toni cardiaci appaiono attenuati.
Si eseguono esami ematici completi. All'esame emocromocitometrico si rileva lieve leucocitosi (19,6 mln/l; range di riferimento 6-17 mln/l) con neutrofilia moderata (84%; range di riferimento 50-75%), ed un aumento di RDW (25,5%; range di riferimento 14-18%). Il profilo biochimico risulta nel complesso nella norma, eccetto una lieve iponatremia (139,3 mEq/l; range di riferimento 143-154 mEq/l).
Sulla base dell'anamnesi e dei sintomi, si effettua l'esame radiografico del torace nelle due proiezioni (Figura 1 A e 1 B)

Determina se siano necessari ulteriori mezzi diagnostici, o fai la tua diagnosi sulla base delle immagini proposte...

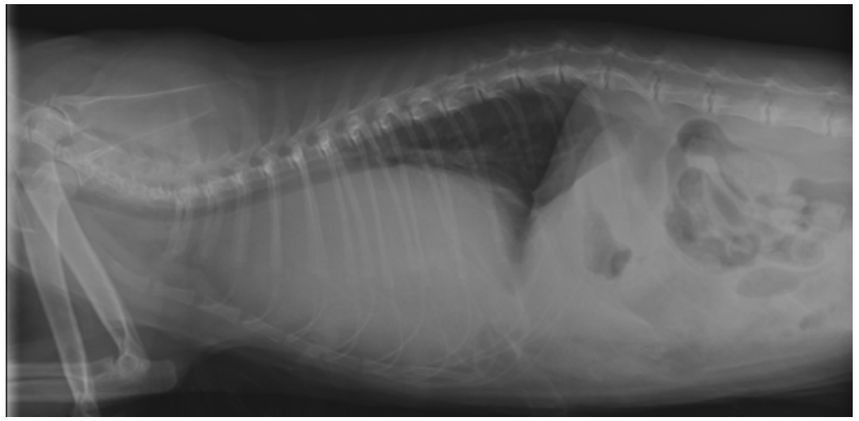

Figura 1 A Proiezione Latero-Laterale destra dell'addome.

Figura 1 B Proiezione Ventro-Dorsale dell'addome.

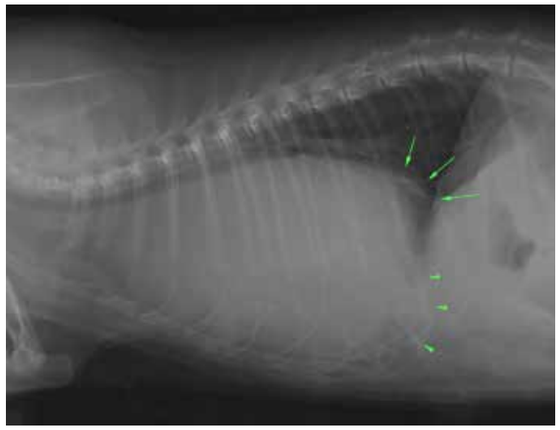

Figura 2: A Proiezione LL dx; aumento del contatto tra il profilo caudo-ventrale del cuore ed il diaframma (teste di freccia). È inoltre visibile una linea radiopaca ben delineata compatibile con il residuo mesoteliale peritoneo-pericardico dorsale (frecce). B Proiezione VD. Lieve retrazione dei lobi polmonari caudali per la presenza di versamento (frecce).

DIAGNOSI ED INTERPRETAZIONE

L'esame radiografico del torace, eseguito nelle due proiezioni latero-laterale destra (Fig. 2 A) e dorso-ventrale (Fig. 2 B), ha permesso di visualizzare un marcato aumento delle dimensioni dell'ombra cardiaca, che si estende per circa 4-5 spazi intercostali, associato ad un aumento del contatto tra il profilo caudo-ventrale del cuore ed il diaframma. È visibile una linea radiopaca che dal profilo caudale del cuore si estende al diaframma, presumibilmente identificabile con il residuo mesoteliale peritoneo-pericardico dorsale. La lieve retrazione dei lobi polmonari caudali sembra essere indicativa della presenza di un lieve versamento pleurico.
La diagnosi radiografica primaria è di ernia diaframmatica peritoneo-pericardica. Altre diagnosi differenziali, considerate meno probabili in questo caso, includono cardiomegalia di natura da indagare, versamento pericardico, neoplasia pleurica, diaframmatica o del mediastino caudale, ma anche ascesso o granuloma a carico dei campi polmonari caudo-ventrali.
Si decide di effettuare un esame ecografico di torace e addome, al fine di identificare le strutture erniate e la porta erniaria, di valutare l'effettiva presenza di fluido in torace, e di formulare una diagnosi più precisa.
L'esame ecografico del torace evidenzia un difetto del diaframma e la presenza di un lobo epatico in cavità toracica, in prossimità del cuore (Fig. 3 A). Si nota inoltre intorno al lobo epatico coinvolto ed al cuore una notevole quantità di liquido corpuscolato, all'interno del sacco pericardico. Si evidenzia inoltre il collasso dell'atrio destro. Il lobo epatico dislocato in cavità toracica presenta vasi portali molto evidenti, ma è impossibile valutarne la vascolarizzazione. In cavità toracica è presente una modica quantità di versamento pleurico; i lobi polmonari sono dislocati dorsalmente ma non fluttuano nel fluido libero. L'esame ecografico del torace ha dunque confermato la diagnosi radiografica di ernia diaframmatica peritoneo-pericardica, identificando un lobo epatico all'interno del sacco pericardico, di cui si sospetta dall'aspetto ecografico l'incarceramento, ed individuando il versamento pericardico, con conseguente collasso dell'atrio destro e tamponamento cardiaco.
Viene eseguita nella stessa sede una pericardiocentesi, con prelievo di circa 60ml di liquido siero-emorragico. L'analisi del fluido rileva un elevato contenuto di eritrociti e leucociti (+++), pH 5, peso specifico 1035, proteine totali pari a 4,77 mg/dl, albumine 2,04 mg/dl e globuline 2,73 mg/dl con un rapporto albumine/globuline pari a 0,74, e glucosio in quantità moderata (++). Il versamento pericardico viene dunque identificato come un essudato caratterizzato da elevata cellularità, in particolare neutrofili ed emazie.
L'esame ecografico dell'addome invece evidenzia la presenza di una modesta quantità di fluido libero peritoneale; entrambi i reni presentano, a livello della corticale, numerose aree anecogene rotondeggianti, di diame-

tro massimo 4 mm, con rinforzo di parete posteriore, presumibilmente riferibili a cisti (Fig. 3 B). Si è dunque riscontrato un modesto versamento addominale, in probabile relazione con il tamponamento cardiaco, ed è stata inoltre individuata la presenza di Policystic Kidney Disease (PKD) bilaterale o malattia del rene policistico.

TRATTAMENTO ED ESITO

Il gatto del presente report, dopo opportuna stabilizzazione, ha affrontato con successo l'intervento chirurgico di laparotomia e riduzione dell'ernia presso il veterinario referente. Il chirurgo ha confermato la diagnosi emersa dagli esami radiografico ed ecografico, individuando al di là della porta erniaria il lobo epatico riconosciuto in ecografia, che risultava congesto, e riposizionandolo in cavità addominale.

DISCUSSIONI

L'ernia diaframmatica peritoneo-pericardica è una condizione patologica che prevede l'erniazione dei visceri addominali all'interno del sacco pericardico, passando attraverso uno iato congenito formatosi tra la porzione tendinea del diaframma ed il sacco pericardico (Thrall et al, 2013). A differenza dell'uomo, in cui la causa primaria è di natura traumatica, nel gatto questa patologia è sempre causata da un'anomalia congenita; in particolare, viene descritta tra le cause eziologiche un difetto del setto trasverso, che costituisce la porzione ventrale del diaframma durante lo sviluppo embrionale (Szabo et al, 2014).
Le ernie peritoneo-pericardiche possono manifestare segni clinici, soprattutto respiratori o gastroenterici, ma possono anche costituire reperti occasionali. Possono inoltre essere riscontrate in soggetti sia giovani che anziani. Il fegato è l'organo erniato più frequentemente, mentre stomaco, omento e intestino tenue oltrepassano la porta erniaria più raramente (Thrall et al, 2013). Il risultato del passaggio di questi organi all'interno del sacco pericardico può essere il tamponamento cardiaco, ma anche la compromissione della funzione respiratoria, l'ostruzione gastrointestinale, la torsione della colecisti e l'incarceramento splenico od epatico (Burns et al, 2013).
L'ernia diaframmatica peritoneo-pericardica

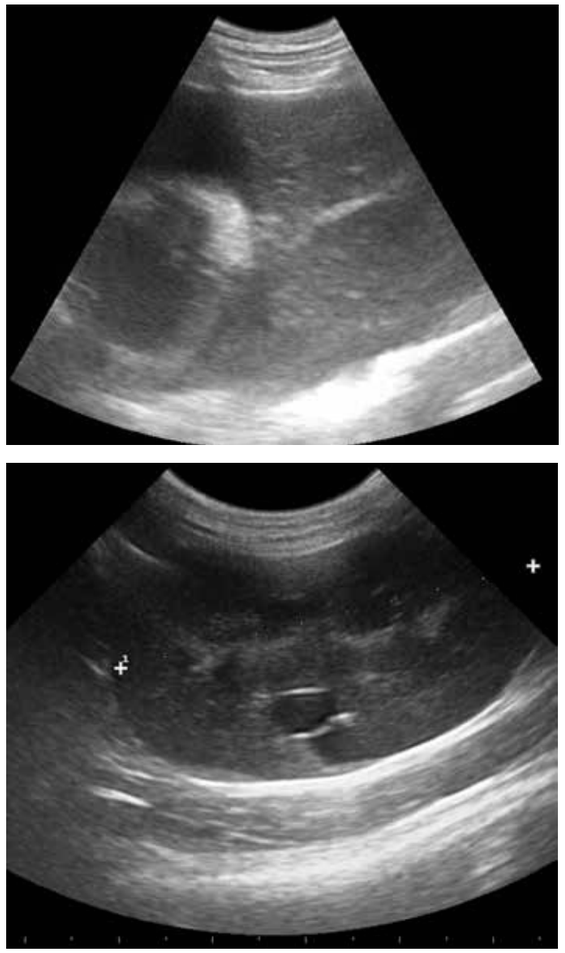

Figura 3: A Valutazione ecografica del torace, nella quale a sinistra dell'immagine s'individua il cuore, e a destra un lobo epatico, senza interposizione del sacco pericardico. B Valutazione ecografica del rene, in cui di nota la presenza di una lesione rotondeggiante anecogena con rinforzo posteriore sulla corticale renale.

può essere diagnosticata con immediatezza tramite l'esame radiografico, ma possono essere utilizzati anche l'esame radiografico con mezzo di contrasto positivo, l'esame ecografico, la tomografia computerizzata e la risonanza magnetica (Szabo et al, 2014). La radiografia è la metodologia più comunemente usata, infatti i segni radiografici di questo tipo di ernia sono piuttosto caratteristici e patognomonici, rendendo dunque la diagnosi radiografica piuttosto efficace. In particolare si osserva: ingrandimento della silhouette cardiaca, presenza di organi addominali in torace, dislocamento craniale di organi addominali, assenza di distinzione del margine del diaframma toracico ventrale

e della silhouette cardiaca caudo-ventrale, confluenza delle silhouette cardiaca e diaframmatica (Thrall et al, 2013- Szabo et al, 2014); inoltre, nei gatti si rileva una linea curva radiopaca ben delineata tra il profilo del cuore ed il diaframma, visibile in proiezione latero-laterale, e corrispondente al residuo mesoteliale peritoneo-pericardico dorsale (Berry et al, 1990), come riscontrato in questo caso. La somministrazione orale di solfato di Bario come mezzo di contrasto può essere utilizzata per dimostrare la presenza di porzioni dell'apparato gastroenterico all'interno del sacco pericardico (Thrall et al, 2013), ma l'assenza di questo ritrovamento non esclude la patologia (Banz et al, 2010). L'ecografia viene spesso utilizzata con successo nella diagnosi di ernia diaframmatica peritoneo-pericardica (Thrall et al, 2013). Questa tecnica può essere utile nell'individuazione di anomalie cardiache concomitanti e nell'identificazione di strutture vascolari o di pertinenza dei tessuti molli all'interno del sacco pericardico (Banz et al, 2010), e dovrebbe essere considerata, se disponibile, come un valido supporto diagnostico alla radiografia, prima di ricorrere all'utilizzo del mezzo di contrasto (Thrall et al, 2013).

Nel caso qui riportato, l'ecografia ha confermato la diagnosi radiografica, fornendo importanti informazioni aggiuntive sulla natura e lo stato degli organi erniati, sulla situazione clinica del paziente e sull'eventuale indicazione chirurgica. Inoltre, ha permesso di evidenziare la presenza di versamento pericardico con tamponamento cardiaco ed è stata utilizzata per guidare l'operatore nell'effettuare la pericardiocentesi. Un altro aspetto interessante di questo caso è stata la compresenza di policistosi renale, patologia già segnalata in letteratura in associazione all'ernia diaframmatica peritoneo-pericardica (Banz et al, 2010), l'identificazione della quale è stata possibile grazie all'utilizzo di questa tecnica.
Pertanto, come riporta anche la letteratura, in diversi casi l'esame radiografico e ecografico diventano complementari nello studio delle ernie peritoneo-pericardiche; in particolare lo studio ecografico trova applicazione nell'approfondimento della situazione clinica del paziente, nello stabilire una terapia medica piuttosto che chirurgica, nella formulazione di una prognosi, ma anche nello studio di eventuali patologie concomitanti, al fine di avere un quadro sempre più completo.

BIBLIOGRAFIA

1. Thrall, Donald E. Textbook of Veterinary Diagnostic Radiology-E-Book. Elsevier Health Sciences, 2013.
2. Szabo, D., and A. J. Fischetti. "What is your diagnosis? Peritoneopericardial diaphragmatic hernia." Journal of the American Veterinary Medical Association 244.2 (2014): 157-159.
3. Burns, Colby G., Mary Sarah Bergh, and Mary A. McLoughlin. "Surgical and nonsurgical treatment of peritoneopericardial diaphragmatic hernia in dogs and cats: 58 cases (1999-2008)." Journal of the American Veterinary Medical Association 242.5 (2013): 643-650.
4. Berry, C. R., Koblik, P. D., & Ticer, J. W. "Dorsal peritoneopericardial mesothelial remnant as an aid to the diagnosis of feline congenital peritoneopericardial diaphragmatic hernia." Veterinary Radiology & Ultrasound, 31.5 (1990), 239-245.
5. Banz, Angela C., and Sharon D. Gottfried. "Peritoneopericardial diaphragmatic hernia: a retrospective study of 31 cats and eight dogs." Journal of the American Animal Hospital Association 46.6 (2010): 398-404.

RINGRAZIAMENTI

Si ringrazia l'Ambulatorio Veterinario Belvedere di Reggio nell'Emilia per la gentile collaborazione.

associazione italiana veterinari patologia felina
aivpafe

GIORNATA DI STUDIO

Practice Management

Bologna, 25 febbraio 2018 - Hotel Europa

Con il Patrocinio:
DIMEVET Dipartimento Scienze Mediche Veterinarie, Alma Mater Studiorum, Università di Bologna
Ordini dei Medici Veterinari delle Province di Bologna, Cuneo, Ferrara, Mantova, Pavia, Ravenna, Reggio Emilia, Rimini, Treviso, Vercelli-Biella, Vicenza

RELATORE
Dott. Marco Maggi - *DVM MsEmmas, Voghera (PV)*

8.30 *Registrazione Partecipanti*

9.00 *Saluto Autorità*

9.15 **Il valore della salute nel management veterinario**

11.00 Intervallo

11.30 **Le caratteristiche delle organizzazioni sanitarie veterinarie**

13.00 *Discussione*

13.30 *Pausa pranzo*

14.30 **Dare i numeri in veterinaria**

16.00 *Intervallo*

16.30 **Il "Professionalismo": un'opportunità o un problema?**

18.00 *Discussione*

18.30 **Assemblea Ordinaria Soci AIVPAFE**

INFORMAZIONI GENERALI

Sede del Congresso
Hotel Europa Via Cesare Boldrini, 11 40121 Bologna - tel. 051 4211348.

Come arrivare
ubicato nel centro storico dispone di garage e parcheggio. Stazione ferroviaria a pochi passi. Aeroporto 15 min. Vicinissimo uscita n°7 tang.. Maggiori informazioni www.zanhotel.it

Ulteriori parcheggi / garage nelle vicinanze
ABYCAR Parcheggio Stazione Bologna Via C. Boldrini 3 tel. 051 247237, Garage Stazione Centrale – Via Pietramellara 27 – 40131 Bologna tel. 051 255 384. Garage Masini – Viale Angelo Masini 4 – tel 051 255 196, Parcheggio Bologna centrale p1 Via Matteotti 5 40128 Bologna tel. 800 650 0006, Parcheggio Piazza VIII Agosto - tel. 051 422 21 14

Quote Iscrizione (iva inclusa)
- Soci AIVPAFE (in regola 2018) gratuito
- Soci AIMVET, AIVPA, CARDIEC, GISPEV, SITOV (in regola 2018) € 50,00
- Iscritti all'Ordine Medici Veterinari delle altre Province Patrocinanti € 50,00
- Neolaureati (A.A. 2016/2017) inclusa iscrizione AIVPAFE 2018 € 50,00
- Studenti 5° anno gratuito (n° limitato)
- Soci del Club del Veterinario € 100,00
- Non appartenenti alle suddette categorie € 120,00

Modalità iscrizione
per iscriversi inviare, entro il **10 febbraio 2018**, la scheda con copia del versamento a MV Congressi SpA.

Rinunce e rimborsi
rinunce e/o disdette dovranno pervenire alla Segreteria quindici giorni prima della data di svolgimento e comporteranno una restituzione del 70% dell'importo versato, oltre tale data non potrà essere effettuato alcun rimborso.

Per informazioni:
MV CONGRESSI Meeting & Association Management
Via Marchesi 26 D 43126 Parma
tel. 0521-290191 fax 0521-291314
aivpafe@mvcongressi.it www.aivpafe.it

associazione italiana veterinari patologia felina
aivpafe

GIORNATA DI STUDIO

Practice Management

Bologna, 25 febbraio 2018 - Hotel Europa

*da rispedire entro il **10 febbraio 2018** con copia del versamento a: MV Congressi SpA – fax 0521 291314 aivpafe@mvcongressi.it*

Cognome _____ Nome _____

Indirizzo _____

CAP _____ Città _____ Prov. _____

Codice fiscale _____ P. IVA _____

Nato a _____ (_____) il _____

e-mail _____ Tel _____

fax _____

DICHIARA di essere iscritto all'Ordine dei Medici Veterinari Prov. _____ n° _____

Desidero iscrivermi in qualità di (barrare ❑)	Quote Iva inclusa
Socio AIVPAFE (in regola 2018)	❑ **Gratuito**
Socio ❑ AIVPA ❑ AIMVET ❑ CARDIEC ❑ GISPEV ❑ SITOV (in regola 2018)	❑ **€ 50,00**
Iscritto Ordine Medici Veterinari delle altre Provincie Patrocinanti	❑ € 50,00 Prov _____
Neolaureato (A.A. 2016/2017) inclusa iscrizione AIVPAFE 2018	❑ € 50,00
Studente 5° anno	❑ **Gratuito** (n° limitato)
Socio del Club del Veterinario	❑ **€ 100,00**
Non appartenente alle suddette categorie	❑ **€ 120,00**

Invio pertanto l'importo di € _____ allegando copia della ricevuta del versamento) tramite:

❑ **Assegno bancario** ❑ **vaglia postale da intestare o spedire a:**
MV Congressi SpA – Via Marchesi 26/D – 43126 Parma (assegni: si consiglia tramite raccomandata)

❑ **Bonifico bancario intestato a:** MV Congressi SpA - CARISBO - Via Massimo D'Azeglio 29/C – Parma
IT32 R063 8512 7311 0000 0000 613 BIC/SWIFT IBSPIT2B

Specificare nella causale del vaglia/bonifico: nome partecipante _____ / cod. 1924

DATI PER LA FATTURAZIONE (se diversi da sopra)

Ragione sociale _____

Indirizzo _____

CAP _____ Città _____ Prov _____

P.IVA _____ Codice fiscale _____

E-mail _____ (la fattura verrà spedita in formato .pdf)

Ai sensi del D.lgs n. 196/03 si informa che i Suoi dati personali saranno trattati, con l'utilizzo anche di strumenti elettronici, per finalità connesse allo svolgimento dell'evento. Il conferimento dei dati è facoltativo ma necessario, la loro mancata indicazione comporta l'impossibilità di adempiere alle prestazioni richieste. I Suoi dati saranno trattati da personale incaricato (addetti di amministrazione e di segreteria), e potranno essere comunicati a soggetti ai quali la comunicazione risulti necessaria per legge, al Ministero della Salute ai fini ECM, a soggetti connessi allo svolgimento dei servizi relativi all' evento (es hotel, agenzia di viaggio etc, ed ad AIVPAFE . Previo consenso, i suddetti dati potranno essere utilizzati anche per informarLa dei nostri futuri eventi. Le sono riconosciuti i diritti di cui all'art. 7 del D.lgs. 196/2003 in particolare, il diritto di accedere ai Suoi dati personali, chiederne rettifica, aggiornamento e/o cancellazione, rivolgendo richiesta al responsabile per il riscontro all'interessato, Dott. Franco Aiello. Il titolare è MV Congressi Spa. Via Marchesi 26 D, 43126 Parma.

Consenso al trattamento dei dati personali
❒ acconsento ❒ non acconsento

Consenso all'invio tramite e-mail o fax di materiale informativo.
❒ acconsento ❒ non acconsento

Data _____ Firma _____

Ipotiroidismo congenito felino

Birte Krauβ, Pia Rittmann, Peter Engelhardt, Marcus Hess. "Feline kongenitale Hypothyreose" Kleintietpraxis 10, 588-599, 2017 (DOI 10.2377/0023-2076-62-588

Gli autori riportano con dovizia di particolari il caso di un gatto europeo maschio di 6 mesi di età con segni clinici di stipsi da oltre una settimana associato ad un marcato nanismo e disfunzione cognitiva. L'esame radiografico evidenziò un megacolon, un generalizzato ritardo dell'ossificazione e un accorciamento delle diafisi ossee. La diagnosi di ipotiroidismo si basò sulla diminuzione della concentrazione sierica di T4/fT4 ed un innalzamento della concentrazione di TSH. L'immediato apporto di levotiroxina permise di ottenere un incremento ponderale e il miglioramento della costipazione intestinale.

Effetti del gabapentin sullo stress nel gatto durante il trasporto e la visita clinica

Van Haaften K.A., Eichstadt Forersythe L.R., Stelow E.A., Bain M.J. Effects of single preappointment dose of gabapentin on signs of stress in cats during transportation and veterinary examination. JAVMA 251(10), 1175-1181, 2017

I gatti non vengono sempre portati alla visita clinica dai loro proprietari in quanto questi riferiscono che trasportare il proprio animale alla visita clinica rappresenta un forte evento stressante. I Medici Veterinari forniscono ai proprietari utili consigli per alleviare a questo spiacevole inconveniente, prescrivendo anche dei farmaci a breve durata d'azione (trazodone, dexmedetomidina) per sedare l'animale e migliorare i segni di stress. Nell'ottica di individuare altri principi attivi in grado di migliorare le manifestazioni stressanti gli autori hanno utilizzato il gabapentin (13.0-29.4 mg/kg PO) 90 minuti prima di introdurre il proprio gatto nel trasportino per sottoporlo alla visita clinica presso una struttura veterinaria. Il gabapentin presenta proprietà ansiolitiche il cui meccanismo d'azione non è stato del tutto chiarito. Il farmaco viene usato in clinica felina per diversi scopi terapeutici tra cui il trattamento del dolore cronico e l'epilessia. Le proprietà farmacocinetiche del gabapentin nel gatto sono riportate in tabella.
A seguito della somministrazione di gabapentin la percezione dello stress da parte del proprietario è stata nettamente a favore dei gatti trattati con questo principio attivo rispetto a quelli che hanno ricevuto il solo placebo, concretizzata come un aiuto a ridurre lo stress e l'aggressività ed aumentando la compliance per il trasporto e la visita clinica da parte del veterinario. Alle dosi utilizzate il farmaco è risultato inoltre ben tollerato. Le reazioni avverse osservate sono state di insorgenza di conati di vomito in due gatti dopo circa 60 minuti dalla somministrazione e un gatto ha presentato scialorrea e leccamenti. Tutti questi effetti si sono risolti entro le 8 ore.
Gli autori concludono riportando che alla dose di 20 mg/kg il gabapentin PO 2-3 ore prima dell'evento stressante fornisce i migliori risultati.

PARAMETRO FARMACOCINETICO	Media ± SD
Biodisponibilità orale	88.7 ± 11.1%
Massima concentrazione plasmatica	100 ± 22 minuti
Emivita	177 ± 25 minuti

Rischi e benefici della ciclosporina nel trattamento della gengivostomatite cronica felina

Drut A. Bénéfices et risques de la ciclosporine dans le traitement de la gingivostomatite chronique féline. Le Point Vétérinaire Juillet-aout 2017 / N° 377

La ciclosporina costituisce una opzione terapeutica nella gengivostomatite cronica refrattaria rispetto all'estrazione multipla dentale. La gengivostomatite cronica scaturisce da una esacerbata risposta del sistema immunitario ad una stimolazione antigenica nella cavità orale. La dose iniziale di ciclosporina consigliata è di 5 mg/kg in due somministrazioni giornaliere. Se dopo un mese di trattamento non si osservano miglioramenti di solito si consiglia una ciclosporinemia effettuando un prelievo ematico a distanza di 12 ore dall'ultima somministrazione. Se il suo valore è <300 ng/ml si può raddoppiare la dose. Qualora la ciclosporinemia sia elevata (>1000 ng/ml) si può riscontrare depressione del sensorio e turbe digestive (anoressia, vomito, diarrea). Le associazioni con altri immunosoppressori (p.e. glucocorticoidi) sono sconsigliate.

Farmacocinetica della ciclofosfamide nei gatti dopo somministrazione orale, endovenosa ed intraperitoneale

Stroda K.A., Murphy J.D., Hansen R.J.,Brownlee L., Atencio E.A., Gustafson D.L:, Lana S.E. Pharmacokinetics of cyclophosphamide and 4-hydroxycyclophosphamide in cats after oral, intravenous, and intraperitoneal administration of cyclophosphamide. AJVR 78(7), 862-866, 2017

La ciclofosfamide è un agente alchilante comunemente impiegato in oncologia veterinaria. A seguito della somministrazione di 200 mg/m2 la ciclofosfamide è risultata ben tollerata indipendentemente dalla via di somministrazione. I parametri farmacocinetici per quanto riguarda il metabolita 4-OHCP (4-idrossiciclofosfamide) sono similari dopo somministrazione orale, endovenosa ed intraperitoneale. La AUC della ciclofosfamide è più bassa dopo somministrazione orale che dopo somministrazione endovenosa od intraperitoneale (tabella). I dati di farmacocinetica possono essere alterati nei gatti con linfoma gastrointestinale o disfunzione epatica oppure qualora ricevano in concomitanza altri farmaci.
La somministrazione intraperitoneale è risultata essere un via di accesso facile nei gatti poco collaborativi che non tollerano l'applicazione di un catetere o la somministrazione orale.

	ORALE	ENDOVENOSA	INTRAPERITONEALE
AUC0-∞	4.20±3.29 µg/h/ml	8.96±7.68 µg/h/ml	7.48±3.07 µg/h/ml
Cmax	2.11±2.11 µg/ml	9.18±4.67 µg/ml	4.79±1.41 µg/ml
t½	-	0.59±0.24 h	0.62±0.13 h

BeSame

BESAME – Una nuova arma per il mantenimento della corretta funzionalità epatica

Le principali disfunzioni epatiche acquisite del gatto, siano esse di natura infiammatoria (ad es. colangite) siano esse di natura infiltrativa (ad es. lipidosi), sono caratterizzate, oltre che da un danno epatocellulare e da una ridotta funzionalità epatica complessiva, anche da un danno di tipo ossidativo, che ne costituisce uno dei meccanismi evolutivi principali (Scanlan 2001, Sartor et al 2004, Center SA 2000 e 2006, Twedt 20090 e 2010, Meier 2010). Candioli Farmaceutici mette oggi a disposizione della classe veterinaria italiana una nuova arma per mantenere la corretta funzionalità epatica e ottimizzare le difese antiossidanti.

BESAME 100/200, mangime complementare per cani e gatti, contiene Siliphos®, fitosoma a base di silibina e fosfatidilcolina, e Oxomet, derivato fermentativo da Saccharomyces cerevisiae ricco in antiossidanti naturali.

La tecnologia brevettata di fitosomizzazione utilizzata in ***Siliphos®*** consente di incrementare la biodisponibilità della silibina (frazione ottenuta dall'estratto fitoterapico di Cardo Mariano dotata di maggiore attività protettiva e rigenerativa sulle cellule epatiche) fino a 4 volte rispetto a quella della silibina tal quale (*Indena 2004, Kidd 2005, Filburn et al 2007)*, potenziandone in modo significativo l'efficacia sulla funzionalità epatica *(Webb 2009, Twedt 2010).*

Oxomet è un componente di origine naturale derivato da uno specifico processo fermentativo di Saccharomyces cerevisiae, costituito da una miscela di antiossidanti naturali, tra i quali in particolare la S-adenosilmetionina (SAMe). Quest'ultima è una molecola endogena molto studiata in campo veterinario, la cui produzione da parte degli epatociti si riduce sensibilmente in corso di epatopatia *(Center 2000 e 2006, Twedt 2009 e 2010, Wallace 2002, Webb et al 2003, Webster et al 2003, Willard 2011)*, e gioca un ruolo fondamentale nel metabolismo intermedio intracellulare degli epatociti, nella modulazione infiammatoria, nello stimolo alla protezione e rigenerazione cellulare, nella promozione delle reazioni di transmetilazione e sulfatazione, e infine nella sintesi di fondamentali fattori antiossidanti intracellulari tra i quali il glutatione.
I vantaggi che possono derivare dall'utilizzo di antiossidanti di derivazione fermentativa da S. cerevisiae sono legati essenzialmente a:

- Biodisponibilità aumentata: a livello plasmatico (Jensen et al 2011, Mischoulou et al 2012), intestinale (Muratti 2011) ed epatico (Lai et al 2009)
- Stabilità: la protezione fornita dalle cellule del lievito migliora la stabilità nei confronti dell'umidità (data on file)

Resistenza: all'acidità gastrica e ai processi digestivi (Jensen et al 2011, MIschoulou et al 2012, Lai et al 2009).

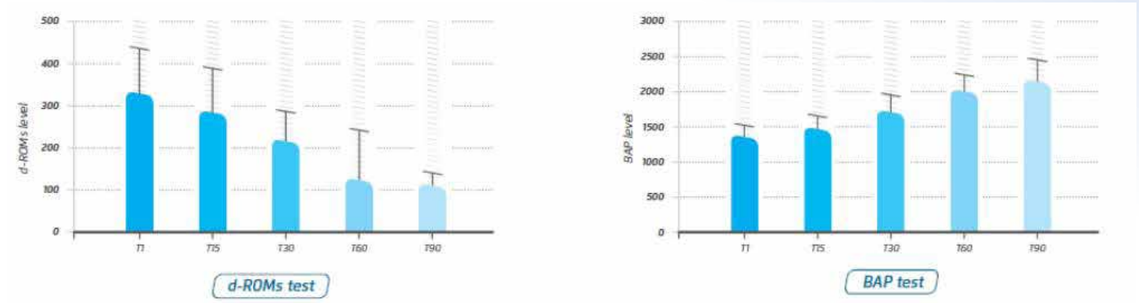

Fig.1 Valori medi di dROMs (Reactive Oxygen Metabolites Derivatives) test e BAP (Biological Antioxidant Potential) test in gatti affetti da colangite/colangioepatite durante 90 giorni di somministrazione di Besame (P<0,05). Poster presentato al LXXI Congresso Nazionale SISVET, Napoli giu-lug 2017

La somministrazione di Besame in gatti affetti da colangite/colangioepatite per 90 giorni ha indotto risultati positivi sui markers dello stress ossidativo (dROMs e BAP test) (fig. 1) e sui principali parametri ematologici di funzionalità epatica, e ha inoltre determinato un rapido e significativo miglioramento delle condizioni generali di salute e dello stato di nutrizione dei gatti trattati. Tali risultati sono stati presentati in occasione del recente congresso nazionale SISVET*(Cocca et al. Hepatoprotective and antioxidant function of fermented methionine and Silybum marianum in feline inflammatory liver disease, 2017)*.

Le compresse appetibili di **BESAME 100/200**, ciascuna dosata rispettivamente per 5 o 10 kg di peso corporeo al giorno, sono facilmente somministrabili sia da sole che, eventualmente spezzate, miscelate al consueto alimento.

associazione italiana veterinari patologia felina
aivpafe

IN COLLABORAZIONE CON

AIVPA odt ODONTOSTOMATOLOGIA

Gruppo di studio di Odontostomatologia

ODONTOSTOMATOLOGIA FELINA

dalla diagnosi alle novità terapeutiche

RELATORI

Dott. Mirko Radice *Diplomato odontotecnico e Laurea in Medicina Veterinaria. Direttore Sanitario DENTALVET*

Dott.ssa Cecilia Vullo *DVM, PhD - Università di Camerino Coordinatore Gruppo di Studio Odontostomatologia*

PROGRAMMA

8.30 *Registrazione Partecipanti*

9.00 *Saluto Autorità*
Prof. GAETANO OLIVA - *Direttore Dipartimento di Medicina Veterinaria e P.A. Università degli Studi di Napoli Federico II*
Dott.ssa NATALIA SANNA - *Presidente AIVPAFE*

Modera: ***Prof.ssa LAURA CORTESE***
Dip.to Medicina Veterinaria e Produzioni Animali Università degli Studi di Napoli Federico II

9.15 **La visita odontoiatrica nel gatto: importanza della radiologia intra-orale e delle tecniche diagnostiche accessorie**
Dott. M. Radice

10.00 **La parodontopatia nel gatto: come affrontarla nel modo corretto**
Dott. M. Radice

10.45 *Intervallo*

11.15 **Le infiammazioni del cavo orale del gatto: rivediamo anatomia e clinica per una giusta diagnosi (non sono tutte stomatiti)**
Dott. M. Radice

12.00 **La gengivo-stomatite cronica felina**
Dott.ssa C. Vullo

12.45 *Discussione*

13.00 *Pausa pranzo*

14.30 **Tecniche estrattive nei pazienti felini: quando la situazione si complica**
Dott. M. Radice

15.15 **Anestesia e gestione del dolore nel paziente felino odontoiatrico**
Dott.ssa C. Vullo

16.00 *Intervallo*

16.45 **I traumatismi maxillofacciali nel gatto diagnosi e trattamenti**
Dott. M. Radice

17.30 **Discussione interattiva di casi clinici**
Dott. M. Radice - Dott.ssa C. Vullo

18.15 *Discussione e Chiusura lavori*

Napoli
25 marzo 2018
Aula Miranda

CON IL PATROCINIO
Dipartimento di Medicina Veterinaria e P.A., Università degli Studi di Napoli Federico II
Ordini dei Medici Veterinari delle Province di Lecce, Napoli, Salerno

INFORMAZIONI GENERALI

Sede del Congresso
Aula Miranda - Università degli Studi di Napoli Federico II, Via F. Delpino 1, 80137 Napoli.

Come arrivare
dista pochi chilometri dall'aeroporto di Capodichino e dalla Stazione Centrale di P.zza Garibaldi. Da quest'ultima è possibile raggiungere la sede con diversi bus o metropolitana, che collega la Stazione alla vicina P.zza Cavour.

Per informazioni in loco contattare:
Prof. Laura Cortese, Sezione di Clinica Medica - UNINA, Tel . 081-2536005 lcortese@unina.it

Quote Iscrizione (iva inclusa)

• Soci AIVPAFE (in regola 2018)	gratuito
• Iscritti Ordine dei Medici Veterinari di Napoli, (in regola con la quota d'iscrizione)	gratuito
• Soci AIMVET, AIVPA, CARDIEC, Gruppo ODT, CARDIEC GISPEV, SITOV (in regola 2018)	€ 50,00
• Iscritti all'Ordine Medici Veterinari delle altre Province Patrocinanti	€ 50,00
• Neolaureati (A.A. 2016/2017) inclusa iscrizione AIVPAFE 2018	€ 50,00
• Studenti 5° anno (n° limitato)	gratuito
• Soci del Club del Veterinario	€ 100,00
• Non appartenenti alle suddette categorie	€ 120,00

Modalità iscrizione
per iscriversi inviare, entro il **15 marzo 2018**, la scheda con copia del versamento a MV Congressi SpA.

Rinunce e rimborsi
dovranno pervenire alla Segreteria 15 giorni dalla data del Congresso e comporteranno una restituzione del 70% dell'importo versato, oltre tale data non potrà essere effettuato alcun rimborso.

Per informazioni:
MV CONGRESSI Meeting & Association Management
Via Marchesi 26 D 43126 Parma
tel. 0521-290191 int. 16 fax 0521-291314
aivpafe@mvcongressi.it **www.aivpafe.it**

associazione italiana veterinari patologia felina
aivpafe

IN COLLABORAZIONE CON

AIVPA odt ODONTOSTOMATOLOGIA

Gruppo di studio di Odontostomatologia

ODONTOSTOMATOLOGIA FELINA
dalla diagnosi alle novità terapeutiche

Napoli
25 marzo 2018
Aula Miranda

da rispedire entro il ***15 marzo 2018*** *con copia del versamento a: MV Congressi SpA – fax 0521 291314 aivpafe@mvcongressi.it*

Cognome _____ Nome _____

Indirizzo _____

CAP _____ Città _____ Prov. _____

Codice fiscale _____ P. IVA _____

Nato a _____ (_____) il _____

e-mail _____ Tel _____

fax _____

DICHIARA di essere iscritto all'Ordine dei Medici Veterinari Prov. _____ n° _____

Desidero iscrivermi in qualità di (barrare ❑)	Quote Iva inclusa
Socio AIVPAFE (in regola 2018)	❑ **Gratuito**
Iscritti Ordine dei Medici Veterinari di Napoli (in regola con la quota d'iscrizione)	❑ **Gratuito**
Socio ❑ AIMVET ❑ AIVPA ❑ Gruppo ODT ❑ CARDIEC ❑ GISPEV ❑ SITOV (in regola 2018)	❑ **€ 50,00**
Iscritto Ordine Medici Veterinari delle altre Provincie Patrocinanti	❑ **€ 50,00** Prov _____
Neolaureato (A.A. 2016/2017) inclusa iscrizione AIVPAFE 2018	❑ **€ 50,00**
Studente 5° anno	❑ **Gratuito** (n° limitato)
Socio del Club del Veterinario	❑ **€ 100,00**
Non appartenente alle suddette categorie	❑ **€ 120,00**

Invio pertanto l'importo di € _____ allegando copia della ricevuta del versamento) tramite:

❑ **Assegno bancario** ❑ **vaglia postale da intestare o spedire a:**
MV Congressi SpA – Via Marchesi 26/D – 43126 Parma (assegni: si consiglia invio tramite raccomandata)

❑ **Bonifico bancario intestato a:** MV Congressi SpA - CARISBO - Via Massimo D'Azeglio 29/C – Parma
IT32 R063 8512 7311 0000 0000 613 BIC/SWIFT IBSPIT2B

Specificare nella causale del vaglia/bonifico: nome partecipante _____/ cod. 1919

DATI PER LA FATTURAZIONE (se diversi da sopra)

Ragione sociale _____

Indirizzo _____

CAP _____ Città _____ Prov _____

P.IVA _____ Codice fiscale _____

E-mail _____ (la fattura verrà spedita in formato .pdf)

Ai sensi del D.lgs n. 196/03 si informa che i Suoi dati personali saranno trattati, con l'utilizzo anche di strumenti elettronici, per finalità connesse allo svolgimento dell'evento. Il conferimento dei dati è facoltativo ma necessario, la loro mancata indicazione comporta l'impossibilità di adempiere alle prestazioni richieste. I Suoi dati saranno trattati da personale incaricato (addetti di amministrazione e di segreteria), e potranno essere comunicati a soggetti ai quali la comunicazione risulti necessaria per legge, al Ministero della Salute ai fini ECM, a soggetti connessi allo svolgimento dei servizi relativi all' evento (es hotel, agenzia di viaggio etc, ed ad AIVPAFE . Previo consenso, i suddetti dati potranno essere utilizzati anche per informarLa dei nostri futuri eventi. Le sono riconosciuti i diritti di cui all'art. 7 del D.lgs. 196/2003 in particolare, il diritto di accedere ai Suoi dati personali, chiederne rettifica, aggiornamento e/o cancellazione, rivolgendo richiesta al responsabile per il riscontro all'interessato, Dott. Franco Aiello. Il titolare è MV Congressi Spa. Via Marchesi 26 D, 43126 Parma.

Consenso al trattamento dei dati personali
❒ acconsento ❒ non acconsento

Consenso all'invio tramite e-mail o fax di materiale informativo.
❒ acconsento ❒ non acconsento

Data _____ Firma _____

Le razze dei gatti: IL MAINE COON

Laura Maria Settimo
Membro del Consiglio Direttivo Nazionale dell'ANFI e del CD dell'ANFI Lazio
Segretaria del Club Italiano del British Shorthair (CIBRIS)
Titolare dell'Allevamento della Fata Morgana – via G.B. Pescetti 39 - Roma (RM)

CENNI STORICI SULLA RAZZA

Miti, leggende e tradizioni popolari circondano l'origine del gatto Maine Coon. Alcuni sono divertenti, altri vere e proprie favole o fantastici voli di fantasia, mentre taluni sono oggettivamente plausibili. Molti libri e articoli che trattano questi argomenti sono disponibili sia in Europa che, in maggior misura, negli Stati Uniti dove questo gatto è considerato un vero e proprio tesoro nazionale. Si tratta infatti di una razza di origine naturale con una presenza diffusa, anche allo stato libero o semi selvatico, nel territorio degli Stati Uniti nord-orientali e in particolare del Maine da cui trae parte del nome, in cui è considerato il gatto ufficiale dello stato e i cui abitanti ne hanno da secoli apprezzato la grande abilità nella caccia ai topi. La seconda parola che concorre a formare il nome di questa razza, Coon, è associata a un altro animale molto diffuso nel Nord America, ossia il procione (in inglese, racoon) con il quale le leggende narrano che i gatti delle fattorie si siano accoppiati per generare ibridi di grande robustezza e vigore. Questa diceria è ovviamente del tutto campata per aria ma la similitudine dei colori e disegni del mantello dei gatti Maine Coon black tabby (la varietà più diffusa) con l'aspetto dei procioni può facilmente spiegare come una teoria tanto strampalata abbia avuto presa fra le popolazioni di contadini e boscaioli poco istruiti. Bisogna però riconoscere che i Maine Coon hanno, nei confronti dell'acqua, una confidenza particolare, assente nella popolazione generale dei gatti, di razza o meno. Talvolta, prima di assumere il proprio cibo lo bagnano, proprio come fanno i procioni. Un altro elemento che accomuna procioni e gatti Maine Coon è la vocalizzazione con versi particolari simili a trilli.

L'origine più verosimile della razza parla di gatti delle Foreste Norvegesi sbarcati nel nord America dopo un viaggio sulle navi vichinghe o di altri naviganti provenienti dal Nord Europa recanti con sé gatti a pelo lungo o semilungo, che si sarebbero adeguati alle condizioni di vita locali ed evoluti parallelamente ai conspecifici scandinavi.

Questa razza è stata plasmata da una selezione naturale piuttosto severa che ha privilegiato le caratteristiche adatte alla sopravvivenza dei soggetti più forti e rustici nell'inclemente clima invernale del Nord Est americano. Da essa sono emerse una taglia grande e un corpo robusto ricoperto da pelliccia semilunga, particolarmente fitta in alcuni distretti del corpo come la coda, che il Maine Coon sventola come una bandiera, e le piante dei piedi, fornite di abbondanti ciuffi di pelo (tufts) che gli consentono di camminare agevolmente sulla neve o nei boschi e rappresentano anche una concreta protezione dal freddo.

Il collare d'argento vinto da Cosey all'Esposizione Felina di New York del 1895

La selezione ha altresì favorito lo sviluppo di un'acuta intelligenza e il successo riproduttivo dei soggetti con temperamento più amichevole nei confronti degli esseri umani, presso cui potevano trovare rifugio e riparo proponendosi con atteggiamenti seduttivi. Nonostante le dimensioni possano talvolta essere intimidatorie, i Maine Coon sono apprezzati per la loro cordialità verso chiunque, compresi gli altri animali domestici. Sono infatti anche soprannominati "giganti gentili".

Le loro prime comparse in esposizioni fanno riferimento a competizioni locali come l'expo felina di Boston del 1878 in cui se ne contarono dodici esemplari. Poi, nel maggio del 1895, al Madison Square Garden di New York, durante il primo vero grande show felino mai tenutosi negli Stati Uniti, un Maine Coon vinse il titolo di Miglior gatto assoluto. Era una femmina black tabby di nome Cosey. Vinse un collare e una medaglia d'argento che sono tuttora esposti presso la sede CFA ad Alliance, in Ohio. Da allora gli appassionati gattofili ne favorirono la diffusione i tutti gli Stai Uniti.

La popolarità del Maine Coon inizialmente fu un fenomeno esclusivamente nordamericano: crebbe rapidamente nei primi due decenni del XX Secolo poi ebbe un periodo di stasi e infine un crollo negli anni '40. Taluni affermarono che si fosse addirittura estinto, ma ovviamente erano voci prive di fondamento anche perché, seppure fosse calato in modo drastico il numero degli allevatori e dei soggetti allevati, nei boschi e nelle campagne del Maine i soggetti "di fondazione" continuavano e continuano tuttora a vivere e riprodursi. All'inizio degli anni Cinquanta, Alta Smith e Ruby Dyer formarono il Central Maine Cat Club (CMCC) con l'obiettivo per porre fine al declino del Maine Coon e dare impulso alla conservazione della razza. La loro costanza fu premiata dopo oltre un decennio di iniziative promozionali di carattere locale e l'allevamento del Maine Coon lentamente ritornò in auge. Nel 1974 fu fondato il primo club di razza di diffusione nazionale che rielaborò un nuovo standard di razza e il numero dei Maine Coon presenti alle expo feline divenne cospicuo a partire dai primi anni '80.

In quello stesso periodo i giganti americani sbarcarono in Europa e nel resto del mondo dove rapidamente divennero molto popolari. Il primo allevamento italiano nacque nel 1984 a Roma per opera di Lilia Golfarelli ed è tuttora attivo, gestito ancora dalla fondatrice con il supporto di alcuni giovani appassionati collaboratori. In Italia il Maine

Giovane maschio Maine Coon di colore black tabby con bianco
Immagine fornita dall'allevamento italiano di Roberto Migliazza

Primo piano di un maestoso Maine Coon adulto. Immagine fornita dall'allevamento italiano Clabacoon's.

Coon contende tuttora al Sacro di Birmania il primato fra soggetti allevati e iscritti ai Libri Genealogici. Questa popolarità, come purtroppo accade quasi sempre ai gatti che diventano "di moda", non è però andata di pari passo con una selezione orientata alla salute e al benessere dell'animale facendo sì che, parlando di Maine Coon in ambienti allevatoriali o medici, il pensiero li associ immediatamente alle cardiopatie, HCM in primis. Ne parleremo più diffusamente nel corso dell'articolo.

LE CARATTERISTICHE FISICHE ED ETOLOGICHE DEL MAINE COON

Il Maine Coon ha un mantello setoso, talvolta un po' grasso e non molto fitto, pertanto la sua manutenzione è molto più facile di quella necessaria nel caso di alcune altre razze a pelo lungo o semilungo. La toelettatura, se escludiamo la preparazione per una esposizione, non è mai particolarmente impegnativa, dal momento che amano qualunque tipo di attenzione da parte dell'uomo e non temono l'acqua. Bagno e pettinatura sono dunque facilmente realizzabili, specialmente se l'abitudine viene favorita dall'effettuazione di queste pratiche sin dalla più tenera età. Abbiamo già detto che ha taglia grande e temperamento amichevole nei confronti di uomo e animali, tanto che a volte viene anche definito "gatto-cane". È paziente con i bambini e sempre interessato e disponibile al gioco, una sublimazione dell'attività predatoria. Tra i soggetti di questa razza è discretamente diffusa la polidattilia; si sono osservati esemplari con dita sovrannumerarie fino al doppio del numero fisiologico. Tale anomalia non rappresenta quasi mai una condizione patologica né provoca disagio agli animali affetti, tuttavia la FIFé (Federazione Internazionale Felina, cui aderisce l'ANFI) non ammette i soggetti polidattili alle esposizioni e non ne consente l'utilizzo come riproduttori.

Questa caratteristica, dunque, è destinata al declino, almeno per quanto riguarda l'Europa.

LO STANDARD DI RAZZA SECONDO L'ANFI, IL MIPAAF E LA FIFÉ

Lo standard del gatto Maine Coon è stato redatto per la prima volta nel 1982 e modificato saltuariamente sino all'ultima versione del 2012, attualmente in vigore.

LA SALUTE DEL MAINE COON

Le condizioni climatiche estreme che hanno forgiato naturalmente la selezione del Maine Coon lo hanno reso un gatto forte e robusto ma purtroppo il pool genico della razza è relativamente circoscritto. Come abbiamo ricordato, negli anni '50 la razza fu prossima all'estinzione e lo studio delle linee di sangue ha dimostrato che il 70% dei gatti attualmente in essere deriva da solo 5 soggetti "di fondazione", che sono anche chiamati

Aspetto generale		Il Maine Coon è di grande struttura, caratterizzato da una forma squadrata del capo, orecchie grandi, ampio torace, solida struttura ossea, corpo di forma rettangolare, solida muscolatura, lunga coda fluente. Il tono e la robustezza dell'apparato muscolare gli conferiscono un aspetto di potenza e solidità.
	Taglia	Grande.
Testa	Forma	Di media taglia; i contorni squadrati. Il profilo ha una concavità appena accennata.
	Fronte	Leggermente incurvata.
	Guance	Zigomi alti e sporgenti.
	Muso/Naso	Faccia e naso di media lunghezza con la zona mascellare dai contorni squadrati. Si può sentire il passaggio netto dagli zigomi al muso.
	Mento	Forte, forma una linea verticale con l'estremità del naso ed il labbro superiore.
Orecchie	Forma	Grandi, larghe alla base, moderatamente appuntite. Ciuffi di pelo ('tuft') simili a quelli della lince sono graditi. I ciuffi di pelo fuoriescono visibilmente dal contorno dell'orecchio.
	Posizione	Piazzate alte sul capo con un'inclinazione esterna appena accennata. La distanza che deve intercorrere fra un orecchio e l'altro dovrebbe equivalere alla larghezza della base di un orecchio. La distanza tende lievemente ad aumentare nei soggetti anziani. La base inferiore dell'orecchio è posta leggermente arretrata rispetto a quella superiore.
Occhi	Forma	Grandi e ben distanziati. Leggermente ovali, ma non a mandorla, appaiono rotondi quando sono spalancati. Sono piazzati leggermente in obliquo verso la base esterna dell'orecchio.
	Colore	Tutti i colori sono ammessi e non c'è nessuna correlazione fra occhi e colore del mantello. Un colore ben definito è preferibile.
Collo		I maschi hanno il collo molto muscoloso.
Corpo	Struttura	Il corpo dovrebbe essere lungo, con una solida ossatura. Il petto è ampio, possente, con muscoli forti. Grande nella taglia, nell'insieme le proporzioni di tutte le parti del corpo concorrono a dargli l'aspetto di un rettangolo.
Arti		Forti, di media lunghezza a formare un rettangolo con il corpo.
	Piedi	Larghi, rotondi e con ricchi ciuffi di pelo ('tuft') fra le dita.
Coda		Lunga quanto il corpo, dalle scapole alla base della coda. Larga alla base, diventa affusolata alla sommità con pelo folto e fluente. Il pelo sulla coda è lungo e resta sempre fluttuante.
Pelliccia	Struttura	Il pelo è adatto a tutte le condizioni climatiche. Denso. Corto su testa, spalle e zampe, diventa gradualmente più lungo sulla schiena e sui fianchi, con larghi ed ispidi "calzoncini" sulle zampe posteriori e pelliccia abbondante sul ventre. La gorgiera è auspicabile. La tessitura è setosa. La pelliccia è corposa e ricade armonicamente. Il sottopelo è morbido e fine, coperto dal pelo superiore esterno più grezzo e ricadente.
	Colore	Sono ammessi tutti i colori, incluse tutte le varietà di colore con bianco eccetto i colourpoint, i chocolate, lilac, cinnamon e fawn. Qualsiasi quantità di bianco è permessa, per esempio una fiamma bianca, un medaglione bianco, un torace bianco e bianco sul ventre, sui piedi, ecc

Cucciolo Maine Coon bianco. Immagine Heikki Siltala

collettivamente "Top Five".
Nei Maine Coon, pertanto, la percentuale di inbreeding è spesso piuttosto alta, con le problematiche che ne conseguono, l'elevata omozigosi in primis. Purtroppo tra i gatti di fondazione vi erano dei soggetti affetti da HCM (cardiomiopatia ipertrofica), che è la più comune patologia cardiologica felina. Questa malattia, nel gatto come nell'uomo, si trasmette con modalità che ancora non sono del tutto note, nonostante si conoscano dei tratti ereditari che entrano in gioco [1]. Lo studio citato è giunto a questa conclusione: La mutazione A31P è presente frequentemente nei gatti Maine Coon. L'alta incidenza di HCM negli omozigoti per la mutazione supporta la natura causativa della mutazione A31P. La penetranza è incompleta per gli eterozigoti al locus A31P, almeno in giovane età.
L'HCM è una malattia che può manifestarsi nella giovinezza dell'animale ma anche quando il gatto è già giunto all'età matura. L'ANFI ha attualmente un protocollo volto a scongiurare, per quanto possibile, che i soggetti più a rischio vengano utilizzati per la riproduzione. Prima di poter mettere in riproduzione un animale, l'allevatore è tenuto a sottoporre il soggetto a ecocardiografia e tale esame deve poter escludere la presenza di HCM; il gatto inoltre deve essere sottoposto a test genetico per la ricerca della sopracitata mutazione. I soggetti che risultino affetti in condizione di omozigosi sono esclusi dalla riproduzione mentre gli eterozigoti possono essere utilizzati esclusivamente con partner che non siano carrier per la mutazione e devono essere sottoposti ad ecocardiografia con cadenza annuale. Per i soggetti non carrier l'ecocardiografia potrà essere ripetuta ogni due anni.
Nonostante ogni giorno la scienza faccia progressi, la più significativa tara che affligge i Maine Coon resta ancora un nemico con molti aspetti ignoti e un allevatore responsabile dovrà quindi monitorare con regolarità le condizioni cardiache dei propri riproduttori.
Non obbligatorio ma fortemente consigliato per i riproduttori è anche il test genetico volto a identificare i soggetti portatori di Atrofia Muscolare Spinale (SMA), una patologia trasmessa in modalità autosomica recessiva [2] e relativamente comune nei Maine Coon. La malattia, causata da una grande delezione del cromosoma 1 che causa la perdita di due interi geni, è caratterizzata da instabilità progressiva e anomalie motorie dovute alla perdita di neuroni motori nel midollo spinale nonché atrofia dei muscoli degli arti posteriori. I sintomi si osservano a partire da circa 3-4 mesi di vita. La condizione non è né fatale né pare essere dolorosa per un gatto che possa vivere in ambiente protetto tuttavia si sconsiglia fortemente di far riprodurre i soggetti portatori.
Un'altra malattia genetica osservata fra i Maine Coon è la PK Def (Piruvate KInase Deficiency), ovvero il deficit di piruvato chinasi negli eritrociti. La trasmissione è di tipo autosomico recessivo secondo le più semplici regole mendeliane. Si manifesta pertanto quando il gatto riceve da ambedue i genitori l'allele patogeno e causa anemie emolitiche con andamento intermittente e prognosi generalmente infausta. In commercio sono facilmente reperibili tutti i test per identificare le mutazioni del DNA con un test né doloroso né invasivo per l'animale.

DOVE TROVARE UN OTTIMO MAINE COON

Gli allevamenti di gatti Maine Coon in Italia sono davvero molti; alcuni di essi di grande eccellenza. Ne citiamo solo alcuni, per ovvi problemi di spazio. Chi desiderasse ulteriori informazioni e link è pregato di rivolgersi alla Sezione Regionale ANFI competente per territorio.

Clabacoon di Claudio Barletta, Fiumicino; http://clabacoons.de.tl/Home.htm
Lillycoon's, di Lilia Golfarelli, Roma; http://www.lillycoons.it
Black is Black, di Shirley Kent, Santa Maria Di Galeria; http://www.blackisblackmainecoon.com
Felix Coon, di Corinna Polin, Villorba, http://www.felixcoon.eu
Terre di Azeban, di V. Berra e S. Cicottino, Condove; http://azeban.wixsite.com/terredia-zeban
Iuxta Fontem, di Carlo Ceccon, Monteroni d'Arbia; http://www.iuxtafontem.it/

Giovane Maine Coon black silver tabby. Immagine Heikki Siltala

BIBLIOGRAFIA

1. Longeri M, Ferrari P, Knafelz P, Mezzelani A, Marabotti A, Milanesi L, Pertica G, Polli M, Brambilla PG, Kittleson M, Lyons LA, Porciello F. - Myosin-binding protein C DNA variants in domestic cats (A31P, A74T, R820W) and their association with hypertrophic cardiomyopathy.

2. Fyfe J.C., M Menotti-Raymond, VA David, et al. An ~140-kb deletion associated with feline spinal muscular atrophy implies an essential LIX1 function for motor neuron survival. Genome Research 2006 16: 1084-1090.

associazione italiana veterinari patologia felina
aivpafe

CONGRESSO NAZIONALE
IL GATTO IN ETA' AVANZATA
Mestre, 29-30 Settembre 2018 - NovoHotel Mestre Castellana

In COLLABORAZIONE con Ordine dei Medici Veterinari della Provincia di Venezia

CON IL PATROCINIO
Ordini dei Medici Veterinari delle province di Bologna, Cuneo, Forlì-Cesena, Mantova, Padova, Pavia, Ravenna, Reggio Emilia, Rovigo, Torino, Varese, Venezia, Verona, Vicenza

RELATORI
Dott. Salvador Cervantes Sala Acred. Medicina Felina AVEPA, Postgrau ESAVS Feline Medicine & Surgery (Zürich Univ), Postgrau Feline Medicine (Sidney Univ)
Dott. Federico Fracassi, DVM, PhD, Dipl ECVIM-CA (internal medicine), Dipartimento di Scienze Mediche Veterinarie, Università degli Studi di Bologna

Sabato 29 Settembre 2018

14.00 *Registrazione partecipanti*
14.30 *Saluto delle Autorità*

15.00 **Fisiologia dell'invecchiamento** — **S. CERVANTES SALA**
16.00 **Controllo del dolore nell'artrite del gatto geriatrico** — **S. CERVANTES SALA**

16.45 *Intervallo*

17.15 **La Pancreatite e l'insufficienza pancreatica esocrina** — **F. FRACASSI**
18.00 **Diabete Mellito (I punti chiave per il successo)** — **F. FRACASSI**

18.45 *Discussione*
19.00 *Chiusura dei lavori*

Domenica 30 Settembre 2018

9.00 **Uso razionale degli antibiotici** — **S. CERVANTES SALA**
9.45 **Epatopatie feline** — **F. FRACASSI**
10.30 *Intervallo*

11.00 **Progetto "LA MIA TESI"**
11.45 **Gestione delle infezioni delle vie urinarie nel gatto anziano** — **S. CERVANTES SALA**
12.30 *Discussione*
13.00 *Pausa pranzo*

14.00 **Insufficienza renale cronica oltre la creatinina e l'ipertensione** — **S. CERVANTES SALA**
14.45 **L'ipertiroidismo dalla diagnosi alle opzioni di trattamento** — **F. FRACASSI**
15.30 **Disturbi neurologici più frequenti in geriatria** — **S. CERVANTES SALA**

16.15 *Intervallo*

16.45 **Piani sanitari in geriatria** — **S. CERVANTES SALA**
17.30 *Discussione*
18.00 *Chiusura dei lavori*

PROGRAMMA PRELIMINARE

* **Progetto "LA MIA TESI" promosso ed organizzato da AIVPAFE in collaborazione con PURINA che premia la miglior Tesi di Laurea in Medicina e Chirurgia Felina dell'anno accademico 2016/2017.**

Per informazioni Via Marchesi 26 D 43126 Parma tel. 0521-290191 fax 0521-291314
aivpafe@mvcongressi.it www.aivpafe.it

aivpafe
associazione italiana veterinari patologia felina

IN COLLABORAZIONE CON
PURINA
PRO PLAN VETERINARY DIETS

PREMIO LA MIA TESI 2018

La partecipazione è riservata a tutti i **neolaureati in MEDICINA VETERINARIA**, nell'A.A. **2016/2017**, presso un'Università Italiana. I lavori presentati potranno trattare qualsiasi aspetto della **Medicina Veterinaria riguardante il gatto** (es. Medicina Interna, Alimentazione, Chirurgia, etc.).

Gli interessati dovranno far pervenire, per raccomandata, **entro e non oltre il 31/05/2018** all'indirizzo:

AIVPAFE c/o MV Congressi S.p.A.
Via Marchesi 26/D – 43126 Parma

la seguente documentazione:

- Fotocopia della carta d'identità
- Certificato di Laurea
- Sunto della tesi su CD-Rom (massimo 10 pagine comprese le immagini) in formato Pdf o Word seguendo le linee guida per gli Autori riportate nella Rassegna di Medicina Felina
- Copia completa della tesi su CD-Rom in formato Pdf o Word
- Recapiti: telefono ed e-mail
- Liberatoria per pubblicazione del testo e consenso al trattamento dei dati personali

Tutti i lavori pervenuti saranno pubblicati su RASSEGNA DI MEDICINA FELINA, rivista ufficiale AIVPAFE, in forma di riassunto con eventuali modifiche editoriali. L'autore della miglior tesi verrà informato via e-mail a fine giugno 2018 e potrà esporre il proprio lavoro (15 minuti) al Congresso Nazionale AIVPAFE a Mestre il 29-30 settembre 2018. Inoltre beneficerà dell'iscrizione gratuita al Congresso e ad AIVPAFE per l'anno 2019.

Per informazioni
0521 290191
int. 16

PURINA Your Pet, Our Passion.

associazione italiana veterinari patologia felina
aivpafe

SCHEDA ISCRIZIONE - RINNOVO

da spedire a: MV Congressi SpA - Via Marchesi 26D - 43126 Parma fax 0521-29.13.14 aivpafe@mvcongressi.it

Cognome / Nome _____

Indirizzo Via _____ n° _____

CAP _____ Città _____ Prov. _____

Codice Fiscale *(obbligatorio)* _____ Partita Iva _____

Nato a _____ il _____

email (*stampatello*) _____

Tel. _____ Cell. _____ Fax _____

dichiara di essere iscritto all'Ordine dei Medici Veterinari della Provincia _____ Tessera n° _____

o **NUOVO SOCIO Anno** _____ o **RINNOVO Anno/ Anni** _____

☐ **Iscrizione AIVPA + AIVPAFE** **€ 135,00**

Invio la quota associativa **AIVPA + AIVPAFE** mediante *Bonifico bancario* intestato a **AIVPA**
Unicredit P.le S.Croce Parma **IT 59 I 02008 12710 000002624743** Codice Swift/Bic **UNCRITM1MP7**

Iscrizione AIVPAFE

☐ **€ 80,00** **Socio AIVPAFE** *(non socio AIVPA)*

☐ **€ 40,00** **Neolaureato** *(ultimi 3 anni)* **-** allegare copia certificato

Invio la quota associativa **AIVPAFE** mediante:

☐ ***Assegno ordinario o circolare*** intestato ad **AIVPAFE** e spedito a: MV Congressi Spa - Via Marchesi **26D** - 43126 Parma

☐ ***Vaglia postale*** **intestato ad AIVPAFE** e spedito a MV Congressi SpA - Via Marchesi 26D - 43126 Parma

☐ ***Bonifico bancario*** **intestato a AIVPAFE** presso Unicredit P.le S. Croce Parma

IT 19 S 02008 12710 000002627638 Codice Swift/Bic **UNCRITM1MP7**

☐ ***Carta di Credito*** o VISA ☐ Carta Si ☐ Mastercard **(non sono accettate altre Carte, compresa Visa ELECTRON)**

☐☐☐☐ ☐☐☐☐ ☐☐☐☐ ☐☐☐☐ Scad. _____ / _____

CVV/CVC code ☐☐☐☐ (indicare le cifre poste sul retro della carta)

Autorizzo al prelievo **Data** _____ **Firma** _____

Le suddette quote danno diritto a:

- ricevere lo Statuto dell'Associazione ed i programmi delle manifestazioni promosse da AIVPAFE
- partecipare a condizioni agevolate ai Convegni ed ai Corsi promossi da AIVPAFE e da AIVPA
- ricevere gratuitamente: Rassegna di Medicina Felina AIVPAFE e Bollettino AIVPA

Ai sensi dell'art.13 del D.lgs n. 196/03 si informa che AIVPAFE effettua il trattamento dei dati personali dei propri associati unitamente ad altro titolare del trattamento, l'associazione A.I.V.P.A., a cui è legata da vincolo di affiliazione e che esegue le attività inerenti alla gestione amministrativa e contabile e al rapporto con i soci di AIVPAFE. I dati personali dell'interessato sono trattati per le seguenti finalità: **a)** adempimento di procedure gestionali/amministrative e contabili connesse all'iscrizione ad AIVPAFE e/o ad A.I.V.P.A., e/o all'iscrizione ad un congresso**; b)** invio di informazioni relative ad iniziative congressuali e/o ad eventi connessi con lo scopo delle associazioni AIVPAFE e/o A.I.V.P.A.; **c)** invio di prodotti editoriali pubblicati dalla associazione a cui si è associati. I dati dell'interessato potranno essere conosciuti dagli incaricati di AIVPAFE e A.I.V.P.A. In ogni caso i dati personali dell'interessato saranno trattati dalla società MV Congressi spa, che opera come segreteria delegata, nominata responsabile del trattamento, a cui sono affidate tutte le operazione amministrative/contabili, come, ad esempio ma non a limitazione, la gestione dell'elenco degli iscritti, gli incassi delle quote di iscrizione e l'invio di comunicazioni ai soci.
I dati identificativi dell'interessato potranno essere comunicati a istituti bancari, a soggetti ai quali la comunicazione risulti necessaria per legge, a case editrici per la spedizione di riviste, a professionisti di fiducia quali avvocati e commercialisti, a società scientifiche italiane ed estere, a segreterie organizzative italiane ed estere per l'organizzazione di corsi e convegni di settore. Il conferimento dei dati è facoltativo, ma la loro mancata indicazione comporta l'impossibilità di adempiere alle prestazioni richieste. Le ricordiamo infine che Le sono riconosciuti i diritti di cui all'art. 7 del D.lgs. 196/2003 in particolare, il diritto di accedere ai Suoi dati personali, di chiederne la rettifica, l'aggiornamento e la cancellazione, rivolgendo le richieste al Responsabile del trattamento inerente il servizio di segreteria delegata, MV Congressi SpA, con sede in Parma, Via Marchesi 26D.

Consenso al trattamento di dati personali ☐ Sì ☐ No
Consenso per l'invio di materiale informativo relativo a congressi mediante strumenti automatizzati ☐ Sì ☐ No

Data..... Firma .....

LINEE GUIDA PER GLI AUTORI

LA RASSEGNA DI MEDICINA FELINA pubblica articoli su tutti gli aspetti della medicina felina in lingua italiana ed inglese. La rivista è pubblicata trimestralmente. I destinatari sono principalmente veterinari professionisti e ricercatori. I manoscritti inviati per la pubblicazione sono soggetti a peer review. Gli autori sono invitati a leggere attentamente le seguenti istruzioni durante la preparazione dei manoscritti. La mancata conformità a tali linee guida determina la restituzione del manoscritto.

MANOSCRITTI
RASSEGNA DI MEDICINA FELINA accetta di preferenza lavori originali, review e case report.
Il lavoro originale o il caso clinico devono essere conformi alle normativa italiana relativa al benessere degli animali. Nei casi in cui sono riportati studi sperimentali l'autore (o gli autori) deve includere una dichiarazione all'interno del testo attestante l'eventuale approvazione da parte della Commissione Etica. Gli studi che inducono dolore, angoscia, sofferenza o danni durevoli agli animali, non saranno presi in considerazione.
Tutti i manoscritti dovranno essere inviati al direttore scientifico Prof. Fausto Quintavalla, via del Taglio 10-43126 Parma (Italia) via e-mail: fausto.quintavalla@unipr.it.

FORMATO E STRUTTURA DEL MANOSCRITTO
I lavori devono avere un titolo completo che non oltrepassi le 15 parole e riportare un sottotitolo in corsivo in lingua italiana del titolo in inglese o viceversa se il titolo è in lingua italiana, i nomi e le qualifiche di tutti gli autori, e indirizzo postale completo comprensivo della e-mail dell'autore corrispondente.

Lavori originali
Ogni lavoro deve comprendere le seguenti sezioni: Sommario - massimo di 250 parole. Parole chiave - massimo di cinque, per l'impiego di metadati per la ricerca on-line. Introduzione - breve descrizione del soggetto, la dichiarazione di obiettivi e motivazioni. Materiali e Metodi - chiara descrizione dei metodi sperimentali e statistici e delle procedure (in modo sufficientemente dettagliato da consentire ad altri di riprodurre l'opera). Risultati - ha dichiarato in modo conciso, e in sequenza logica, con tabelle o figure a seconda dei casi. Discussione - con particolare attenzione sulle implicazioni nuove e importanti dei risultati e come queste si riferiscono ad altri studi. Bibliografia - i riferimenti bibliografici devono essere elencati in ordine alfabetico del nome del primo autore.

Articoli di Rassegna (review)
Le review su argomenti di rilevante importanza sono generalmente commissionati dalla RASSEGNA. Essi dovrebbero fornire un aggiornamento sui recenti progressi in un determinato settore della medicina felina e la lunghezza non dovrebbe in generale superare le 5000 parole. Gli Autori che desiderano inviare delle review devono contattare il direttore scientifico.

Case Report
I casi clinici, singoli o inerenti piccoli numeri di animali, saranno presi in considerazione per la pubblicazione sulla RASSEGNA DI MEDICINA FELINA se il caso (o i casi) è particolarmente inconsueto oppure apporta un contributo a quanto finora noto nella bibliografia esistente. Un case report non dovrebbe superare le 1500 parole e deve comprendere:

Riassunto - massimo 150 parole;
Parole chiave - per l'impiego di metadati per la ricerca on-line.
Introduzione - breve descrizione del soggetto
Descrizione del caso - contenenti i dettagli clinici.
Discussione - descrivere l'importanza del caso clinico enfatizzando il suo contributo.
Bibliografia – i riferimenti bibliografici devono essere riportati in ordine alfabetico.

STILE DEL MANOSCRITTO
Saranno accettati solo i file elettronici conformi alle linee guida della rivista. Formati preferiti per il testo e le tabelle sono Microsoft Word (DOCX / DOC) file. Nel caso in cui vengono utilizzate delle abbreviazioni, queste devono essere inserite per intero alla prima occasione.
Tutti i manoscritti devono essere elaborati con interlinea doppia.
Tutti i manoscritti devono presentare la numerazione della riga (linea) per il peer reviewing.
Le unità di misura devono corrispondere al sistema metrico e le temperature dovrebbero essere espresse in °C.
I farmaci vanno indicati con la denominazione internazionale seguita dal nome commerciale e del produttore tra parentesi, ad esempio: enrofloxacina (Baytril, Bayer).
La terminologia anatomica deve essere conforme alla nomenclatura pubblicata su Nomina Anatomica Veterinaria (1983) 3rd edn. Eds R. E. Habel, J. Frewein and W. O. Sack. World Association of Veterinary Anatomists, Ithaca, New York.

Tabelle e figure
Sono ben accettate le tabelle e le figure, quest'ultime possibilmente chiare e nitide a colori. Ogni tabelle e figura dovrà essere corredata da una didascalia esaustiva per una corretta interpretazione di quanto riprodotto.

Immagini
La definizione minima richiesta è di 300dpi. Le immagini dovrebbero essere ridimensionate per la spedizione tramite posta elettronica. Anche le immagini devono essere corredate da una breve didascalia.

Bibliografia
Quando i riferimenti sono citati nel testo, il nome dell'autore e l'anno dovrebbe essere tra parentesi, ad esempio: (Smith 1980). Se il nome dell'autore è parte integrante della frase, la data è posta tra parentesi, ad esempio: come riportato da Smith (1980). Qualora si citano due autori si deve riportare il nome di entrambi seguito dall'anno e se sono più di due dovrebbe essere usato il primo nome seguito da et al: per esempio (Smith et al 1980). Dove sono riportati più riferimenti bibliografici, vanno messi in ordine cronologico.
Alla fine del documento i riferimenti bibliografici riportati nel testo devono essere elencati in ordine alfabetico del nome del primo autore e impostati come de seguito:
Maddox E.T., Graham C.W., Reynolds W.A. (1973): Ampicillin treatment of tree cases of streptococcal auricular dermatitis in cats. Veterinary Medicine/Small Animal Clinician 45,1018-1019

I riferimenti dei libri devono essere elencati come segue:
Quintavalla F., Signorini G.C. (1992): *Il medicinale veterinario: terapia e legislazione.* Edizioni SBM – Bologna, pp 125-132; oppure Bateman S.W. Chew D.J. (2006): Fluid therapy for dogs and cats. In: Saunders Manual of Small Animal Practice. 3th edn. Eds S. J. Birchard and R.G. Sherding. Sauders Elsevier, Philadelphia. pp 1252-1259
Abstract e atti di convegni dovrebbero essere così riportati: Hill J. R. (1993) Client Education. Proceedings of the XVIII World Congress of the World Small Animal Association (WSAVA). October 6-9, Berlin, Germany, pp 84

I siti dovrebbero essere elencati come segue:
Nome ed iniziali dell'autore l'anno, indirizzo del sito web e la data in cui è stato effettuato l'accesso. Ad esempio:
Animal and Plant Health Inspection Service (2008) http://www.aphis.usda.gov/lpa/issues/bse/bse.html [accessed 24 July 2009]

PEER REVIEW
I manoscritti una volte consegnati al direttore scientifico saranno sottoposti a peer review da parte di almeno due revisori esperti. Quelli approvati dai revisori vengono accettati per la pubblicazione. Gli autori hanno tempo fino a 1 mese per la sistemazione del lavoro dopo una prima valutazione scientifica ed editoriale dei manoscritti presentati.

Ulteriori informazioni
Tutta la corrispondenza, domande o richieste di informazioni sul processo di invio e revisione dei manoscritti devono essere inviati al Direttore Scientifico: fausto.quintavalla@unipr.it oppure telefonando al numero +39.0521.032688.

AUTHOR GUIDELINES

The RASSEGNA DI MEDICINA FELINA *publishes articles on all aspects of feline medicine in italian and english language. The journal is published quarterly. The target audience is primarily practitioners and researchers veterinarians. Manuscripts submitted for publication are subject to peer review. Authors are advised to review the following instructions carefully when preparing manuscripts. Failure to conform to these guidelines may result in the manuscript being returned.*

MANUSCRIPTS
RASSEGNA DI MEDICINA FELINA *accept of preference original papers, review articles and case reports.*
The work described in any paper or case report should conform to Italian standards pertaining to animal welfare. Where experimental studies have been performed, the author(s) must include a statement within the text confirming that the appropriate licence or ethical approval was obtained. Manuscripts and authors that fail to meet the aforementioned requirements and studies that involve unnecessary pain, distress, suffering, or lasting harm to animals will not be considered for review. The Editor retains the right to reject manuscripts on the basis of animal ethical or welfare concerns.

SUBMISSION REQUIREMENTS
All manuscripts should be submitted contact the scientific director Prof. Fausto Quintavalla, via del Taglio 10 - 43126 Parma (Italy) by e-mail (fausto.quintavalla@unipr.it) or by telephone +39.0521.032688. All articles submitted to the RASSEGNA *may be pre-reviewed by the editorial board to ensure they conform to the above guidelines. Manuscripts that fail to meet the above requirements will not be sent for review and you will be asked to resubmit in an appropriate format.*

FORMAT AND STRUCTURE OF MANUSCRIPTS
Manuscripts should be headed with the full title of up to 15 words, which should describe accurately the subject matter, subtitle in cursive in Italian language of the title in English, names and qualifications of all authors, affiliations and full mailing address including e-mail addresses.

Original Papers
Each paper should comprise the following sections:
Summary *- maximum of 250 words.*
Keywords *- maximum of five, for use as metadata for online searching.*
Introduction *- brief overview of the subject, statement of objectives and rationale.*
Materials and Methods *- clear description of experimental and statistical methods and procedures (in sufficient detail to allow others to reproduce the work).*
Results *- stated concisely, and in logical sequence, with tables or figures as appropriate.* Discussion *- with emphasis on new and important implications of the results and how these relate to other studies.* Reference *– the references should be listed in alphabetical order of the first author's name.*

Review Articles
Review articles on relevant topics are generally invited for publication. They should provide an update on recent advances in a particular field and the length should not generally exceed 5000 words. Authors wishing to submit review articles should contact the scientific director with an outline of the proposed paper prior to submission, to allow consideration by the RASSEGNA.

Case Reports
Reports of single or small numbers of cases will be considered for publication in RASSEGNA DI MEDICINA FELINA *if the case(s) are particularly unusual or the report contributes materially to the literature. A case report should not exceed 1500 words and must comprise:*

Summary (maximum 150 words);
Keywords - for use as metadata for online searching.
Introduction - brief overview of the subjectCase Histories - containing clinical detail.
Discussion - describing the importance of the report and its novel findings.
Reference – the references should be listed in alphabetical order of the first author's name.

STYLE OF MANUSCRIPTS
Only electronic files conforming to the journal's guidelines will be accepted. Preferred formats for the text and tablets of your manuscripts are Microsoft Word (DOCX/DOC) files.. Where abbreviations are used, the word or phrase must be given in full on the first occasion. All manuscripts must be double-spaced for the purpose of peer reviewing.
All manuscripts must be line numbered throughout for the purpose of peer reviewing.
All units of measurement should be given in the metric system or in SI units. Temperatures should be in °C.
Drugs should be referred to by Recommended International Non-Proprietary Name, followed by proprietary name and manufacturer in brackets when first mentioned, eg, enrofloxacine (Baytril; Bayer). Anatomical terminology should conform to the nomenclature published in the Nomina Anatomica Veterinaria (1983) 3rd edn. Eds R. E. Habel, J. Frewein and W. O. Sack. World Association of Veterinary Anatomists, Ithaca, New York.

Tables and Figures
The minimum number of tables and figures necessary to clarify the text should be included and should contain only essential data. Photographs should be clear and sharp, and in colour where possible. Images The minimum quality required is 300dpi. When submitting your images for review, please resize them to a maximum of 2000 x 200 pixels (the minimum size required is 1000 x 1000 pixels). If you do not comply with these guidelines, your manuscript will be returned to you to amend.

References
When references are cited in the text, the name of the author and the year should be in brackets, e.g., (Smith 1980). If the author's name is an integral part of the sentence, the date only is placed in brackets, e.g., as reported by Smith (1980). For more than two authors, (Smith et al *1980) should be used. Where several references are quoted together, they should be placed in chronological order. At the end of the paper the references should be listed in alphabetical order of the first author's name and set out as follows:*

Maddox E.T., Graham C.W., Reynolds W.A. (1973): Ampicillin treatment of tree cases of streptococcal auricular dermatitis in swine. Veterinary Medicine/Small Animal Clinician *45,1018-1019*

References to books should be listed as follows:
Quintavalla F., Signorini G.C. (1992): Il medicinale veterinario: terapia e legislazione. *Edizioni SBM – Bologna, pp 125-132;* ***or*** *Bateman S.W. Chew D.J. (2006): Fluid therapy for dogs and cats. In: Saunders Manual of Small Animal Practice. 3th edn. Eds S. J. Birchard and R.G. Sherding. Sauders Elsevier, Philadelphia. pp 1252-1259*

Conference proceeding abstracts should be listed as follows: Hill J. R. (1993) Client Education. Proceedings of the XVIII World Congress of the World Small Animal Association (WSAVA). October 6-9, Berlin, Germany, pp 84

Websites should be listed as follows:
Author's names and initials (or organisation name), year, website address and the date on which it was accessed. For example:
Animal and Plant Health Inspection Service (2008) http://www.aphis.usda.gov/lpa/issues/bse/bse.html [accessed 24 July 2009]

PEER REVIEW PROCESS
Manuscripts that enter the peer review process will be examined by at least two expert reviewers. Those approved by the reviewers are accepted for publication subject to the authors addressing all editorial and production concerns. Authors should allow up to two months for initial scientific and editorial assessment of submitted manuscripts, but manuscript progress can be tracked online.

Further information
Any correspondence, queries or additional requests for information on the Manuscript Submission process should be sent to the scientific director: fausto.quintavalla@unipr.it

ROYAL CANIN®

INCREDIBILE IN OGNI DETTAGLIO

L'APPROCCIO NUTRIZIONALE COMPLETO PER LA DIAGNOSI DI REAZIONE AVVERSA AL CIBO E DI DERMATITE ATOPICA IN CANI E GATTI

Più basso è il potenziale allergenico dell'alimento prescritto, maggiormente affidabile sarà la diagnosi.[1]
Royal Canin® Anallergenic è ideale nella dieta ad eliminazione e nei casi difficili da trattare.[2,3]

NOVITÀ

Seguici su

royalcanin.it

© ROYAL CANIN® SAS 2017. All rights reserved.

Bibliografia: 1. Jackson HA. Food allergy in dogs – clinical signs and diagnosis. EJCAP. 2009;19(3):230-33 **2.** Pre-clinical trials on Anallergenic Canine (2011) and Anallergenic Feline (2016), Europe (Royal Canin, data on file). **3.** Mougeot I, et al. Clinical efficacy of a highly hydrolyzed poultry feather protein-based diet for canine AFR diagnosis and dietary management: a 12 case pilot study. Waltham International Nutritional Science Symposium, 1-4 Oct 2013, Portland, Oregon. P70.