ISSN 2281-4450

LA RASSEGNA DI MEDICINA FELINA

ASSOCIAZIONE ITALIANA VETERINARI PATOLOGIA FELINA

IN QUESTO NUMERO

LA MIA TESI

Innovazioni della diagnostica per immagini in oftalmologia felina

Infezioni da Troglostrongylus brevior nei gatti domestici

LETTO PER VOI

Crisi convulsive ed epilessia nel gatto

FELINOFILIA

Il CORNISH REX

Grafostil EDITRICE

aivpafe

associazione italiana veterinari patologia felina

Affiliata **AIVPA**
Associazione Italiana Veterinari Piccoli Animali

Affiliata **ISFM**
International Society of Feline Medicine

n. 03/2015

Natural TRAINER®

Carne fresca di pollo e tacchino, **ingredienti funzionali** e **Trainer® Safe Transition** per seguire l'istinto di un **vero carnivoro!**

Trainer® Safe Transition: cambiare gusto in libertà e in completa sicurezza, senza passaggio graduale!

www.novafoods.it

facebook.com/novafoods

Trainer® Natural asseconda le sue esigenze con 9 referenze in **crocchetta**, 4 **mousse** in coppetta, 5 **bocconcini in morbido patè** in lattina e 7 **bocconcini in salsa** in busta.

aivpafe

LA RASSEGNA DI MEDICINA FELINA

ISSN 2281-4450

Direttore Responsabile
Raffaella Bestonso

Direttore Scientifico
Fausto Quintavalla

Progetto Grafico
Impaginazione e stampa
Grafostil snc

Pubblicità
0737.85739 - grafostil@grafostil.it

AIVPAFE
Associazione Italiana Veterinari Patologia Felina

Comitato scientifico

Dott.ssa Simona Cannas
Facoltà di Medicina Veterinaria di Milano

Prof. Paolo Ciaramella
Facoltà di Medicina Veterinaria di Napoli

Prof. Francesco Cirone
Facoltà di Medicina Veterinaria di Bari

Prof.ssa Laura Cortese
Facoltà di Medicina Veterinaria di Napoli

Prof.ssa Nelida Virginia Gòmez
Facoltà di Med. Veterinaria di Buenos Aires

Prof.ssa Grazia Guidi
Facoltà di Medicina Veterinaria di Pisa

Prof. Lorenzo Masetti
Facoltà di Med. Veterinaria di Bologna

Prof.ssa Maria Grazia Pennisi
Facoltà di Med. Veterinaria di Messina

Prof. Francesco Porciello
Facoltà di Medicina Veterinaria di Perugia

Prof.ssa Daniela Proverbio
Facoltà di Medicina Veterinaria di Milano

Prof.ssa Patrizia Robino
Facoltà di Medicina Veterinaria di Torino

Prof. Stefano Romagnoli
Facoltà di Medicina Veterinaria di Padova

Prof. Giacomo Rossi
Facoltà di Med. Veterinaria di Camerino

Prof. Giuliano Zaghini
Facoltà di Med. Veterinaria di Bologna

Tutti i diritti di proprietà letteraria e scientifica sono riservati. Manoscritti, fotografie ed elaborati originali, anche se non pubblicati, non saranno restituiti

SOMMARIO

EDITORIALE
Cari colleghi - *Natalia Sanna* — *Pag. 04*

La mia Tesi

Innovazioni della diagnostica per immagini in oftalmologia felina
Giulia Stroppa, Adolfo Maria Tambella, Maria Paola Cassarani — *Pag. 06*

Infezioni da *Troglostrongylus brevior* nei gatti domestici
Angelo Corsaro — *Pag. 09*

Rinotracheite virale felina e medicina fisiologica di regolazione: risultati preliminari
Roberta Simonetti, Filomena Fiorito, Antonietta Cantiello, Giovanna Elvira Granato, Luigi Navas, Carmine Diffidenti, Luisa De Martino, Veeramani Maharajan, Fabio Olivieri, Ugo Pagnini, Giuseppe Iovane.
Pag. 17

Ruolo dell'esame ecografico nella gestione del gatto con dispnea
Patrick Sinatra — *Pag. 25*

Felinofilia

Le razze dei gatti: Il CORNISH REX
Laura Maria Settimo — *Pag. 35*

Letto per voi

Crisi convulsive ed epilessia nel gatto
a cura di Fabio Biaggi — *Pag. 40*

NORME PER GLI AUTORI — *Pag. 46*

editoriale

Cari colleghi,
come ogni anno, da qualche anno, questo numero della Rassegna dà spazio alla tesi vincitrice del premio AIVPAFE/IAMS, che quest'anno è quella della dott. ssa Giulia Stroppa dal titolo: "Innovazioni della diagnostica per immagini in oftalmologia felina". Nell'attesa di incontrare la vincitrice a Mestre al Congresso Nazionale il 27 settembre, dove avrà luogo la premiazione e dove potrà esporre in breve il suo lavoro, il Consiglio direttivo AIVPAFE si complimenta con la vincitrice e le augura un futuro ricco di soddisfazioni professionali e non.
"Futuro".....ma questi giovani laureati e non riescono a credere o, meglio, a vedere un futuro?
Da anni si parla di "momento difficile", anzi "molto difficile" o meglio "difficile come non era da decenni" per l'economia del paese e difficile potrà essere l'inserimento di quei giovani colleghi freschi laureati. Alcuni di loro hanno le idee chiare, altri un po' meno ma quello che spinge loro, come ha spinto noi dai capelli grigi, è la "passione, l'amore per gli animali".
A tutti sarà capitata un/a cliente in ambulatorio con il figlio/a piccolo che ci dice : "Sa dottoressa mio figlio/a da grande vuole fare il veterinario" ed io a dirgli che fare il veterinario non è solo amare gli animali ma venire a contatto con la sofferenza ed a volte l'impotenza ed ecco che molti di loro cambiano pensiero, per fortuna.
Mi dispiace constatare come un tempo ancora si poteva essere indirizzati da una passione ma ora la passione non paga.....
Cosa possiamo dire a quei numerosi colleghi sottopagati che fanno turni in clinica? ed a quei giovani che devono andare all'estero per avere un giusto inserimento nel mondo del lavoro ed una giusta retribuzione economica ?
Speriamo che le cose cambino ..... anche Papa Francesco in uno dei suoi primi discorsi rivolto ai giovani: " NON LASCIATEVI RUBARE LA SPERANZA"!
C'è un detto che dice : "Chi di speranza vive disperato muore" e visto che nessuno, ritengo, vuole morire disperato, auspico che chi ha l'obbligo istituzionale di tutelare la nostra professione si impegni a mettere in atto una giusta politica d'informazione, di valorizzazione e di controllo, se non altro per rispetto di chi ha fatto sacrifici per laurearsi e che lavora onestamente in questa professione, in maniera professionalmente corretta, ma che purtroppo, spesso, percepisce un salario al disotto di quello di una colf.

Il Presidente AIVPAFE
Dott.ssa Natalia Sanna

Presidente
Dott.ssa Natalia Sanna
Tel./fax 081.7645695
n.sanna@aivpafe.it

Vice Presidente
Prof. Fausto Quintavalla
Tel. 0521-032688 fax 0521-032.692
fausto.quintavalla@unipr.it

Segretario
Dott. Flavio Bonvicini
Tel./fax 0377.431619
f.bonvicini@aivpafe.it

Tesoriere
Dott.ssa Margherita Calcara
Tel./fax 0445.300222
m.calcara@aivpafe.it

Consiglieri
Dr.ssa Teodora Comerio
tel. 02 93548665 t.comerio@aivpafe.it

Dott.ssa Cristina Squaranti
Tel. 045.7501800 - Fax 045.7500786
c.squaranta@aivpafe.it

Dott. Angelo Troi
Tel./fax 0421.312244
a.troi@aivpafe.it

Pubblicazione trimestrale
Iscrizione n. 2/2013
Tribunale di Camerino (Mc)

Il Comitato di Redazione della Rassegna di Medicina Felina ed AIVPAFE non si assumono responsabilità per errori ed omissioni, né per opinioni espresse dagli autori dei testi, sui quali ricade ogni responsabilità di quanto affermato

SEGRETERIA DELEGATA
MV Congressi SpA
Via Marchesi 26
43126 PARMA
Tel. 0521 290191
Fax 0521 291314
aivpafe@mvcongressi.it
www.aivpafe.it

herp

Lisina e Lattoferrina

Mangime complementare per gatti

Teknofarma propone un mangime complementare di nuova concezione formulato per integrare con Lisina e Lattoferrina la dieta dei gatti portatori di Feline Herpes virus tipo I e/o Feline Calici virus

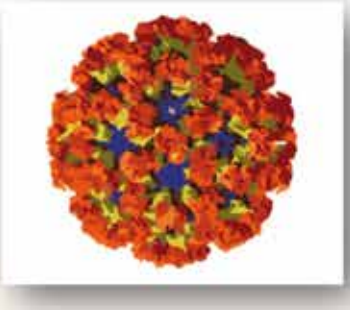

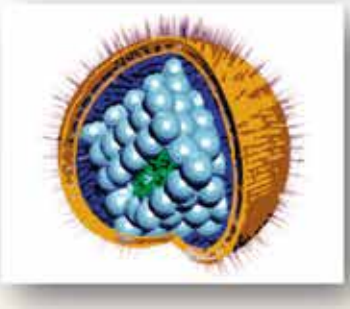

Apporti:
Lisina cloridrato 250 mg/ml
(pari a Lisina base 200 mg)
Lattoferrina 60 mg/ml

Confezioni:
Flacone 50 ml con contagocce
Flacone 120 ml con siringa dosatrice

Teknofarma S.p.A. Torino

TORINO - TEL 011/2731702 - 011/2731935 - FAX 011/2740049
www.teknofarma.com - teknofarma@teknofarma.com

Innovazioni della diagnostica per immagini in oftalmologia felina

Giulia Stroppa[1], Adolfo Maria Tambella[2], Maria Paola Cassarani[3-4]

[1] DVM Scuola di Bioscienze e Medicina Veterinaria Università di Camerino.
[2] DVM Ricercatore universitario, Scuola di Bioscienze e Medicina Veterinaria Università di Camerino.
[3] DVM Centro veterinario Argo-Ancona; CES ENVT Oftalmologia veterinaria.
[4] PhD Student Scuola di Bioscienze e Medicina Veterinaria Camerino.

SUMMARY

Advancement of diagnostic imaging in feline ophtalmology

Ultrasound biomicroscopy (UBM) is a ultrasound diagnostic method recently introduced in veterinary ophthalmology. The UBM, because of high frequency (48-50Mhz) transducer, allows a detailed view of the structures of anterior Chambre and especially the irido-corneal angle. In this thesis, UBM assessment was performer in anterior chambre of feline healthy eyes. The main purpose of the study was to identify the normal parameters as a potential comparison for diagnosis of disease.The pathology that have the greatest indication for the execution of UBM is the primary open angle glaucoma (POAG).

KEY WORDS Ultrasound biomicroscopy, irido-corneal angle, glaucoma, eye, cat

INTRODUZIONE

L'UBM o ultrasound biomicroscopy è una metodica di diagnostica per immagini ecografica che si ottiene utilizzando alte frequenze degli utrasuoni, da 40 fino a 100Mhz, in questo modo si ricavano immagini delle strutture presenti all'interno dell'occhio fino a 4-5 mm di profondità con un'altissima risoluzione, [Munro e Ramsey 2002] tanto che queste immagini sono state paragonate a preparati istologici.[Pavlin et al. 1992]

Le immagini ottenute tramite l'utilizzo della sonda UBM possono rivestire un ruolo significativo nella diagnosi di molte patologie oculari che riguardano la camera anteriore, tra le quali il glaucoma.

Il glaucoma

Il glaucoma è una sindrome clinica dolorosa caratterizzata dall'aumento della pressione intraoculare (IOP). Esso rappresenta un'emergenza clinica, in quanto un protratto aumento della IOP può causare in tempi brevissimi danni irreversibili alle strutture nervose, quali retina e nervo ottico.[Turner 2009][Wilcock 2010]

Il glaucoma può essere classificato in base al tempo d'insorgenza (acuto e cronico), all'eziologia (primario, secondario ed assoluto) ed in base all'aspetto degli angoli irido-corneali (aperto e chiuso).[Stades et al. 2000]

L'angolo irido-corneale può essere dettagliatamente osservato con l'applicazione della sonda UBM. In un'immagine ecografica ottenuta con UBM possiamo riconoscere diverse strutture della camera anteriore quali la cornea, la faccia anteriore del cristallino, l'angolo irido-corneale e l'iride.

Nel glaucoma ad angolo aperto, l'angolo irido-corneale non mostra alcuna alterazione e viene definito il "vero glaucoma primario" (POAG = *primary open angle glaucoma*) e l'eziologia sembra riguardare anomalie del trabecolato, dei tubuli collettori e del plesso intrasclerale. [Stades et al. 2000]

La patogenesi di questa condizione patologica è sconosciuta e si pensa che essa sia dovuta ad alterazioni biochimiche che avvengono nella genesi della maglia trabecolata che aumentano la resistenza al deflusso dell'umor acqueo.[Miller 2008] Il glaucoma primario ad angolo aperto è stato ritrovato nei gatti di razza Siamese,[Glaze 2005][Trost et al. 2007][Jacobi e Dubielzig 2008] Europeo a pelo corto e Persiano.[Glaze 2005]

Il glaucoma ad angolo chiuso può avere una genesi primaria (PACG = *primary angle closure glaucoma*). La sua genesi non è stata ancora del tutto chiarita, ma alla base sembra esserci asso-

ciata la displasia del legamento pettinato (PLD). Si pensa che vi sia anche una predisposizione in base al sesso, infatti il PACG si manifesta di più nelle femmine che nei maschi, in rapporto di 2:1. Questa predisposizione si pensa sia attribuita ad una più piccola camera anteriore.[Miller 2008] Questa condizione è stata descritta nella razza Burmese dove si pensa che ci sia una predisposizione di razza.[Hampstone et al. 2002]
Il glaucoma ad angolo chiuso, la maggior parte delle volte, ha una genesi secondaria che può essere dovuta ad esempio:

- ad un rigonfiamento della base dell'iride (come in caso di melanoma o di iride bombata in corso di uveite)
- ad una sua dislocazione in avanti (come in caso di lussazione del cristallino). [Stades et al. 2000]

Lo scopo che ci si è preposti con questo studio è stato quello di valutare l'applicabilità dell'UBM in gatti sani, al fine di valutare parametri quali-quantitativi che possano avere un significato diagnostico in caso di patologie della camera anteriore.

MATERIALE E METODI

L'attrezzatura utilizzata (UBM plus, ACCUTOME® Phoenixville Pike Malvern, USA) si compone di un trasduttore a 45 Mhz, un software per personal computer, dei gusci sclerali ed un pedale tramite il quale si avvia o si interrompe l'acquisizione.
I gusci sclerali possono presentarsi in forma di coppette di plexiglass, che vengono poggiate direttamente sulla cornea del paziente per poi essere riempite di soluzione fisiologica. Al loro interno viene immersa l'estremità libera della sonda tramite la quale si può realizzare la scansione ecografica. L'applicazione della coppetta sclerale in medicina veterinaria risulta piuttosto difficoltosa, una soluzione molto più agevole è rappresentata dall'applicazione del cappuccetto per sonda. Esso si presenta come un esile sacchettino che può essere raccordato direttamente all'estremità libera della sonda, grazie ad una bordatura in gomma, dopo esser stato riempito di soluzione fisiologica.
Una popolazione di gatti sani è stata sottoposta a valutazione ecografica di entrambi gli occhi mediante UBM. Per essere ammessi allo studio, i gatti dovevano rispondere ai seguenti requisiti: buono stato clinico-sanitario o presenza di patologie localizzate non influenzanti l'apparato visivo; assenza di patologie oculari o IOP aumentata; nessuna terapia farmacologica in corso in grado di influenzare la IOP; analisi pre-anestesiologiche nella norma; sottoposti a narcosi per l'espletamento di altre pratiche diagnostiche o terapeutiche.
Una volta giudicati idonei per lo studio, tutti i gatti sono stati sedati con l'inoculazione per via intramuscolare di 20 µg/kg di dexmedetomidina (Dexdomitor, Orion pharma) e 2 mg/kg di tramadolo (Altadol, Formevet Spa). Inoltre, è stata instillata per ciascun occhio una goccia di ossibuprocaina cloroidrato (Novesina 0,4%, Novartis Farma Spa) per ottenere anche un'anestesia locale.
Le immagini ecografiche sono state impostate in maniera tale da presentare un guadagno di 65 dB e l'immagine è stata ingrandita due volte prima di ricavare le misurazioni.
Su ciascun occhio sono state ottenute 3 immagini ecografiche, su ciascuna delle quali sono state ricavate quattro misurazioni.
Le misurazioni hanno compreso l'individuazione e la misurazione di:

- HICA (*height irido-corneal angle*) altezza dell'angolo irido-corneale: la misurazione è stata presa dalla giunzione corneosclerale alla base dell'iride.
- DICA (*depht irido-corneal angle*) profondità dell'angolo irido-corneale: la misurazione è stata presa dal centro della linea della HICA fino alla fine del trabecolato.
- Area ICA (*area irido-corneal angle*) area dell'angolo irido-corneale, selezionata manualmente dall'operatore e misurata dal software.
- HAC (*height anterior chamber*) altezza della camera anteriore: la misurazione è stata presa dalla cornea fino alla faccia anteriore del cristallino.

Per valutare l'omogeneità dei rilievi misurati è stato eseguito il test di Cochran mirante alla valutazione della condizione di omoschedasticità.

RISULTATI

La popolazione reclutata nello studio comprendeva 8 gatti di razza europea, di cui 4 maschi e 4 femmine, di un'età compresa fra i 7 mesi e 6 anni. In tutti i gatti è stato possibile eseguire lo studio bilateralmente senza riscontrare alcun problema tecnico. La durata di esecuzione della procedura ecografica è stata in ogni caso inferiore ai 30 minuti per ciascun gatto, compresa la fase di sedazione.
Le immagini hanno mostrato un'ecogenicità normale e su queste è stato possibile riconoscere, la cornea in tutto il suo spessore, l'iride, il cristallino, l'angolo di deflusso.

Scansione econografica UBM
1: Cornea, 2: Iride, 3: Cristallino, 4: Angolo di deflusso

Il test di Cochran ha soddisfatto l'ipotesi della omoschedasticità in tutti e quattro i parametri misurati i cui i valori sono risultati omogenei con una probabilità del 99% (α=0.01).

misurazioni	C	α
HICA	0,30	0,01
DICA	0,14	0,01
Area ICA	0,28	0,01
HAC	0,24	0,01

Risultati del test di omoschedasticità di Cochran

CONCLUSIONI

L'indagine ecografica è un ottimo strumento diagnostico per le patologie oculari, essa rappresenta una metodica diagnostica rapida e non invasiva.[Munro e Ramsey 2002]
Con l'UBM, l'impiego di ultrasuoni ad alte frequenze consente di ottenere delle immagini molto dettagliate fino a 4-5 mm di profondità, in questo modo si possono visualizzare dettagli strutturali che potrebbero venir oscurati dalle normali alterazioni anatomiche o patologiche, come in caso di edema corneale.[Hussein et al. 2014]
L'UBM è una metodica di diagnostica per immagini che non richiede molto tempo d'esecuzione se l'operatore dispone di una buona esperienza di ecografia oculare e di UBM.
L'UBM trova un larghissimo impiego in medicina umana dove sono descritti in letteratura molti studi. In medicina veterinaria, fino ad ora, ha trovato poco impiego, anche per via dell'oneroso costo dell'attrezzatura. In letteratura, l'utilizzo dell'UBM è stato descritto in diverse specie fra cui cavallo e cane. Nella specie felina gli studi sono ancora molto limitati.
Sebbene la casistica non sia stata quantitativamente elevata, la popolazione posta allo studio è risultata omogenea nelle misurazioni effettuate.
Questo studio preliminare può fornire una buona base di partenza per definire degli effettivi parametri di riferimento.

RIFERIMENTI BIBLIOGRAFICI

Glaze M.M. (2005): Congenital and hereditary ocular abnormalities in cats. Clinical techniques in small animal practice WBS 20, 74-82.

Hampston E.C.G., Smith R., Bernays M.E. (2002): Primary glaucoma in Burmese cats. Australian Veterinary Journal 80, 672-680.

Hussein T., Shalaby S.M., Elbakary M.A., Elseht R.E., Gad R.E .(2014): Ultrasound biomicroscopy as diagnostic tool in infants with primary congenital glaucoma. Clinical Ophtalmology 8,1725-1730.

Jacobi S., Dubielzig R.R. (2008): Feline primary open angle glaucoma. Veterinary ophtalmology 11, 162-165.

Miller P.E. (2008): Capitolo 12 The glaucomas. In: Slatter's foundamentals of veterinary ophthalmology. 4° edizione, D. Maggs, P. Miller, R. Ofri. Saunder Elsevier. pp 229-257.

Munro E., RamseyD.T. (2002): cap. 1b Ocular immaging. In: BSAVA Manual of small animal ophthalmology. 2° edizione. S. Petersen-jones, S.Crispin. British Small Animal Veterinary Association (BSAVA). pp 13-22.

Pavlin C.J., Harasiewicz K., Sherar M.D., Forester F.S. (1992): Ultrasound biomicroscopy of anterior segment structures in normal and glaucomatous eyes. American journal of ophthalmology 113, 381-389. (abstract).

Stades F.C., Boeve M.C., Newmann W., Wymann M.(2000): Capitolo 11 Pressione intraoculare e glaucoma. In: Oftalmologia clinica veterinaria. F.C. Stades, M.C. Boevè, W.Neumann, M.Wyman. UTET. pp 120-121.

Trost K., Peiffer R.L., Nell B. (2007): Case report: Gonyodisgenesis associated with primary glaucoma in Adult European Short Haired. Veterinary ophtalmology" 10; 3-7.

Turner S.M. (2009): Capitolo 43: Glaucoma: introduzione. In :Oftalmologia dei piccoli animali.S.M. Turner. Elsevier Masson. pp 263-265.

Wilcock B.P. (2010): Capitolo 14 Occhio, Palpebra, congiuntiva ed orbita. In: Patologia veterinaria sistematica. 4° edizione, Elsevier. pp 1013-1037.

Infezioni da *Troglostrongylus brevior* nei gatti domestici

Angelo Corsaro
Medico Veterinario Libero Professionista – Università degli Studi di Messina, Dipartimento di Medicina Veterinaria – angelocorsaro85@yahoo.it

SUMMARY
***Troglostrongylus brevior* infection in domestic cats**
Troglostrongylosis in domestic cats is a neglected and not occasional parasitosis. For a long time it was considered as wild felids pathology. However, recent studies have questioned this hypothesis, while underlining an important incidence of this parasitosis in domestic cats, as well. Furthermore, these studies have raised new awareness of the scientific community towards this pathology, while veterinarians seem to pay increasing attention to aetiological distinctions in copromicroscopy.

KEY WORDS *Troglostrongylus brevior* – gatti domestici – parassitosi polmonari

INTRODUZIONE

La tesi esplora gli sviluppi più recenti della ricerca sui nematodi polmonari del gatto, evidenziandone le possibili implicazioni in ambito clinico. In particolare, essa si concentra sulle infestazioni da *Troglostrongylus brevior* nei gatti domestici, finora ritenute un'evenienza esclusiva dei felidi selvatici. La tesi, sulla base dei risultati di una ricerca condotta dal Dipartimento di Scienze Veterinarie dell'Università di Messina, dimostra come l'infestazione del genere *Troglostrongylus* rappresenti una parassitosi trascurata, piuttosto che occasionale; essa, inoltre, pone l'accento su come i lavori condotti nell'Ateneo siciliano abbiano stimolato la comunità scientifica ad una più attenta differenziazione eziologica in sede copromicroscopica.

Nematodi polmonari nel gatto

I nematodi polmonari del gatto includono un gruppo eterogeneo di parassiti responsabile di manifestazioni respiratorie. Tra essi troviamo i **metastrongilidi** – *Aelurostrongylus abstrusus*, *Oslerus rostratus* e *Troglostrongylus* spp. – e il **tricuride** – *Capillaria aerophila.*

I metastrongilidi sono parassiti a ciclo indiretto: i gatti infestati presentano, a livello del parenchima polmonare, gli adulti del parassita che, dopo l'accoppiamento, rilasciano le larve di primo stadio (L1). Queste risalgono le vie aeree fino al faringe e vengono deglutite, così raggiungono l'apparato gastroenterico. Le L1 vengono emesse con le feci e quindi rilasciate nell'ambiente. Le larve L1 infestano ospiti intermedi come le lumache e le chiocciole, all'interno delle quali la larva muta fino a L3. Le lumache possono essere ingerite dal gatto o da ospiti paratenici come i roditori. Questi ultimi svolgono solo un ruolo di vettori meccanici, cioè in essi la larva non completa il ciclo. Il ciclo, infatti, si completa nel gatto quando questo si nutre degli ospiti intermedi o di quelli paratenici, per cui è nei felidi che si passa dallo stadio L3 a L5. In particolare una larva L3, che infesta un gatto sano, migra per via emo- linfatica dallo stomaco ai polmoni nell'arco di 24 ore, dove diventa adulto dopo circa 4-5 settimane, continuando il ciclo.

Nei sottoparagrafi successivi si focalizza l'attenzione sui metastrongilidi, in particolare, approfondendo le caratteristiche morfologiche ed eziopatogenetiche di *A. abstrusus e T. brevior.*

Metastrongilidi

la specie più studiata e diagnosticata è A. abstru-

sus, conosciuta anche come il "parassita polmonare del gatto". In Italia, la prevalenza di aelurostrongilosi varia dall'1,8% al 24,4%, colpendo prevalentemente gatti randagi, i quali hanno maggiori opportunità di ingerire molluschi e/o prede. Gli altri parassiti sono reperti occasionali tipici dei gatti selvatici.

Aelurostrongylus abstrusus, allo stadio di adulto (L5), si presenta sottile e di lunghezza di 5-6mm il maschio e 9-10mm la femmina e risiede in noduli all'interno di bronchioli, dotti alveolari e alveoli. La femmina rilascia uova embrionate nel parenchima. Dalla loro schiusa emergono le larve L1, che misurano 300-390µm e hanno la caratteristica coda a forma di "S" e l'apertura buccale centrale.

Fisiopatologia e aspetti clinici nel gatto affetto da polmonite parassitaria

Gli adulti di *A. abstrusus*, la produzione di uova da parte di questi e la migrazione larvale realizzano una forte risposta infiammatoria che si estrinseca in una polmonite granulomatosa con lesioni in alveoli, bronchioli e arterie polmonari. I polmoni di gatti infestati presentano noduli sub-pleurici grigio giallastri di 1-20mm, contenenti aggregati di uova, larve e adulti. A livello istologico, bronchioli, dotti alveolari e alveoli presentano parassiti e infiltrazione cellulare. Ciò comporta una riduzione della superficie degli scambi gassosi. La *tunica muscolaris* delle arterie polmonari diventa ipertrofica e iperplastica, inducendo ipertensione polmonare.

Un gatto che alla visita clinica presenta segni clinici come: tosse, starnuto, rantoli, scolo nasale muco- purulento, dispnea, tachipnea, tachicardia, respiro addominale a bocca aperta associati a letargia, depressione, perdita di peso deve far pensare alla presenza di una parassitosi polmonare. In soggetti giovani, debilitati e immunodepressi anche il decesso dell'animale rappresenta un evento frequente. Prima, quindi, di iniziare una terapia che possa rivelarsi fallimentare è bene fare una serie di accertamenti che conducano alla diagnosi esatta.

Il *gold standard* per la ricerca delle larve L1 nelle feci è l'esame coprologico con il metodo di migrazione di Baermann. Questa tecnica, semplice e poco costosa, permette di effettuare diagnosi di parassitosi polmonare con una sensibilità del 90%, ma necessita di oltre 24 ore al fine di ottenere una migrazione delle larve. La conoscenza delle caratteristiche e le misure delle larve L1 trovate nel sedimento permettono di fare una diagnosi corretta. L'esame copromicroscopico non è in grado di portare ad una diagnosi nei casi di infestazione prepatente (entro le 5-6 settimane dal contagio). Le L1 si possono visualizzare anche attraverso il tampone o il lavaggio tracheale e il lavaggio bronco- alveolare (BAL). Queste ultime, tuttavia, sono tecniche invasive, rischiose e con poca sensibilità. Si procede successivamente con la diagnostica per immagini: la radiografia e la TAC. La diagnosi con metodiche di biologia molecolare (PCR), sono di grande aiuto nella discriminazione a livello di specie, presentando elevata sensibilità.

Nel caso in cui ci si trovi ad effettuare un esame post mortem, la misura e la localizzazione del parassita permettono di fare una prima discriminazione: *A. abstrusus* alberga il parenchima polmonare, mentre gli altri nematodi sono più frequentemente riscontrabili nelle vie aeree.

I protocolli terapeutici utilizzati in corso di infestazione da *A. abstrusus* prevedono l'uso di febendazolo o di lattoni macrociclici oppure di milbemicina ossima.

MATERIALI E METODI:

Fino al 2010 si pensava che ogni parassitosi polmonare riscontrata nel gatto domestico fosse causata da *A. abstrusus.* Con i casi clinici riportati nel presente lavoro e altri casi presenti nel bacino del mediterraneo, la comunità scientifica ha cominciato a prendere in considerazione nell'eziopatogenesi delle parassitosi polmonari anche il genere *Troglostrongylus*, fino ad allora considerato un parassita peculiare dei felidi selvatici.

La ricerca ha avuto inizio con due gatti riferiti rispettivamente presso l'Ospedale Veterinario Didattico di Messina e presso un libero professionista di Messina. Entrambi i casi presentavano una sintomatologia particolare, il primo caso clinico era un gattino ricoverato per la presenza di segni respiratori acuti, mentre il secondo caso clinico era un gattino randagio ricoverato alcuni mesi dopo il primo e con una sintomatologia sovrapponibile.

Entrambi i gattini erano di circa 2 mesi e presentavano segni respiratori come dispnea, polipnea, tosse e scolo nasale. Inoltre, il soggetto del caso 1 manifestava inappetenza e letargia 48 ore prima il ricovero, mentre il soggetto del caso 2 era disidratato e aveva condizioni generali scadenti.

Le indagini condotte sui due casi clinici hanno dato risultati inattesi. La radiografia eseguita sul caso 2 ha mostrato un diffuso incremento di radiodensità e un marcato pattern bronchiale nei lobi diaframmatici (Immagine 1).

In entrambi i soggetti *è stata* registrata una imponente leucocitosi. All'esame copromicroscopico, sono state ritrovate uova di *Toxocara cati* nel primo gattino e, alla metodica di Baermann, larve di metastrongilidi in entrambi i gattini (Tabella 1).

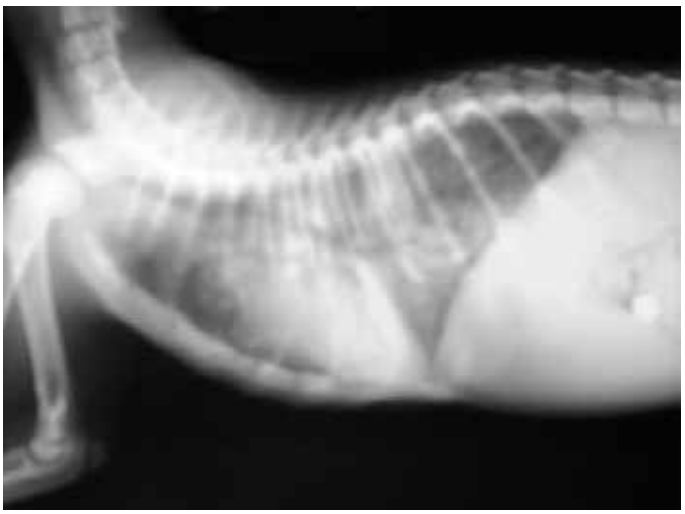

Immagine 1: radiografia nel caso 2

Immagine 2: metastrongili all'esame coprologico

Le larve L1 rinvenute all'esame copromicroscopico hanno spinto i clinici al ricovero dei soggetti con la diagnosi di aelurostrongilosi (Immagine 2). Entrambi i gatti sono quindi stati sottoposti a trattamenti antiparassitari (imidacloprid/moxidectina spot-on nel caso 1 e febendazolo *per os* nel caso 2), fluidoterapia, trattamenti antibiotici (amoxicillina e enrofloxacina) e ossigenoterapia. Tuttavia, la terapia non ha portato alcun miglioramento nello stato di salute dei gattini, che sono deceduti 24-48 ore dopo l'ospedalizzazione.
Su autorizzazione dei proprietari, è stata quindi condotta l'autopsia su entrambi gli animali. In ambedue i casi, sono stati rinvenuti grossi nematodi, dal colore biancastro, localizzati a livello delle vie aeree.

In particolare, nel caso 1 i nematodi sono stati rinvenuti a livello di bronchi e bronchioli e i polmoni si presentavano congesti e gonfi, con aree multifocali di emorragie, di diffusa epatizzazione e di broncopolmonite nei lobi del polmone di destra. La superficie di sezione era edematosa con essudato catarrale che drenava dalle piccole vie aeree; i parassiti erano presenti lungo il tratto respiratorio. Sono stati, quindi, catalogati 12 nematodi di lunghezza fino a 13 mm e identificati come *T. brevior* (Immagine 3).
Nel caso 2, sono stati rinvenuti parassiti di dimensioni maggiori a livello di trachea e bronchi principali. I polmoni si presentavano diffusamente congesti e gonfi, con una grande area di consolidazione nel lobo diaframmatico destro. I

	CASO 1 (2010)	***CASO 2 (2011)***
SEGNI RESPIRATORI:		
dispnea	✓	✓
polipnea	✓	✓
tosse	✓	✓
scolo nasale	✓	✓
INAPPETENZA	✓	
LETARGIA	✓	
DISIDRATAZIONE		✓
CONDIZIONI GENERALI SCADENTI		✓
Rx TORACE		✓
LEUCOCITOSI [6 – 11 x 10^3/ µl]	***26.3 × 10^3/µl***	***20.9 × 10^3/µl***
UOVA DI TOXOCARA CATI (copromicroscopia)	✓	
LARVE DI METASTRONGILI	✓	✓

Tabella 1: Tabella clinica riassuntiva dei casi clinici 1 e 2

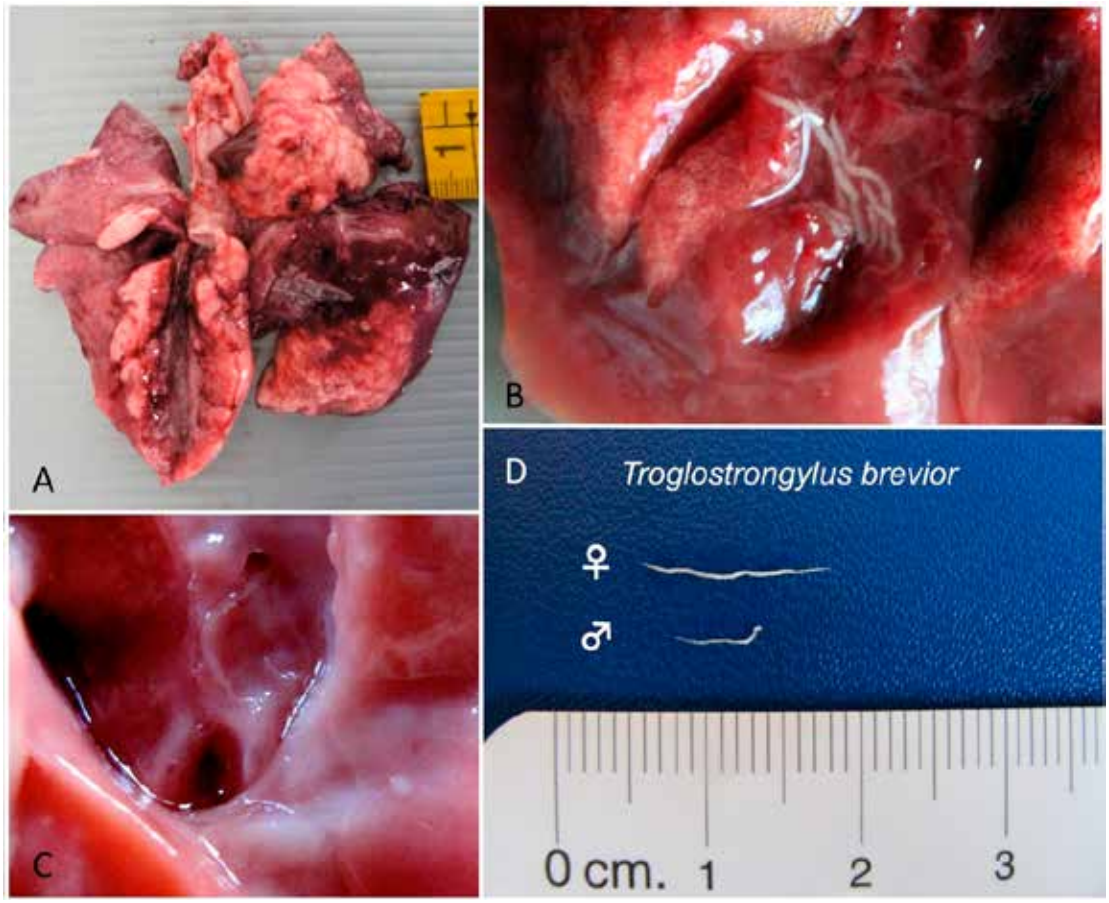

Immagine 3: Anatomia macroscopica e parassiti raccolti nel caso 1.

nematodi sono stati rinvenuti in trachea, inframmezzati a essudato catarrale. Sono stati catalogati 22 nematodi di lunghezza fino a 24 mm e identificati come *Troglostrongylus subcrenatus* (Immagine 4).
In entrambi i casi, la *causa mortis* veniva individuata nel collasso respiratorio.

RISULTATI

I parassiti raccolti nei due casi clinici sono stati identificati usando le chiavi morfologiche proposte da Gerichter (1949) per *T. brevior* e quelle di Fitzsimmons (1961) per *T. subcrenatus*.
Successivamente, i campioni sono stati sottoposti a caratterizzazione molecolare che confermava l'identificazione morfologica. Inoltre, è stato possibile valutare un'omologia del 100% tra i campioni isolati nel caso 1 e quelli individuati a Ibiza da Jefferies (2010). Quest'ultimo, nel suo studio, aveva riconosciuto solamente che la specie individuata non era *Troglostrongylus wilsoni*, di cui si aveva la caratterizzazione molecolare, denominandola pertanto *Troglotrongylus sp.*: avendo recuperato solo lo stadio larvale, non gli fu possibile infatti fare una caratterizzazione morfologica dell'adulto, necessaria per associare la sequenza genica alla specie.
Ad una valutazione morfologica comparata delle larve di primo stadio (L1), *T. brevior* e *T. subcrenatus* presentano una forte somiglianza con *Aelurostrongylus abstrusus*, che potrebbe indurre ad una diagnosi errata.
Le misure delle larve L1 possono essere di aiuto nella discriminazione a livello di specie (Tabella 2).
Oltre alle dimensioni, tuttavia, esistono anche altre caratteristiche che possono aiutare nella distinzione delle larve, come la morfologia della coda e della regione cefalica. *Troglostrongylus brevior* presenta la coda con un'appendice bottonuta e il solco ventrale è assente, mentre in *A. abstrusus* il solco ventrale è abbastanza evidente (Immagine 6).
Inoltre, *T. brevior* presenta una regione cefalica leggermente appuntita e l'apertura orale è submediana (dorsale), mentre in *Aelurostrongylus abstrusus* la testa è arrotondata e si presenta con un'apertura centrale (Immagine 7).

DISCUSSIONE

Le similitudini tra le larve di *A. abstrusus* e *T. brevior* presentate nel paragrafo precedente dimostrano come in effetti sia piuttosto probabile che si verifichi un errore diagnostico. Sulla base di tale considerazione, dunque, il gruppo di ricerca si è interrogato circa la possibilità che tali errori

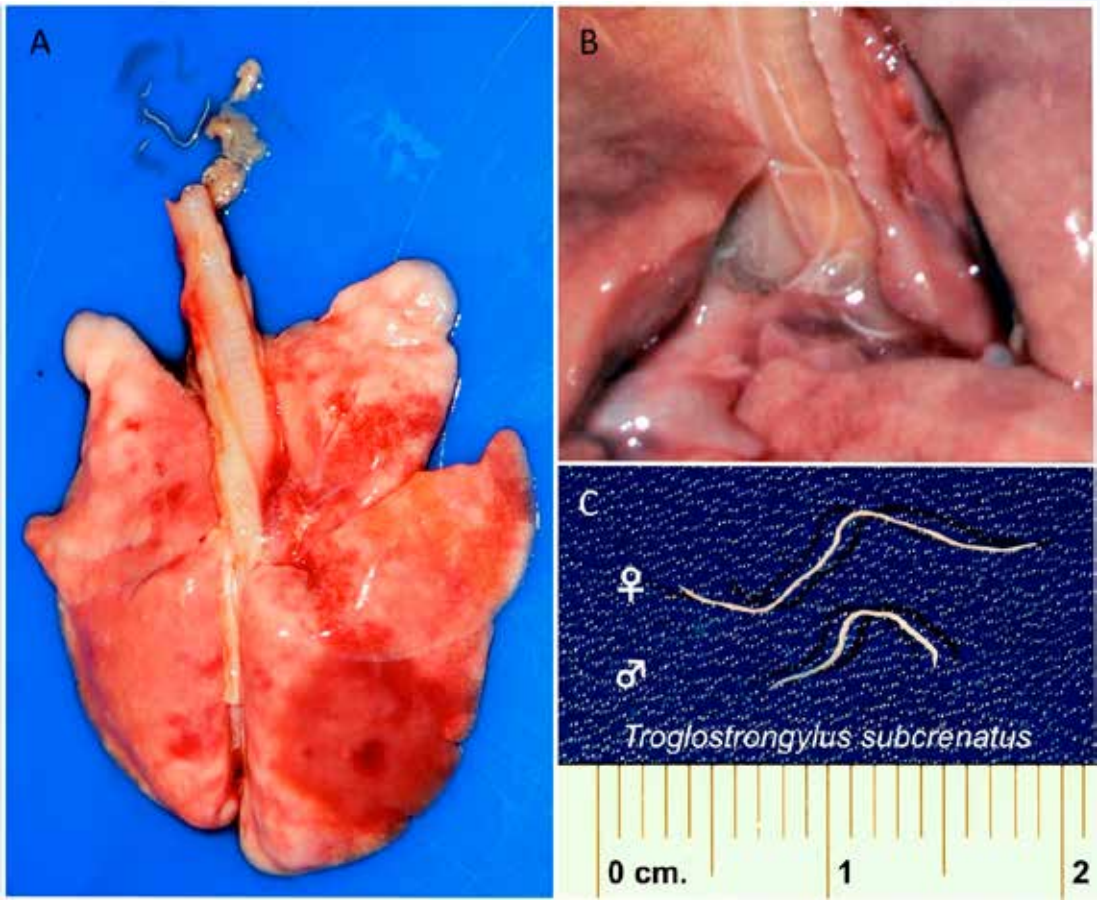

Immagine 4: Anatomia macroscopica e parassiti raccolti nel caso 2.

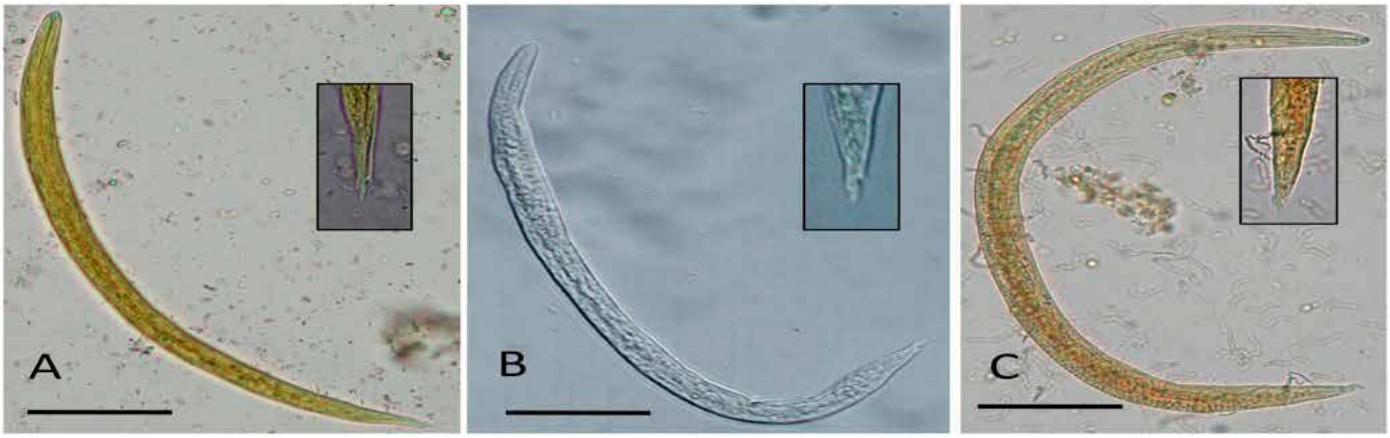

Immagine 5: Larve L1 di Troglostrongylus brevior (A), Troglostrongylus subcrenatus (B) e Aelurostrongylus abstrusus (C)

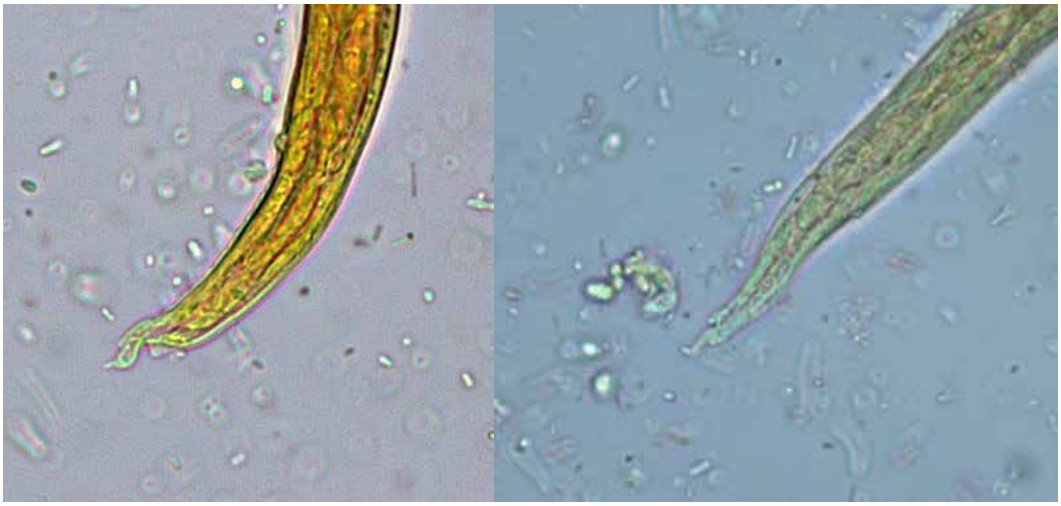

Immagine 6: Larve L 1 Aelurostrongylus abstrusus e Troglostrongylus brevior (regione caudale).

Specie (numero di soggetti)		Larva di primo stadio L1 (µm)	
		Lunghezza media	Larghezza media
C	*Aelurostrongylus abstrusus* (n=40)	399.1 (±11.3)	18.5 (±1.2)
A	*Troglostrongylus brevior* (n=40)	339.3 (±14.1)	18.6 (±1)
B	*Troglostrongylus subcrenatus* (n=40)	280.7 (±17.9)	15.5 (±1.7)

Tabella 2: Misure degli stadi larvali L1.

Immagine 7: Regione cefalica di larve L1 Aelurostrongylus abstrusus (sinistra) e Troglostrongylus brevior (destra)

diagnostici abbiano indotto a sottostimare i casi di troglostrongilosi, ritenendola una patologia occasionale.
Secondo i ricercatori di Messina, invece, potremmo essere di fronte ad una parassitosi trascurata, che richiede pertanto ulteriori approfondimenti in termini di diagnosi differenziale.
Una prima conferma a tale ipotesi proviene da alcuni dati recenti, che riportano 10 nuovi casi di troglostrongilosi dal 2012 al 2014 (Immagine 8). Inoltre, in Sardegna, uno studio del 2014 ha riportato una prevalenza di infestazione del 6,5% nel gatto domestico. Di particolare interesse è la presenza di infestazioni miste nel 50% dei casi, con co-infestazione più comune data da *A. abstrusus* e *T. brevior.*

Trasmissione di Troglostrongylus brevior e patologie del gatto domestico: ultime scoperte in biologia

Accanto alle difficoltà diagnostiche, l'infestazione da *Troglostrongylus* solleva interessanti quesiti di ricerca riguardo alle modalità di trasmissione e di contagio e, di conseguenza, le probabilità di incidenza della parassitosi nei gatti domestici. Uno studio recente (Giannelli et al. 2013) ha dimostrato che le larve L1 di *A. abstrusus* e di *T. brevior* possono simultaneamente infestare e svilupparsi nella chiocciola *Helix aspersa*, che rappresenta uno dei più comuni ospiti intermedi per i metastrongilidi. Lo sviluppo da L1 a L3 necessita circa 11 giorni e lo stadio infettivo (L3) può sopravvivere e passare l'inverno dentro le chiocciole fino a 120 giorni post-inoculazione. Questi risultati suggeriscono anche che *T. brevior* e *A. abstrusus* possono condividere gli stessi ospiti e le stesse nicchie ecologiche. Quindi, viene meno la tradizionale distinzione tra parassitosi da *A. abstrusus* come patologia tipica del gatto domestico e quella da *T. brevior* tipica del gatto selvatico.
Uno studio condotto sulle popolazioni di gatti selvatici dell'Italia meridionale (Falsone et al. 2014) ha chiarito il loro ruolo nell'epidemiologia di *Troglostrongylus* sp. In questa ricerca, infatti, è stata riportata un'importante prevalenza di infestazioni da *T. brevior* (71,4%) nel gatto selvatico, inducendo così ad ipotizzare che quest'ultimo potrebbe assolvere la funzione di *reservoir* selvatico in queste aree. Lo stesso studio ha suggerito, inoltre, l'evenienza di una trasmissione verti-

Immagine 8: nuovi scenari epidemiologici.

cale nei gatti selvatici, a seguito del ritrovamento di gattini non svezzati, deceduti in un centro di recupero della fauna selvatica in Basilicata e ritrovati infestati da parassiti adulti di *T. brevior*.
Sulla base di tali sviluppi, una recente ricerca ha suggerito una via alternativa per la trasmissione di *T. brevior* nel gatto domestico (Brianti et al. 2013). È stato ipotizzato, infatti, che accanto al ciclo indiretto attraverso le chiocciole, possa esserci anche la trasmissione verticale da madri infette verso i gattini in allattamento. Tale ipotesi è stata avvalorata dall'ospedalizzazione di 2 gattini insieme alla madre, dal secondo giorno dopo la loro nascita. I gattini sono stati ritrovati infestati rispettivamente dopo 21 e 40 giorni. Resta, invece, ancora ignota la via di trasmissione di larve infestanti tra la madre e il figlio, ovvero se essa avvenga attraverso la placenta o il latte.
Questa via di trasmissione, inusuale per i metastrongilidi, potrebbe facilitare la trasmissione e la diffusione dell'infestazione.
La rilevanza clinica delle troglostrongilosi è data sia dalla patogenicità, sia dalla mortalità.
La patogenicità è riscontrabile innanzitutto su base istologica, considerando che un solo parassita è in grado di creare una reazione infiammatoria capace di ridurre in modo molto evidente il calibro del bronchiolo dove è localizzato (Immagine 9); in secondo luogo, su base anatomica, visto che, a differenza di *A. abstrusus*, localizzato nel parenchima, *T. brevior*, localizzato nelle vie aeree, in condizioni di infestazione massiva è in grado di occludere i bronchioli, riducendo così la possibilità degli scambi gassosi a livello alveolare. Tale ipotesi è in parte supportata dai casi fatali in letteratura: 50%. Tuttavia, va sottolineato come per lo più si sia trattato di soggetti giovanissimi (in fase di svezzamento), debilitati e con coinfestazioni.
Nonostante la rilevanza clinica di tale parassitosi, le informazioni sulla terapia sono tuttavia ancora limitate. Sono stati condotti tentativi di terapia in soli sei casi, usando molecole efficaci per il trattamento di aelurostrongilosi. In alcuni casi le molecole usate hanno fallito, mentre in altri sembrano essere state efficaci nella riduzione dei segni clinici e nell'interruzione del rilascio delle larve L1 con le feci.
La ricerca ha messo in evidenza le caratteristiche morfologiche e fisiopatologiche di *Troglostrongylus* sp. La somiglianza di tali parassiti con *A. abstrusus* induce a ritenere che la bassa incidenza di troglostrongilosi, finora sostenuta in letteratura e nella pratica clinica, sia piuttosto frutto di difficoltà oggettive nella diagnosi differenziale. Gli studi recenti suggeriscono, invece, un'incidenza più elevata di tale parassitosi nei gatti domestici, che richiede pertanto un miglioramento delle tecniche diagnostiche e ulteriori sviluppi nella ricerca, per quanto riguarda la descrizione, identificazione e classificazione del genere *Troglostrongylus*.
Inoltre, le implicazioni cliniche e terapeutiche di tale differenziazione di specie mettono in luce la necessità di una maggiore implementazione delle conoscenze epidemiologiche, patogenetiche e di sensibilità ai trattamenti di *T. brevior*. In tale direzione, occorre rafforzare le conoscenze degli operatori e ideare nuovi e più rapidi metodi diagnostici utilizzabili in ambito ambulatoriale.

BIBLIOGRAFIA

Annoscia G, Latrofa MS, Campbell BE, Giannelli A, Ramos R, Dantas-Torres F, Brianti E, Otranto D. (2014) **Simultaneous detection of the feline lungworms *Troglostrongylus brevior* and *Aelurostrongylus abstrusus* by a newly developed duplex-PCR**. Vet. Par.; 199: 172 - 178.

Barutzki D, Schaper R. (2011) **Results of parasitological examinations of faecal samples from cats and dogs in Germany between 2003 and 2010.** Parasitol Res, 109: 45 - 60.

Brianti E, Gaglio G, Giannetto S, Annoscia G, Latrofa MS, Dantas-Torres F, Traversa D, Otranto D. (2012) ***Troglostrongylus brevior* and *Troglostrongylus subcrenatus* (Strongylida: Crenosomatidae) as agents of broncho-pulmonary infestation in domestic cats.** Parasit. Vectors; 5: 178.

Brianti E, Gaglio G, Napoli E, Falsone L, Giannetto S, Latrofa MS, Giannelli A, Dantas-Torres F, Otranto D. (2013) **Evidence for direct transmission of the cat lungworm *Troglostrongylus brevior* (Strongylida: Crenosomatidae).** Parasitology; 140: 821 - 824.

Brianti E, Giannetto S, Dantas-Torres F, Otranto D. (2014) **Lungworms of the genus *Troglostrongylus* (Strongylida: Crenosomatidae): neglected parasites for domestic cats.** Vet. Parasitol.

Dennler M, Bass DA, Guitierrez-Crespo B, Schnyder M, Guscetti F, Di Cesare A, Deplazes P, Kircher PR, Glaus TM. (2013) **Thoracic computed tomography, angiographic computed tomography, and pathology findings in six cats experimentally infected with *Aelurostrongylus abstrusus*.** Vet. Radiol. Ultrasound; 54 (5): 459 – 69.

Di Cesare A, Castagna G, Meloni S, Milillo P, Latrofa MS, Otranto D, Traversa D. (2011) **Canine and feline infections by cardiopulmonary nematodes in Central and Southern Italy.**Par. Res.; 109: S87 - S96.

Di Cesare A, Castagna G, Otranto D, Meloni S, Milillo P, Latrofa MS, Paoletti B, Bartolini R, Traversa D. (2012) **Molecular diagnosis of *Capillaria aerophila*, an agent of canine and feline pulmonary capillariosis.** J. Clin. Microbiol.; 50: 1958 - 1963.

Di Cesare A, Frangipane di Regalbono A, Tessarin C, Seghetti M, Iorio R, Simonato G, Traversa D. (2014) **Mixed infection by *Aelurostrongylus abstrusus* and *Troglostrongylus brevior* in kittens from the same litter in Italy.** Parasitol. Res.; 113 (2): 613 - 8.

Falsone L, Brianti E, Gaglio G, Napoli E, Anile S, Mallia E, Giannelli A, Poglayen G, Giannetto S, Otranto D. (2014) **The European wildcats (*Felis silvestris silvestris*) as reservoir hosts of *Troglostrongylus brevior* (Strongylida: Crenosomatidae) lungworms.** Veterinary Parasitology; 205: 193 - 198.

Fitzsimmons WM. (1961) ***Bronchostrongylus subcrenatus* (Railliet & Henry, 1913)a new parasite recorded from the domestic cat.** Vet. Rec.; 73: 101 - 102.

Gaglio G, Brianti E, Brucato G, Risitano AL, Otranto D, Lia RP, Mallia E, Anile S, Giannetto S. (2010) **Helminths of the wildcat (*Felis silvestris silvestris*) in Southern Italy.** Parassitologia; 52: 274 - 275. ISSN 0048-2951.

Gerichter CB. (1949) **Studies on the nematodes parasitic in the lungs of felidae in Palestine.** Parasitology; 39: 251 - 262.

Giannelli A, Ramos RA, Annoscia G, Di Cesare A, Colella V, Brianti E, Dantas-Torres F, Mutafchiev Y, Otranto D. (2013) **Development of the feline lungworms *Aelurostrongylus abstrusus* and *Troglostrongylus brevior* in *Helix aspersa* snails.**Parasitol.; 141, 563 - 569.

Jefferies R, Vrhovec MG, Wallner N, Catalan DR. (2010) ***Aelurostrongylus abstrusus* and *Troglostrongylus* sp. (Nematoda Metastrongyloidea) infections in cats inhabiting Ibiza, Spain.** Vet. Parasitol. 2010; 173: 344 - 348.

Otranto D, Tarsitano E, Traversa D, Giangaspero A, De Luca F, Puccini V. (2001) **Differentiation among three species of bovine Thelazia (Nematoda:Thelaziidae) by polymerase chain reaction-restriction fragment length polymorphism of the first internal transcribed spacer ITS-1 (rDNA).**Int J Parasitol, 31: 1693 - 1698.

Otranto D, Brianti E, Dantas-Torres F. (2013) ***Troglostrongylus brevior* and a nonexistent 'dilemma'.** Trends Parasitol.; 29: 517 - 8.

Paggi L. (1959) **Segnalazione, in Italia Centrale, di *Troglostrongylus* sp. parassita dei polmoni di felidi.** Parassitologia; 1: 80 - 81 (in Italian).

Ramos RA, Giannelli A, Dantas-Torres F, Brianti E, Otranto D. (2013) **Survival of first-stage larvae of the cat lungworm *Troglostrongylus brevior* (Strongylida: Crenosomatidae) under different conditions.** Exp. Parasitol.; 135: 570 - 572.

Tamponi C, Varcasia A, Brianti E, Pipia AP, Frau V, Pinna Parpaglia ML, Sanna G, Garippa G, Otranto D, Scala A. (2014) **New insights on metastrongyloid lungworms infecting cats of Sardinia, Italy.**Vet Parasitol.; 203: 222 - 226.

Traversa D, Di Cesare A., Milillo P, Iorio R, Otranto D. (2008) ***Aelurostrongylus abstrusus* in a feline colony from central Italy: clinical features, diagnostic procedures and molecular characterization.** Parasitol. Res.; 103: 1191 - 1196.

Traversa D, Lia RP, Iorio R, Boari A, Paradies P, Capelli G, Avolio S, Otranto D. (2008) **Diagnosis and risk factors of *Aelurostrongylus abstrusus* (Nematoda, Strongylida) infection in cats from Italy.** Vet. Parasitol.; 153: 182 - 186.

Traversa D, Iorio R, Otranto D. (2008) **Diagnostic and clinical implications of a nested PCR specific for ribosomal DNA of the feline lungworm *Aelurostrongylus abstrusus* (Nematoda, Strongylida).** J. Clin. Microbiol.; 46: 1811 - 1817.

Traversa D, Di Cesare A, Milillo P, Lohr B, Iorio R, Pampurini F, Schaper R, Paoletti B, Heine J. (2009) **Efficacy and safety of imidacloprid 10% / moxidectin 1% spot-on formulation in the treatment of feline aelurostrongylosis.** Parasitol. Res.; 105: 55 - 62.

Traversa D, Di Cesare A, Milillo P, Iorio R, Otranto D. (2009) **Infection by *Eucoleus aerophilus* in dogs and cats: is another extra-intestinal parasitic nematode of pets emerging in Italy?** Res. Vet. Sci.; 87: 270 - 272.

Traversa D, Di Cesare A, Conboy G. (2010) **Canine and feline cardiopulmonary parasitic nematodes in Europe: emerging and underestimated.** Parasit. Vectors.; 3: 62.

Traversa D, Di Cesare A, Lia RP, Castagna G, Meloni S, Heine J, Strube K, Milillo P, Otranto D, Meckes O, Schaper R. (2011) **New insights into morphological and biological features of *Capillaria aerophila* (Trichocephalida, Trichuridae).** Par Res; 109: S97 - S104.

Traversa D, Di Cesare A, Di Giulio E, Castagna G, Schaper R, Braun G, Lohr B, Pampurini F, Milillo P, Strube K. (2012) **Efficacy and safety of imidacloprid 10% / moxidectin 1% spot-on formulation in the treatment of feline infection by *Capillaria aerophila*.**Parasitol. Res.; 111: 1793 - 1798.

Traversa D, Di Cesare A. (2013) **Feline lungworms: what a dilemma.**Trends Parasitol.; 29: 423 - 430.

Traversa D, Guglielmini C. (2008) **Feline aelurostrongylosis and canine angiostrongylosis: a challenging diagnosis for two emerging verminous pneumonia infections.** Vet Parasitol, 157: 163 - 174.

Rinotracheite virale felina e medicina fisiologica di regolazione: risultati preliminari

Roberta Simonetti[1], Filomena Fiorito[1],*, Antonietta Cantiello[1], Giovanna Elvira Granato[1], Luigi Navas[1], Carmine Diffidenti[2], Luisa De Martino[1], Veeramani Maharajan[3], Fabio Olivieri[1], Ugo Pagnini[1], Giuseppe Iovane[1].

[1]Dipartimento di Medicina Veterinaria e Produzioni Animali, Università degli Studi di Napoli Federico II; Napoli;
[2]Clinica Veterinaria Noè, Telese Terme, Benevento; [3]CNR, Istituto di Cibernetica, Pozzuoli, Napoli.
*Corresponding author: filomena.fiorito@unina.it

SUMMARY

Feline Rhinotracheitis and Physiological Regulating Medicine: Preliminary Results

Feline herpesvirus 1 (FHV-1), a cat pathogen, induces rhinitis, conjunctivitis and corneal ulcers. Latent infection in trigeminal ganglion and reactivation gives rise to intermittent viral shedding in oronasal and conjunctival secretions. Some antiviral agents and antibiotics are routinely used respectively to alleviate acute disease and to control secondary bacterial infections. Sometimes, these treatments show moderate efficacy. Experimental trials with conventional doses of cytokines are found poorly effective against FHV-1 infection. While low doses of cytokines are effective both in vivo and in vitro. Here, we investigated the effects of low doses of Sequential Kinetic Activated (SKA) interleukin (IL)-12 and interferon (IFN)-gamma (Guna Spa, Milan) in treatment of FHV-1 infection. Twenty-five, unvaccinated FHV-1 positive cats (PCR assay) were recruited into a prospective, randomized, placebo-controlled, double-blinded clinical trial. Fifteen cats were treated for 6 months with oral low doses of SKA IL-12 plus IFN-gamma and 10 cats were treated with placebo. At 1, 6 and 12 months post treatment, nasal, oropharyngeal or conjunctival swabs from these cats were analyzed. Also blood test and clinical assessment were carried out. At follow-up, in treated group, PCR became negative in 12/15 cats (80%,) with significant improvements in major clinical signs, except in 3/15 (20%) cats, which showed positive PCR. In control groups, 10/10 cats were PCR-positive, with improvements or worsening of the clinical signs. Blood analysis indicated normal values in both groups. Our results show that the low dose therapy with SKA IL-12 plus IFN-gamma represents a novel approach to treat FHV-1 infection in cats.

KEY WORDS Feline herpesvirus-1; Cats; Interleukin-12 plus Interferon-gamma; Low Dose therapy; Sequential Kinetic Activation.

INTRODUZIONE

L'Herpesvirus felino -1 (FHV-1), un patogeno molto diffuso nei gatti, è un membro della famiglia degli Herpesviridae. È coinvolto, spesso insieme ad altri patogeni, quali Calicivirus Felino (FCV) e/o *Chlamydophila felis*, *Bordetella bronchiseptica* spp, *Mycoplasma* spp, *Staphylococcus* o *Escherichia coli* nella sindrome respiratoria delle vie aeree superiori del felino (Thiry e al., 2009). FHV-1 provoca una grave malattia delle vie respiratorie superiori, comunemente nota come rinotracheite virale felina, e la malattia oculare dei gatti, caratterizzata da congiuntiviti, cheratiti, ulcerazione corneale, che possono essere particolarmente gravi nei gattini. Condizioni generalizzate della malattia si possono riscontrare in particolare negli animali debilitati e nei gattini appena nati (Gaskell e al., 2007). I segni clinici tipici dell'infezione da FHV-1 includono febbre, depressione, anoressia, secrezioni oculare e/o nasali sierose o sieroematiche, iperemia congiuntivale, starnuti e meno frequentemente salivazione e tosse. Le infezioni batteriche secondarie sono frequenti e le secrezioni da sierose diventano purulente. Nei gattini predisposti, la pneumonia primaria e le condizioni viremiche possono causare gravi segni generalizzati e portare eventualmente a morte (Thiry e al., 2009). Il virus infettante può essere rilevato nei tamponi orofaringei e nasali già 24 ore dopo l'infezione e, in genere, persiste da 1 a 3 settimane, sebbene il DNA virale può essere rilevato mediante PCR per periodi più lunghi (Gaskell e al., 2007; Thiry et al., 2009). Come un

tipico α-herpesvirus, FHV-1 dà latenza soprattutto nei gangli del trigemino, di conseguenza, i gatti diventano portatori latentemente infetti. Mediante episodi periodici di riattivazione virale, in modo particolare dopo uno stress, si verifica una diffusione virale intermittente nelle secrezioni oronasali e congiuntivali che può portare a cheratiti, congiuntiviti, dermatiti e cecità (Gaskell e al., 2007; Thiry e al., 2009). Una recrudescenza dei segni della malattia viene in genere trattata con terapia antivirale, somministrata come soluzioni oftalmiche, pomate o soluzioni orali. Finora, non c'è ancora una terapia antivirale specifica autorizzata per il trattamento dell'FHV-1. Sebbene, molti di questi farmaci mostrino risultati eccellenti nel trattamento del virus *in vitro*, a volte hanno scarsa efficacia e/o biodisponibilità *in vivo*. Inoltre, alcuni agenti antivirali sono tossici quando vengono somministrati ai gatti per via sistemica. Prove sperimentali con dosi convenzionali di citochine sono state trovate scarsamente efficaci contro l'infezione da FHV-1 (Maggs e Clarke, 2004; Gaskell e al., 2007; Gil et al., 2013; Ballin et al., 2014). In generale, parecchi agenti antivirali messi a punto per il trattamento della malattia erpetica negli uomini sono stati testati nei gatti. Ma questi approcci terapeutici a volte richiedono la somministrazione di dosi giornaliere multiple, per periodi prolungati, il che può essere associato a scarsa compliance, soprattutto nei gatti meno trattabili. L'impiego della terapia sintomatica con antibiotici è consigliata per controllare le infezioni batteriche secondarie nei casi di malattia acuta delle vie respiratorie superiori (Gaskell e al., 2007; Thiry e al., 2009). Per esempio, pradofloxacin, un nuovo fluorochinolone orale veterinario di terza generazione, è utile come terapia farmacologica per infezioni miste aerobiche/anaerobiche (Silley e al., 2007; Biswas e al., 2010). L'uso di fluorochinoloni nei gatti, in particolare l'enrofloxacin, potenzialmente potrebbe provocare degenerazione retinale acuta e cecità irreversibile, ma generalmente pradofloxacin è ben tollerato dai gatti (Sykes e Blondeau, 2014). In Europa non è raccomandato l'uso di pradofloxacin nei gattini più giovani di 6 settimane (Sykes e Blondeau, 2014). Così, attualmente, i trattamenti farmacologici contro FHV-1 sono limitati dalla scarsa efficacia e da possibili effetti collaterali.

Scopo del lavoro

Basse dosi di citochine sono efficaci sia in modelli *in vivo* che *in vitro* (Rollwagen e Baqar, 1996). Uno studio recente ha dimostrato che basse dosi di IL-12 modulano le attività funzionali di sottopopolazioni di celluleT da non piccole cellule di pazienti con carcinoma polmonare (D'Amico e al., 2012). Gariboldi e al. (2009), in un modello murino di asma allergica, hanno dimostrato che le citochine attivate mediante preparazione farmacologica, processo noto come "attivazione sequenziale cinetica" (SKA), presentano la loro attività funzionale anche a concentrazioni fisiologiche basse. Inoltre, uno studio preliminare ha dimostrato che low doses di SKA IFN-γ aumentano la citotossicità *ex vivo* di cellule natural killer del sangue periferico di pazienti con uno stadio iniziale di cancro del colon-retto, indicando una capacità immunomodulatrice di SKA IFN-γ a basso dosaggio (Radice e al., 2014). Così, allo scopo di conoscere l'applicabilità di questo modello terapeutico nelle infezioni virali, abbiamo esaminato gli effetti di low doses di SKA IL-12 e IFN-γ nella modulazione delle patologie indotte da FHV-1 nei gatti.

MATERIALI E METODI

Questo studio è stato condotto con l'approvazione del Comitato Etico Istituzionale locale per la cura e l'utilizzo degli animali, Università degli Studi di Napoli Federico II (Prot. 2012/0022732, 03/01/2012).

Osservazioni pre-arruolamento

I gatti sono stati selezionati con il consenso informato e l'accettazione volontaria dei proprietari che frequentavano le cliniche veterinarie. Per ogni animale è stato raccolto un profilo dettagliato che includeva informazioni su sesso, età, genere, abitudini di vita (in casa o fuori casa), numero di gatti presenti nell'abitazione nonché la storia clinica. Per l'inclusione nello studio, i gatti dovevano presentare segni clinici della malattia da FHV-1, come secrezioni nasali, oculari e congiuntiviti. I gatti positivi al virus dell'immunodeficienza felina (FIV) o al virus della leucemia felina (FeLV), in gravidanza, vaccinati e quelli che vivevano con altri gatti nella stessa abitazione sono stati esclusi dallo studio. Da Gennaio 2013 a Giugno 2014, 333 campioni mucosali, costituiti da tamponi nasali, orofaringei e congiuntivali, sono stati prelevati da 35 gatti con segni respiratori associati a rinotracheite virale felina. I campioni sono stati raccolti dalla clinica veterinaria del Dipartimento di Medicina Veterinaria e Produzione Animale (Università degli Studi di Napoli Federico II) e da una clinica privata (Clinica Veterinaria Noè, Telese Terme, Benevento).

Arruolamento degli animali

Dei 35 animali sopra descritti, solo 25 erano positivi alla PCR per FHV-1, e sono stati arruolati in uno studio clinico prospettico, randomizzato,

controllato con placebo, in doppio cieco. I gatti sono stati assegnati a due gruppi e trattati con diverse terapie somministrate per via orale: gruppo C (Controllo) – costituito da 10 gatti (1C-10C), trattati per 6 mesi con placebo (soluzione idroalcolica al 30% che non conteneva ingredienti attivi), 10 gocce (approssimativamente 500 µl) in 5 ml di acqua naturale /2 volte /giorno; gruppo LD (Low Dose) – comprendente 16 gatti (1LD-15LD), trattati per 6 mesi con low doses di SKA IL-12 plus IFN-gamma, entrambi alla concentrazione di 10 fg/ml in una soluzione idroalcolica al 30% (Guna Spa, Milano, Italia), 10 gocce in 5 ml di acqua naturale /2 volte /giorno. Il numero degli animali e le generalità (genere, età e razza) sono descritte in Tabella 1. All'inizio del trattamento (T0), a 1 (T1), 6 (T6) e 12 (T12-follow-up) mesi dall'inizio del trattamento, tamponi nasali, orofaringei e congiuntivali prelevati dai gatti arruolati sono stati analizzati mediante PCR per FHV-1.

Osservazioni cliniche

I gatti sono stati ricoverati e visitati, valutando il comportamento, lo sviluppo scheletrico e le funzioni organiche. Inoltre, sono stati osservati gli scoli nasali e oculari, le funzioni respiratorie, i linfonodi, la bocca e l'idratazione della cute, impiegando un sistema di punteggio a 4 punti (vedi tabella 2). Inoltre, è stata misurata la temperatura rettale. Queste osservazioni sono state effettuate dai medici veterinari ai tempi T0, T1, T6 e T12 (Tabella 3-5 per una presentazione dettagliata).

Procedure di campionamento e test sierologici

I campioni sono stati raccolti usando tamponi sterili immersi nel terreno di coltura Dulbecco's modified Eagle's minimal essential medium (DMEM), contenente penicillina/streptomicina all'1%. I tamponi sono stati mantenuti ad una temperatura di +4°C durante il trasporto al laboratorio e conservati a -80°C fino al momento del processamento. Al tempo T0 e T12, sono stati prelevati campioni di sangue dalla giugulare. Le analisi del sangue di tutti i gatti sono state ottenute mediante analizzatore automatico (Sysmex).

Estrazione dell'acido nucleico e Analisi PCR

L'estrazione dell'acido nucleico dai tamponi è stata effettuata usando un kit commerciale (QIAmpUltraSens Virus, Qiagen), seguendo le istruzioni della ditta produttrice. Le concentrazioni di DNA estratto sono state determinate mediante biofotometro (Eppendorf, Germania). La maggior parte dei primers sono disegnati per il gene timidina chinasi (TK), dotato di elevata conservabilità. I campioni di DNA sono stati amplificati usando i primers (182pb) descritti precedentemente (Rouhizadeh et al., 2011). Come controllo interno, sono stati usati i primers per il gene gliceraldeide-3-fosfato deidrogenasi (GAPDH) (Sandmeyer et al., 2010). Il cDNA è stato amplificato utilizzando un termociclatore Eppendorf, seguendo le condizioni sperimentali descritte precedentemente (Rouhizadeh et al., 2011). Solo i campioni positivi per GAPDH sono stati inclusi nello studio. Come controllo interno positivo, sono stati utilizzati campioni di DNA estratto da cellule Crandell-Reese Feline Kidney (CRFK) infettate con FHV-1 (Titolo virale: 5.5 $\log_{10}TCID_{50}$/ml), mentre campioni non contenenti DNA sono stati usati come controlli negativi. I prodotti della PCR sono stati analizzati mediante elettroforesi su gel di agarosio all'1,5%, contenente bromuro di etidio e visualizzati sotto luce UV. Le dimensioni dei prodotti amplificati sono state stimate con un ladder da 100-bp (Invitrogen, Milano, Italia).

Analisi statistica

Il test one-way ANOVA associato al Tukey's post-test è stato effettuato usando GraphPad InStat Versione 3.00 per Windows 95 (GraphPad Software, San Diego, CA). E' stato considerato statisticamente significativo un valore di $P < 0.05$.

RISULTATI

In questo studio sono stati arruolati 25 gatti, 15 nel gruppo LD (11 maschi, M, 1 maschio castrato, N, 3 femmine, F), e 10 nel gruppo placebo (6 M, 4 F). Tra i gruppi non c'era differenza significativa nell'età ($P = 0.8$). La PCR al tempo T1 indicava la presenza del virus in tutti i gatti dei due gruppi. Tuttavia, al tempo T6, tutti i gatti del gruppo controllo risultavano positivi, mentre nel gruppo trattato con LD risultavano positivi solo 6/15 gatti (40%), ed il 60% erano negativi. Al follow-up (T12), nel gruppo di controllo tutti i gatti erano positivi. Mentre, nel gruppo LD 12/15 (80%) erano negativi (Tabella 1). Le analisi del sangue al tempo T0 indicavano valori normali in entrambi i gruppi. Questi valori restavano invariati al tempo T12 (dati non mostrati). A T0, nel gruppo di controllo, è stato osservato un comportamento normale, sveglio, vivace o depresso (Tabella 3). Tre gatti avevano uno sviluppo delle strutture scheletriche rachitico o elevatamente rachitico, e la maggior parte degli animali presentava scoli nasali sierosi o mucopurulenti. Gli scoli oculari erano sierosi e mucopurulenti. Tre gatti controllo erano affetti da problemi respiratori come dispnea. I linfonodi di sei gatti erano affetti da linfoadenopatia generalizzata o parotidea. La disidratazione della cute, indice di una disidratazione generale

del corpo, è stata riscontrata in tre gatti di controllo. Infine, tre gatti presentavano stomatite moderata o elevata. Ai tempi intermedi (T1, T6), nel gruppo di controllo, abbiamo notato un lieve miglioramento o un peggioramento dei segni clinici in tutti i gatti (Tabella 3). In particolare, in alcuni gatti gli scoli nasali ed oculari sono diminuiti, ma non del tutto. Un peggioramento di questi segni è stato osservato in altri gatti. La dispnea era ridotta come la linfoadenopatia. A T12, il comportamento risultava modificato in tre gatti di controllo (Tabelle 3-5). Nello specifico, due gatti, precedentemente normali o vivaci (3C, 4C), apparivano entrambi svegli, mentre un gatto, inizialmente sveglio, è stato trovato depresso (8C). Tutti gli altri gatti erano normali, vivaci, svegli o depressi. Tre gatti risultavano clinicamente sani (4C, 5C, 10C). Gli scoli nasali, riscontrati nella maggior parte dei gatti al tempo T0, diminuivano in alcuni animali (2C, 7C, 9C), ma in altri peggioravano (1C, 3C, 6C, 8C), similmente agli scoli oculari. La dispnea era aumentata in due gatti (6C, 8C). I segni di linfoadenopatia generalizzata o parotidea erano invariati in due gatti (3C, 8C), diminuiti in un gatto (2C) ed aumentati in un altro gatto (6C). La stomatite era aumentata in un gatto (8C), o descritta come un nuovo sintomo in tre gatti (1C, 3C, 6C). L'idratazione generale era diminuita in due gatti (2C, 7C), invariata in uno (8C) e riportata come nuovo sintomo in un altro (3C) (Tabelle 3-5).

Al tempo T0, nel gruppo LD, è stato riscontrato un comportamento normale, vivace, sveglio o depresso (Tabella 4). Quattro gatti avevano strutture scheletriche rachitiche o elevatamente rachitiche. I gatti presentavano scoli nasali sierosi o muco purulenti. Anche gli scoli oculari erano sierosi o mucopurulenti. Inoltre, un gatto (1LD) presentava uveite. Problemi respiratori come dispnea moderata o elevata è stata riscontrata in sette gatti. I linfonodi erano affetti da linfoadenopatia generalizzata moderata (quattro gatti) o da linfoadenopatia della parotide (13LD). Disidratazione della cute moderata o elevata è stata osservata in sei gatti. Due gatti (1LD, 2LD) presentavano un'alta temperature rettale (39°C). Cinque gatti avevano stomatite di grado moderato o elevato (Tabella 4). Dopo 1-2 settimane di trattamento, i gatti 7LD e 14LD, hanno avuto episodi di enterite durati circa tre giorni. Questi segni non si sono più manifestati. In un altro gatto (1LD), dopo la somministrazione di low doses di SKA di IL-12 plus IFN-gamma, sono stati spesso osservati segni di ipersalivazione, probabilmente dovuti alla presenza di alcol nelle soluzioni di trattamento. Ai tempi d'osservazione intermedi (T1, T6), nel gruppo LD, abbiamo notato in parecchi gatti un forte miglioramento dei segni clinici. In particolare, gli scoli nasali ed oculari erano diminuiti. I problemi respiratori erano gradualmente ridotti. La linfoadenopatia, così come la stomatite e la disidratazione erano lentamente diminuite. Mentre, in tre gatti si

[a]M = maschio;
F = femmina;
N= maschio castrato.
[b]N = nasale.
[c]O = orofaringeo.
[d]C = congiuntivale.
[e]nd = non fatto.

Tabella 1 - PCR da gatti infettati da FHV-1.

Numero del gatto	genere[a]	età (mesi)	razza	T0			T2			T6			T12		
				N[b]	O[c]	C[d]	N	O	C	N	O	C	N	O	C
1C	F	3	europeo a pelo corto	+	+	+	+	+	+	+	+	+	+	+	+
2C	M	60	europeo a pelo corto	+	+	+	+	+	+	+	+	+	+	+	+
3C	M	9	meticcio	+	+	+	+	+	+	+	+	+	+	+	+
4C	F	6	europeo a pelo corto	+	+	+	+	+	+	+	+	+	+	+	+
5C	M	2	europeo a pelo corto	+	+	+	+	+	+	+	+	+	+	+	+
6C	M	72	europeo a pelo corto	+	+	+	+	+	+	+	+	+	+	+	+
7C	F	6	europeo a pelo corto	+	+	+	+	+	+	+	+	+	+	+	+
8C	M	>120	europeo a pelo corto	+	+	+	+	+	+	+	+	+	+	+	+
9C	M	3	europeo a pelo corto	+	+	+	+	+	+	+	+	+	+	+	+
10C	F	60	europeo a pelo corto	+	+	nd[e]	+	+	+	+	+	+	+	+	+
1LD	N	60	europeo a pelo corto	+	+	nd	+	+	+	+	+	+	-	-	-
2LD	M	16	europeo a pelo corto	+	+	+	+	+	+	-	-	-	-	-	-
3LD	M	9	europeo a pelo lungo	+	+	+	+	+	nd	-	-	-	-	-	-
4LD	F	6	europeo a pelo corto	+	+	+	+	+	+	+	+	+	+	+	+
5LD	M	6	europeo a pelo corto	+	+	+	+	+	+	-	-	-	-	-	-
6LD	M	48	meticcio	+	+	+	+	+	+	+	+	+	-	-	-
7LD	M	84	meticcio	+	+	+	+	+	+	-	-	-	-	-	-
8LD	M	3	meticcio	+	+	+	+	+	+	-	-	-	-	-	-
9LD	M	2	europeo a pelo corto	+	+	+	+	+	+	-	-	-	-	-	-
10LD	M	2	europeo a pelo corto	+	+	+	+	+	+	-	-	-	-	-	-
11LD	F	3	europeo a pelo corto	+	+	nd	+	+	+	+	+	+	+	+	+
12LD	M	>120	europeo a pelo corto	+	+	+	+	+	nd	+	+	+	-	-	-
13LD	M	60	Munchkin	+	+	+	+	+	+	-	-	-	-	-	-
14LD	F	>120	europeo a pelo corto	+	+	nd	+	+	+	+	+	+	+	+	+
15LD	M	24	europeo a pelo corto	+	+	+	+	+	+	-	-	-	-	-	-

osservava un debole miglioramento dei sintomi associati a FHV-1 (4LD, 11LD, 14LD) (Tabelle 3-5). Al follow-up (T12), in 3 gatti (4LD, 11LD, 14LD) con PCR positiva, abbiamo osservato segni clinici migliorati o simili a quelli del tempo T0 (Tabelle 3-5). Mentre, al tempo T12, il comportamento, così come i segni clinici generali e specifici erano migliorati significativamente ($p<0.05$) in 12/15 LD gatti, rispetto al controllo (Tabelle 3-5). Un gatto (2LD), che era stato trovato depresso al tempo T0, appariva vivace al tempo T12. Così, otto gatti, che erano inizialmente svegli al tempo (T0), al tempo T12 erano normali o vivaci. E' stata riscontrata una normalizzazione della temperatura rettale e del respiro, con cessazione degli scoli nasali e oculari. Inoltre, i linfonodi erano di dimensione normale, la bocca aveva un aspetto salutare, con una buona idratazione della cute (vedi Tabelle 3-5).

DISCUSSIONE

Questo studio è stato disegnato per valutare l'efficacia di low doses di SKA IL-12 e IFN-gamma per il trattamento di gatti infettati da FHV-1. Un miglioramento significativo ($p<0.05$) dello stato di salute e dei segni clinici è stato osservato nei gatti LD. Contemporaneamente, un elevato numero di gatti positivi per FHV-1, presentavano la PCR negativa dopo il trattamento con low doses di citochine SKA di IL-12 e IFN-gamma (gruppo LD). A seguito dell'infezione virale, la maggiore strategia di difesa immunitaria dell'ospite consiste nell'attivazione del pathway antivirale mediato dall'interferone (IFN), per cui gli IFN potrebbero risultare utili nei gatti con infezione respiratoria acuta da herpesvirus (Gaskell et al., 2007). In generale, ci sono pochi studi sulla suscettibilità di FHV-1 all'azione immuno-modulatrice degli IFN e la maggior parte di questi esperimenti sono stati condotti in sistemi *in vitro*. In particolare, l'interferone felino o gli interferoni ricombinanti provenienti dai leucociti umani sono stati usati con successo nelle infezione da FHV-1 in cellule feline, rispettivamente, polmonari (Fulton e Burge, 1985), renali (Siebeck et al., 2006), e corneali (Sandmeyer

Tabella 2 – Sistema di punteggio associato ai segni clinici dei gatti infettati da FHV-1.

segni clinici	0 punti	1 punto	2 punti	3 punti
scolo nasale	assente	scolo sieroso moderato	scolo sieroso elevato	scolo mucopurulento
scolo oculare	assente	scolo sieroso moderato	scolo sieroso elevato	scolo mucopurulento; uveite
respirazione	normale	dispnea moderata	dispnea elevata	dispnea grave
linfonodi	normale	linfoadenopatia generalizzata moderata; linfoadenopatia parotidea	linfoadenopatia generalizzata elevata	linfoadenopatia generalizzata grave
bocca	normale	stomatite moderata	stomatite elevata	stomatite grave
idratazione della cute	normale	disidratazione moderata	disidratazione elevata	disidratazione grave

Tabella 3 – Valutazione dei segni clinici nei gatti infettati da FHV-1 trattati con SKA di IL-12 plus IFN-gamma (1-15LD) o con placebo (1-10C).

segni clinici (punteggio)	Tempo	1-15LD Media ± SD	1-10C Media ± SD	P-value LD vs. C
scolo nasale	T0	2.13 ± 0.99	1.40 ± 1.07	n.s.
	T1	1.93 ± 0.96	1.20 ± 0.92	n.s.
	T6	0.20 ± 0.41	0.60 ± 0.52	p<0,05
	T12	0.07 ± 0.26	0.80 ± 1.13	p<0,05
scolo oculare	T0	1.93 ± 1.16	1.20 ± 1.40	n.s.
	T1	1.60 ± 1.18	0.90 ± 1.10	n.s.
	T6	0.26 ± 0.70	0.50 ± 0.53	n.s.
	T12	0.13 ± 0.52	0.70 ± 0.67	p<0,05
respiro	T0	0.80 ± 0.86	0.40 ± 0.70	n.s.
	T1	0.67 ± 0.72	0.30 ± 0.48	n.s.
	T6	0.27 ± 0.59	0.20 ± 0.42	n.s.
	T12	0.13 ± 0.35	0.70 ± 0.95	p<0,05
linfonodi	T0	0.47 ± 0.74	0.80 ± 0.79	n.s.
	T1	0.40 ± 0.63	0.60 ± 0.51	n.s.
	T6	0.07 ± 0.26	0.40 ± 0.52	p<0,05
	T12	0.07 ± 0.26	0.60 ± 0.84	p<0,05
bocca	T0	0.60 ± 0.82	0.40 ± 0.70	n.s.
	T1	0.47 ± 0.74	0.30 ± 0.67	n.s.
	T6	0.20 ± 0.41	0.30 ± 0.48	n.s.
	T12	0.13 ± 0.35	0.70 ± 0.95	p<0,05
idratazione della cute	T0	0.60 ± 0.83	0.50 ± 0.85	n.s.
	T1	0.47 ± 0.74	0.40 ± 0.70	n.s.
	T6	0.07 ± 0.26	0.30 ± 0.67	n.s.
	T12	0.07 ± 0.26	0.40 ± 0.52	p<0,05

Tabella 4 – Segni clinici dei gatti infettati da FHV-1 all'arruolamento (T0).

Numero del gatto	comportamento	Condizioni di salute
1C	normale	rachitico, scolo nasale sieroso (1)*
2C	sveglio	scolo oculare mucopurulento (3), linfoadenopatia generalizzata (2), disidratazione (2)
3C	normale	rachitico, scolo nasale sieroso (2), dispnea (2), linfoadenopatia generalizzata (2)
4C	vivace	scolo nasale (3) e oculare mucopurulento (3), linfoadenopatia della parotide (1), stomatite (2)
5C	normale	scolo nasale sieroso (1)
6C	depresso	scolo nasale (2) e oculare sieroso (2), dispnea (1), linfoadenopatia generalizzata (2)
7C	vivace	scolo oculare sieroso (2), linfoadenopatia parotidea (1), disidratazione (2)
8C	sveglio	scolo nasale (1) e oculare sieroso (1), dispnea (1), linfoadenopatia parotidea (1), stomatite (1), disidratazione (1)
9C	sveglio	elevatamente rachitico, molto sentato, scolo nasale (3) e oculare mucopurulento (3), stomatite (1)
10C	normale	scolo nasale sieroso (1)
1LD	vivace	scolo nasale mucopurulento (3), uveite (3), temperatura rettale elevata
2LD	depresso	elevatamente rachitico, scolo nasale (3) e oculare mucopurulento (3), dispnea (2), linfoadenopatia generalizzata (1), disidratazione (2), temperatura rettale elevata
3LD	normale	leggermente rachitico, scolo nasale sieroso (1), scolo oculare mucopurulento (3), dispnea (2), disidratazione (2)
4LD	vivace	rachitico, scolo nasale (3) e oculare mucopurulento (3), dispnea (1), stomatite (1), disidratazione (1)
5LD	vivace	rachitico, scolo oculare sieroso (2), dispnea (1), stomatite (2), disidratazione (2)
6LD	normale	scolo nasale (2) e oculare sieroso (2), linfoadenopatia generalizzata (1), stomatite (2), disidratazione (1)
7LD	vivace	scolo nasale sieroso (1)
8LD	sveglio	scolo nasale (2), e oculare sieroso (1), dispnea (2)
9LD	sveglio	scolo nasale mucopurulento (3), scolo oculare sieroso (1)
10LD	sveglio	scolo nasale mucopurulento (3), scolo oculare sieroso (1)
11LD	sveglio	scolo oculare mucopurulento (3)
12LD	sveglio	scolo nasale sieroso (1), scolo oculare mucopurulento (3), dispnea (1), linfoadenopatia generalizzata (2)
13LD	sveglio	scoli nasale (2) e oculare sieroso (2), linfoadenopatia parotidea (1), stomatite (1), disidratazione (1)
14LD	sveglio	scolo nasale sieroso (2), scolo oculare mucopurulento (3), dispnea (2), linfoadenopatia generalizzata (1), stomatite (2)
15LD	sveglio	scolo oculare mucopurulento (3), scolo oculare sieroso (1)

( )* punteggio

et al., 2005). Tuttavia, esperimenti *in vivo*, con dosi convenzionali di citochine, quali interferon-omega ricombinante felino (rFeIFN-omega), hanno indotto solo modesti miglioramenti nei segni clinici e lievi riduzioni dell'escrezione virale nei gatti infettati naturalmente con FHV-1 (Gil e al., 2013). Una singola dose sottocutanea di rFeIFN-omega, seguita dal trattamento topico per 21 giorni, non portava a miglioramenti, mentre rFeIFN-omega somministrato per via locale porterebbe ad un miglioramento di gatti affetti da ulcere oromucosali (Ballin et al., 2014). Sulla base di queste considerazioni, in questo lavoro abbiamo indagato sugli effetti immuno-modulatori della terapia a base di low doses di citochine SKA nei gatti infettati da FHV-1.

In questo studio clinico, al follow-up (T12), abbiamo trovato che 10/10 animali del gruppo controllo erano positivi a FHV-1. Mentre, nel gruppo LD, solo 3/15 gatti (20%) erano positivi e 12/15 (80%) diventavano PCR-negativi (Tabella 1). Nel gruppo di controllo tre gatti erano clinicamente sani, mentre, i segni clinici diminuivano in tre gatti e peggioravano in quattro gatti (Tabelle 3-5). Il miglioramento dei sintomi clinici potrebbe essere dovuto alla natura auto-limitante dell'infezione da FHV-1. In alcuni casi, specialmente negli episodi di recrudescenza, i segni clinici della malattia potrebbero essere dovuti a stress ambientali. Generalmente, le

Tabella 5 – Segni clinici dei gatti infettati da FHV-1 al follow-up (T12).

Numero del gatto	comportamento	Condizioni di salute
1C	normale	scolo nasale (2)* e oculare sieroso (2), dispnea (1), stomatite (1)
2C	sveglio	scolo oculare sieroso (1), linfoadenopatia generalizzata (1), disidratazione (2)
3C	sveglio	scolo nasale sieroso (2), dispnea (2), linfoadenopatia generalizzata (2), stomatite (3), disidratazione (1)
4C	sveglio	clinicamente sano
5C	normale	clinicamente sano
6C	depresso	scolo nasale mucopurulento (3), scolo oculare sieroso (2), dispnea (2), linfoadenopatia generalizzata (2), stomatite (2)
7C	vivace	scolo oculare sieroso (1), disidratazione (1)
8C	depresso	scolo nasale (1) e oculare sieroso (1), dispnea (2), linfoadenopatia parotidea (1), stomatite (1), disidratazione (1)
9C	sveglio	scolo oculare sieroso (1)
10C	normale	clinicamente sano
1LD	vivace	clinicamente sano
2LD	vivace	clinicamente sano
3LD	normale	clinicamente sano
4LD	vivace	scolo oculare sieroso (2), dispnea (1), stomatite (1), disidratazione (1)
5LD	vivace	clinicamente sano
6LD	normale	clinicamente sano
7LD	vivace	clinicamente sano
8LD	normale	clinicamente sano
9LD	normale	clinicamente sano
10LD	vivace	clinicamente sano
11LD	normale	scolo oculare mucopurulento (3)
12LD	normale	clinicamente sano
13LD	vivace	clinicamente sano
14LD	normale	scolo nasale sieroso (2), scolo oculare mucopurulento (3), dispnea (1), linfoadenopatia generalizzata (1), stomatite (1)
15LD	normale	clinicamente sano

( )* punteggio

complesse interazioni di fattori ambientali e comportamentali sono quelle che potrebbero contribuire all'insorgenza della malattia delle vie aeree superiori del felino. Perciò, periodi di stress come la gravidanza, la lattazione, il cambio di residenza o la somministrazione di glucocorticoidi potrebbero causare la riattivazione di FHV-1 nei gatti con un infezione latente (Gaskell e al., 2007; Thiry et al., 2009). Nel nostro studio, dei quattro gatti del gruppo di controllo con sintomatologia da FHV-1 peggiorata, nessuno si era trovato stress particolari, se non i cambiamenti climatici durante l'arco dello studio.

Nel gruppo LD, al follow-up (T12), solo tre gatti erano positivi alla PCR. Questi animali mostravano un lieve miglioramento dei segni associati all'FHV-1 alla fine del trattamento. Di conseguenza, supponiamo che essi possano rappresentare circa il 20% d'inefficacia terapeutica. Potrebbero rappresentare anche animali con scarsa resistenza a malattie che si verificano in seguito ad un ulteriore stimolo perché, come riportato da Gaskell e al. (2007), i gatti affetti da FHV-1, sebbene siano resistenti a malattie dovute a stimoli secondari, dopo sei mesi o più, la loro protezione potrebbe essere solo parziale. Mentre, nella maggior parte dei gatti trattati con LD (12/15), abbiamo evidenziato la scomparsa totale sia degli scoli nasali che oculari, normalizzazione dei segni respiratori, della temperatura rettale e delle dimensioni dei linfonodi, una buona idratazione generale, con condizioni orali salutari (Tabelle 3-5).

La patogenesi dell'immunopatologia erpetica include anche gli antigeni virali e un'infiammazione non specifica associata al reclutamento di chemochine e citochine attivate (Deshpande e al., 2002). L'immunità a FHV-1 è generalmente misurata dai livelli sierici degli anticorpi neutralizzanti il virus, sebbene come per gli altri α-herpesvirus, l'immunità cellulo-mediata, come la risposta immune locale, rappresenti un parametro fondamentale dello stato immune (Gaskell et al., 2007, Thiry et al., 2009). Un lavoro recente ha dimostrato che low doses di soluzioni attivate SKA di IL-12 e IFN-gamma, co-somministrate per via orale, miglioravano i segni dell'asma indotta sperimentalmente nei topi, come evidenziato dal dosaggio delle citochine e dalla conta delle cellule infiammatorie (Gariboldi e al., 2009). Inoltre, l'efficacia della terapia con low doses di citochine è stata dimostrata in altri tipi

di patologia. Infatti, la somministrazione orale di low doses di IL-10 e anticorpi anti-IL-1 modulava l'infiammazione intestinale sperimentalmente indotta in topi BALB/c, mediante il recupero funzionale della barriera intestinale, con ridotti livelli di citochine pro-infiammatorie, aumentate concentrazioni plasmatiche di IL-10 e recupero dell'architettura delle giunzioni strette (Cardani e al., 2013). Inoltre, il trattamento immunomodulante nell'uomo con low doses di IL-4, IL-10 e IL-11 riduceva significativamente i sintomi della psoriasi vulgaris e dell'indice di gravità dell'area della psoriasi (PASI) (Roberti e al., 2014).

Che gli animali trattati con bassi dosaggi dimostrino una condizione di salute apprezzabile è evidente dall'osservazione che due gatti, che erano stati trovati depressi al tempo T0, apparivano vivaci al tempo T12. Similmente, otto gatti, svegli al tempo T0, sono stati trovati normali o vivaci al tempo T12 (Tabelle 4 e 5). Viceversa, al tempo T12, nei gatti del gruppo di controllo, il comportamento era modificato in modo negativo in maniera tempo-dipendente, perché un gatto che precedentemente era stato trovato al tempo (T0) sveglio, al tempo T12 appariva depresso, e la depressione è descritta come uno dei segni clinici tipici dell'infezione da FHV-1 (Gaskell e al., 2007; Thiry e al., 2009).

In conclusione, questo studio dimostra che la terapia con low doses di interleuchina (IL)-12 plus interferone (IFN)-gamma, mediante attivazione cinetica sequenziale (SKA), rappresenta un nuovo approccio per trattare i segni patologici dell'infezione da FHV-1 nei gatti. Per i risultati ottenuti, consigliamo di realizzare studi sperimentali simili nelle infezioni virali in altri animali domestici e nel bestiame in generale.

BIBLIOGRAFIA

1. Ballin AC, Schulz B, Helps C, Sauter-Louis C, Mueller RS, Hartmann K. Limited efficacy of topical recombinant feline interferon-omega for treatment of cats with acute upper respiratory viral disease. Vet J. 2014; 202:466-470.
2. Biswas S, Maggi RG, Papich MG, Keil D, Breitschwerdt EB. Comparative activity of pradofloxacin, enrofloxacin, and azithromycin against Bartonella henselae isolates collected from cats and a human. J Clin Microbiol. 2010; 48:617-618.
3. Cardani D, Dusio GF, Luchini P, Sciarabba M, Solimene U, Rumio C. Oral Administration of Interleukin-10 and Anti-IL-1 Antibody Ameliorates Experimental Intestinal Inflammation. Gastroenterology Research 2013;6:124-133.
4. D'Amico L, Ruffini E, Ferracini R, Roato I. Low dose of IL-12 stimulates T cell response in cultures of PBMCs derived from non small cell lung cancer patients. J Cancer Res Ther 2012;3: 337-342.
5. Deshpande, S.P., Zheng, M., Lee, S., Rouse, B.T., 2002. Mechanisms of pathogenesis in herpetic immunoinflammatory ocular lesions. Vet. Microbiol. 86, 17–26.
6. Fulton RW, Burge LJ. Susceptibility of feline herpesvirus 1 and a feline calicivirus to feline interferon and recombinant human leukocyte interferons. Antimicrob Agents Chemother. 1985;28:698-699.
7. Gariboldi S, Palazzo M, Zanobbio L, Dusio GF, Mauro V, Solimene U, Cardani D, Mantovani M, Rumio C. Low dose oral administration of cytokines for treatment of allergic asthma. Pulm Pharmacol Ther 2009;22: 497-510.
8. Gaskell R, Dawson S, Radford A, Thiry E. Feline herpesvirus. Vet Res. 2007;38:337-354.
9. Gil S, Leal RO, Duarte A, McGahie D, Sepúlveda N, Siborro I, Cravo J, Cartaxeiro C, Tavares LM. Relevance of feline interferon omega for clinical improvement and reduction of concurrent viral excretion in retrovirus infected cats from a rescue shelter. Res Vet Sci. 2013; 94:753-763.
10. Maggs DJ, Clarke HE. In vitro efficacy of ganciclovir, cidofovir, penciclovir, foscarnet, idoxuridine, and acyclovir against feline herpesvirus type-1. Am J Vet Res 2004;65:399–403.
11. Radice E, Miranda V, Bellone G. Low-doses of sequential-kinetic-activated interferon-γ enhance the ex vivo cytotoxicity of peripheral blood natural killer cells from patients with early-stage colorectal cancer. A preliminary study. Int Immunopharmacol. 2014; 19: 66-73.
12. Roberti ML, Ricottini L, Capponi A, Sclauzero E, Vicenti P, Fiorentini E, Savoia C, Scornavacca G, Brazioli D, Gaio L, Giannetti R, Ignazzi C, Meloni G, Chinni LM. Immunomodulating treatment with low dose interleukin-4, interleukin-10 and interleukin-11 in psoriasis vulgaris. J Biol Regul Homeost Agents. 2014; 28:133-139.
13. Rollwagen FM, Baqar S. Oral cytokine administration. Immunol Today 1996;17: 548–550.
14. Rouhizadeh A, Seyfi Abad Shapouri MR. Avizeh R, Mosallanejad B, Pourmehdi Brojeni M. Feline herpesvirus 1 infections in a domestic cat population in Ahvaz, Iran. Iranian J. Vet. Res. 2011; 12:242-246.
15. Sandmeyer LS, Keller CB, Bienzle D. Effects of interferon-alpha on cytopathic changes and titers for feline herpesvirus-1 in primary cultures of feline corneal epithelial cells. Am J Vet Res. 2005; 66:210-216.
16. Sandmeyer LS, Waldner CL, Bauer BS, Wen X, Bienzle D. Comparison of polymerase chain reaction tests for diagnosis of feline herpesvirus, Chlamydophila felis, and Mycoplasma spp. infection in cats with ocular disease in Canada. Can Vet J. 2010; 51:629-633.
17. Siebeck N, Hurley DJ, Garcia M, Greene CE, Köstlin RG, Moore PA, Dietrich UM. Effects of human recombinant alpha-2b interferon and feline recombinant omega interferon on in vitro replication of feline herpesvirus-1. Am J Vet Res. 2006; 67:1406-1411.
18. Silley P, Stephan B, Greife HA, Pridmore A. Comparative activity of pradofloxacin against anaerobic bacteria isolated from dogs and cats. J Antimicrob Chemother. 2007; 60:999-1003.
19. Sykes JE, Blondeau JM. Pradofloxacin: a novel veterinary fluoroquinolone for treatment of bacterial infections in cats. Vet J. 2014; 201:207-14.
20. Thiry E, Addie D, Belák S, Boucraut-Baralon C, Egberink H, Frymus T, Gruffydd-Jones T, Hartmann K, Hosie MJ, Lloret A, Lutz H, Marsilio F, Pennisi MG, Radford AD, Truyen U, Horzinek MC. Feline herpesvirus infection. ABCD guidelines on prevention and management. J Feline Med Surg. 2009 11: 547-555.

Ruolo dell'esame ecografico nella gestione del gatto con dispnea

Patrick SINATRA
Università Degli Studi di Messina Dipartimento di Scienze Veterinarie, Corso di Laurea Magistrale in Medicina Veterinaria

SUMMARY
The term dyspnoea derived from the Greek words dys (difficulty) and pnoia (breathing)—is commonly used to describe an important clinical sign accompanying many of feline disorders, referred to laboured or difficult breathing. The aim of this study was evaluate the sensitivity and specificity of ultrasound examination to identify the cause of feline respiratory distress. Were reported height cases of cats presented to a first-opinion clinic with signs of dyspnoea and/or muffled cardiac auscultation. The results are showed that the ultrasound evaluation of the chest and the echocardiographic is essential in the management of dyspnoeic patient and is indispensable on formulation of correct diagnosis.

KEY WORDS dyspnoea in cats, feline respiratory distress, echocardiography, thoracic ultrasound, feline cardiomyopathies

Il seguente lavoro ha come scopo quello di collocare nella giusta evidenza l'importanza dell'esame ultrasonografico nella gestione del gatto dispnoico con l'intento di fornire una distinzione tra la dispnea cardiogena e quella di origine extracardiaca. In particolare vengono riferiti
otto casi clinici esemplificativi per i quali l'ecografia ha svolto un ruolo fondamentale sia in sede di gestione che di emissione della diagnosi. Per tale studio sono state utilizzate apparecchiature ecografiche Esaote MyLab 3° e Mylabalpha, sonde microconvex con frequenze di 4-8 MHz e phased array con frequenze di 5-8 e 2-8 MHz.

CASO CLINICO N°1

Gatto, maschio castrato, portato in visita dopo un episodio di dispnea acuta successivo ad un'aggressione da parte di un altro gatto.
All'esame obiettivo era presente tachipnea (50 arm), respirazione a bocca aperta e irrequietezza. All'auscultazione cardiaca si apprezzava tachicardia (230 bpm), soffio protosistolico di 1/6 sul focolaio aortico non irradiato. I polsi femorali si presentavano normali e l'itto cardiaco appariva rinforzato.
All'esame radiografico, con una proiezione latero-laterale, si evidenziava moderata cardiomegalia (VHS 10), segni di congestione venosa polmonare, lieve versamento pleurico, pattern interstizio alveolare diffuso a sede peri-ilare e a livello dei lobi caudali (figura 1). Con una proiezione ventro-dorsale, nonostante la scarsa visualizzazione della silhouette cardiaca dovuta alla presenza di versamento pleurico, era possibile apprezzare dilatazione biatriale (c.d. cuore "a Valentina") e presenza di pattern interstizio-alveolare diffuso prevalentemente ai lobi caudali. (figura 2)
L'ecografia toracica eseguita in decubito sternale, consentiva di eseguire una scansione parasternale destra asse corto a livello della base cardiaca, senza arrecare stress al paziente, permettendo di apprezzare una moderata/severa dilatazione atriale sinistra e confermando il sospetto diagnostico di dispnea cardiogena .Il rapporto atrio sinistro/aorta calcolato sia in modalità monodimensionale che bidimensionale (Figura 3) era di 2.3.
Dalla visita clinica e dalle radiografie toraciche è stato possibile emettere un sospetto diagnostico di edema polmonare e versamento pleurico secondario a insufficienza cardiaca congestizia. L'ecografia toracica consentiva di confermare tale sospetto. Il paziente veniva stabilizzato con ossigenoterapia e terapia diuretica tramite la somministrazione endovenosa di furosemide a 1 mg/kg a intervalli crescenti sino alla risoluzione della dispnea. A 24 ore dall'evento acuto il paziente si presentava stabile dal punto di vista respiratorio

Figura I. Rx LL. Lieve cardiomegalia, segni di congestione venosa polmonare, versamento pleurico, pattern interstizio-alveolare.

Figura 2. Rx VD. Dilatazione biatriale e pattern interstizio alveolare.

e risultava possibile sottoporlo ad esame ecocardiografico completo, per puntualizzare la causa dell' insufficienza cardiaca congestizia, e stabilire una terapia di mantenimento.
All'ecocardiografia, è stato possibile apprezzare ipertrofia concentrica ventricolare sinistra simmetrica di grado moderato, moderato sovraccarico volumetrico atriale sinistro, con rapporto atrio sinistro/aorta di 2. Non evidente movimento sistolico anteriore del lembo settale mitralico.
E' stata emessa la diagnosi di *cardiomiopatia ipertrofica simmetrica non ostruttiva*.

CASO CLINICO N°2

Gatto comune europeo, maschio castrato, 10 anni di età, portato in visita per disoressia progressivamente ingravescente da circa una settimana e

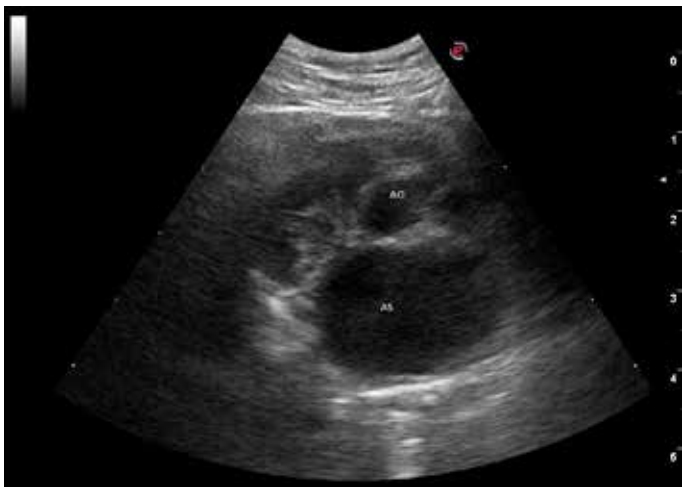

Figura 3. Scansione parasternale destra asse corto. Dilatazione atriale sinistra, rapporto atrio sinistro/aorta aumentato.

dispnea acuta. Il paziente ha subìto l'amputazione dell'arto posteriore destro successivamente a un osteosarcoma localizzato a livello femorale.
Alla visita era presente respiro discordante con frequenza respiratoria di 40 arm, ottusità alla percussione toracica, rumori cardiaci scarsamente udibili.
Alla radiografia latero-laterale, si evidenziava una diffusa radiopacità dei campi polmonari compatibile con presenza di ingente quantità di versamento pleurico ed aree nodulari di consolidamento a livello delle porzioni residue di polmone areato. Le aree radiopache permanevano anche successivamente alla toracentesi, effettuata in emergenza per alleviare lo stress respiratorio del paziente (Figure 5 e 6)
L'esame ecografico ha consentito di confermare la presenza del versamento pleurico ed è stato

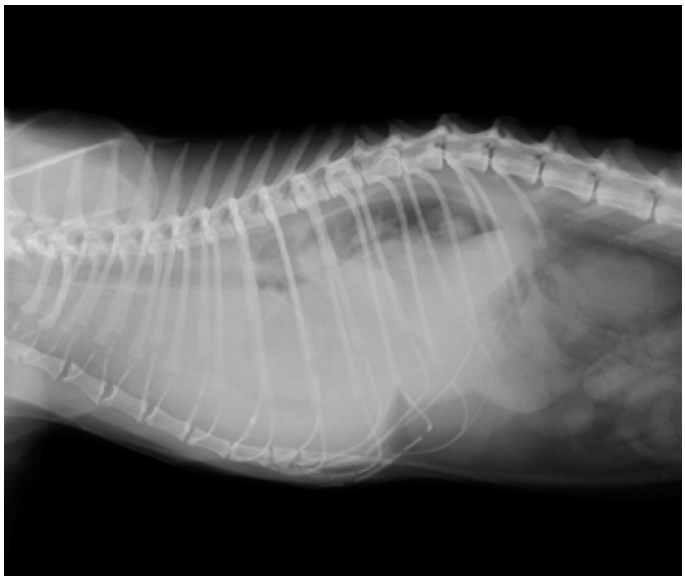

Figura 5. Rx LL. Pre-toracentesi. Evidente radiopacità dei campi polmonari. Si evidenziano aree nodulari distinguibili in corrispondenza delle parti residue di polmone areato

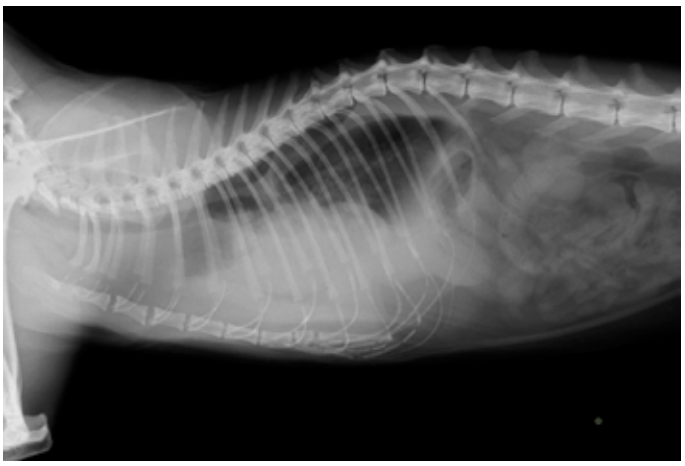

Figura 6. Rx LL. post-toracentesi. Permangono le aree radiopache

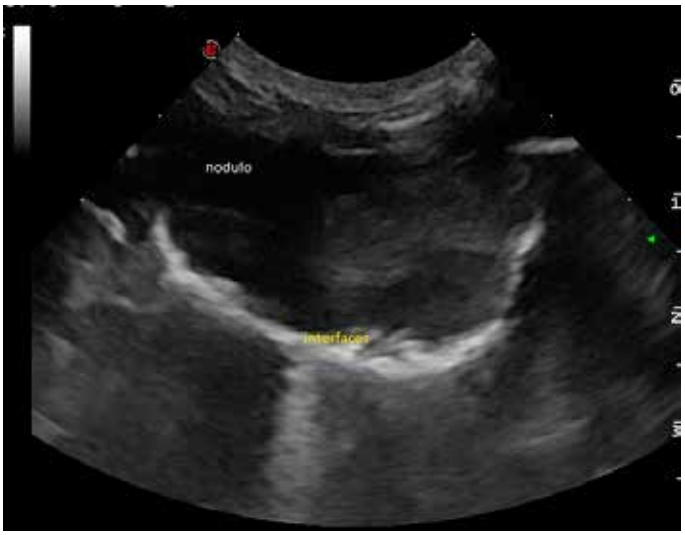

Figura 7. Ecografia toracica. Struttura anecogena, al di sotto del quale troviamo un effetto di riverberazione dovuto all'interfaces tra nodulo e polmone areato.

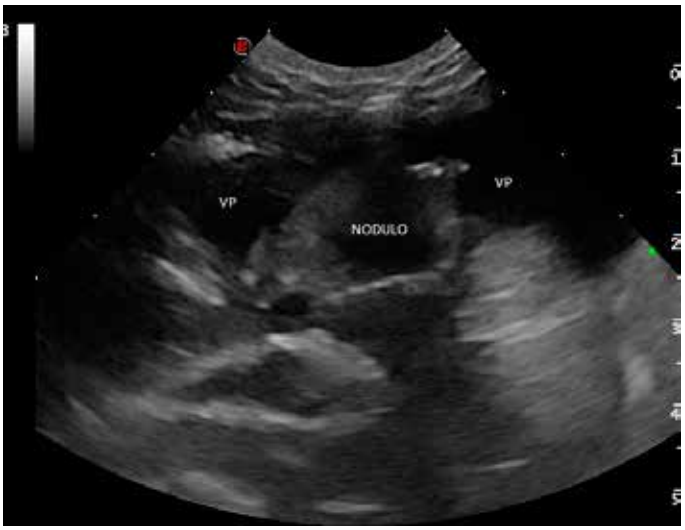

Figura 8.Ecografia toracica. Nodulo al centro, circondato da versamento pleurico

utilizzato per guidare l'aspirazione del liquido pleurico. Ha permesso inoltre, di visualizzare le vaste aree nodulari ipoecoiche con fenomeni di "air trapping" a livello dei lobi caudali e craniali destri e sinistri. Il quadro ecografico era suggestivo di probabili lesioni neoplastiche polmonari e versamento pleurico secondario (Figure 7 e 8). L'esame citologico delle lesioni, eseguito tramite ago infissione eco-guidata, confermava la natura neoplastica dei noduli ipoecoici compatibili con *metastasi polmonari di osteosarcoma*.

CASO CLINICO N°3

Gatto comune europeo, femmina sterilizzata di 15 anni di età, alla quale è stata diagnosticata cardiomiopatia ipertrofica non congestizia circa due anni prima, e ipertiroidismo in terapia medica un anno prima. Da circa una settimana prima di riportare a visita l'animale,i proprietari notavano tachipnea e disoressia progressivamente ingravescente.

Il paziente si presentava in decubito sternale con tachipnea (40 arm) e respiro discordante.

E' stato deciso, di non sottoporre il paziente a manovre potenzialmente stressanti e di procedere con un'ecografia toracica, che ha permesso di evidenziare ingente quantità di versamento pleurico, parzialmente drenato grazie all'ausilio della guida ultrasonografica. L'ecografia cardiaca ha consentito, altresì, di mettere in evidenza grave dilatazione biatriale. Questo reperto, compatibile con la natura cardiogena della dispnea e della causa del versamento pleurico riferibile a insufficienza cardiaca congestizia, permetteva di instaurare prontamente una terapia medica con furosemide, in attesa di una valutazione cardiologica più accurata. La valutazione morfologica del ventricolo sinistro permetteva infatti di evi-

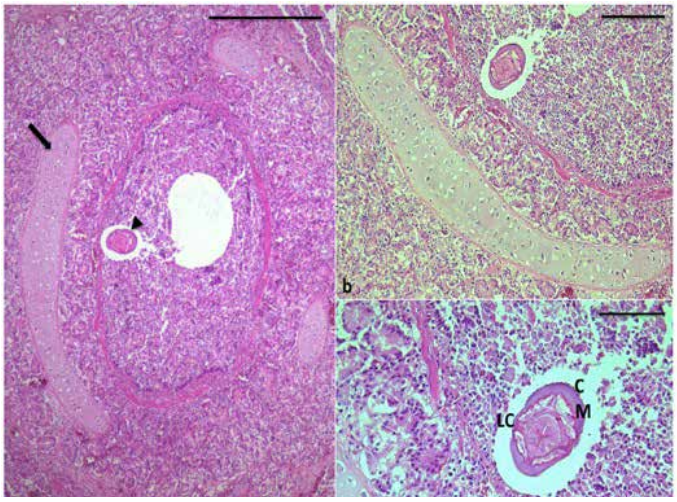

Figura 9. Scansione parasternale destra quattro camere. "Eco-fast" Ispessimento del setto IV, ipertrofia della parete posteriore del VS,e dilatazione biatriale. Le strutture cardiache sono circondate da abbondante versamento pleurico.

Figura 10. Scansione obliqua. Immagine centrata sull'Aorta, alla cui sinistra si trova l'atrio sinistro fortemente dilatato.

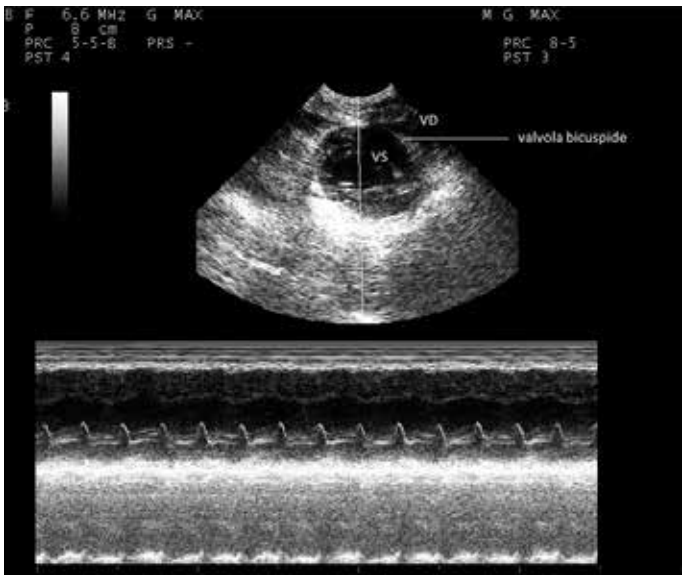

Figura 11. Scansione in M-mode. Misurazione dell' EPSS

denziare lieve ipertrofia della parete posteriore ventricolare sinistra e ipocinesia settale, compatibili con una *cardiomiopatia non classificata,* probabilmente esito della sovrapposizione di una *cardiomiopatia ipertrofica* precedentemente diagnosticata e fuori controllo terapeutico e la *tireotossicosi* (Figure 9 e 10)
Anche in questo caso l'ecografia toracica e cardiaca ha permesso la valutazione del paziente in acuto, la guida per la toracentesi e la diagnosi puntuale della natura della dispnea.

CASO CLINICO N°4

Gatto comune europeo, femmina sterilizzata, 8 anni, paziente che vive in casa, regolarmente vaccinata, alimentata con mangime commerciale di buona qualità.
Venne portata in visita per riluttanza al movi-

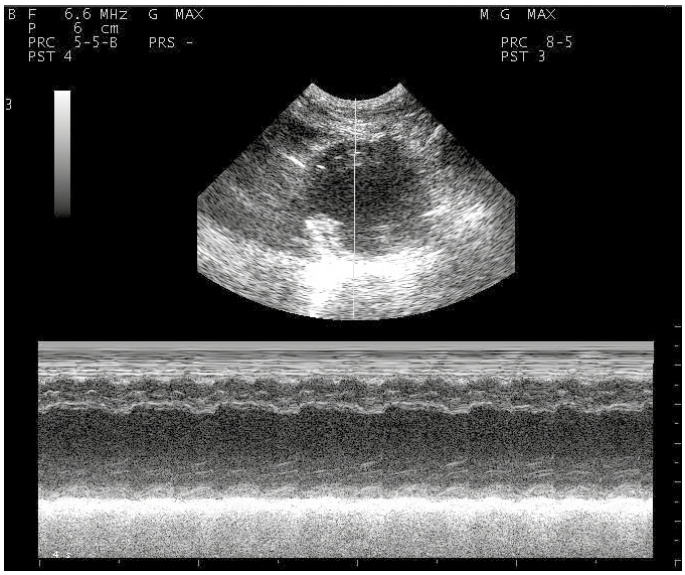

Figura 12. Scansione in M-mode. VS dilatato; F.a. ridotta

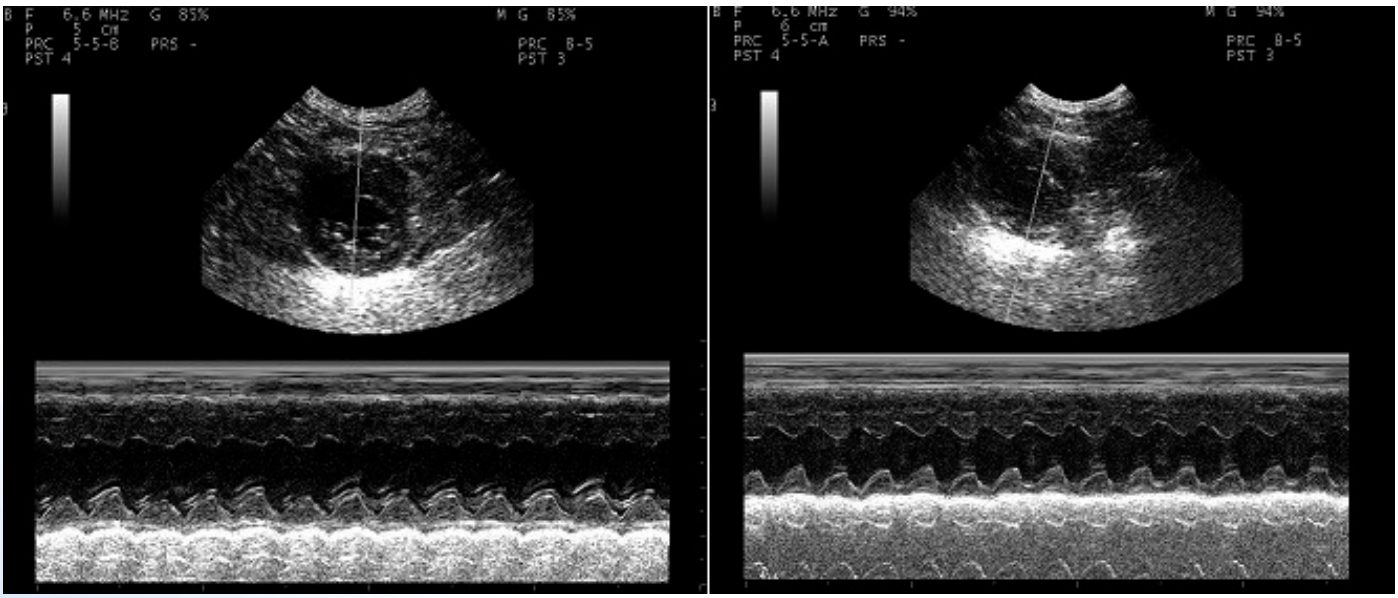

Figura 13. Scansione in M-mode effettuata dopo 40 giorni di terapia. Miglioramento della funzione contrattile del miocardio ventricolare, con miglioramento di Fa ed EPSS.

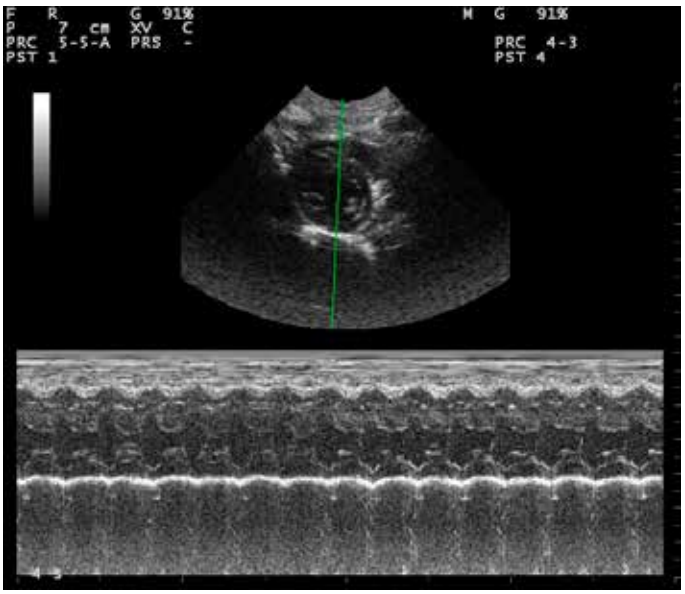

Figura 14. Dopo 4 mesi, normalizzazione della funzione ventricolare.

mento, abbattimento sensoriale, disoressia e dispnea.
All'esame obiettivo era evidente respiro discordante con frequenza di 60 arm, non erano evidenti soffi all'auscultazione,ma ritmo di galoppo.
All'ecografia toracica si evidenziava moderata quantità di versamento pleurico che veniva drenato tramite toracentesi eco-guidata. Sono stati aspirati circa 120 ml di liquido trasparente scarsamente viscoso, con caratteristiche fisico-chimiche riferibili a trasudato puro con scarsa cellularità, composta prevalentemente da cellule mesoteliali e macrofagi. Una volta stabilizzato, il paziente, è stato sottoposto ad ecocardiografia-doppler, che ha messo in evidenza una diffusa ipocinesia miocardica ventricolare sinistra con grave sovraccarico volumetrico telediastolico (VS 20,9 mm misura effettuata in scansione parasternale destra asse corto a livello dei muscoli papillari) e telesistolico (17,8 mm). La Frazione di accorciamento era del 15 %, suggestiva di grave ipocinesia miocardica, e l'EPSS (End Point Septal Separation, distanza tra il punto di massima apertura mitralica e il setto interventricolare) era di 9 mm. Era inoltre presente grave dilatazione atriale con un rapporto atrio sinistro/aorta di 2,2. (Figure 11e12)
Il quadro così descritto era ascrivibile a una forma di cardiomiopatia di tipo ipocinetico dilatativo che nel gatto, tra le diverse diagnosi differenziali, è ascrivibile o a forme carenziali di taurina o a fasi terminali di altre cardiomiopatie, come la cardiomiopatia ipertrofica. Il paziente, veniva messo in terapia per insufficienza cardiaca congestizia, con aggiunta di inotropo positivo e terapia di profilassi contro il tromboembolismo con il seguente protocollo:

- Furosemide p.o. 1 mg/kg BID
- Enalapril 0,5 mg/kg BID
- Digossina 0,030 mg dose totale SID
- Acido acetilsalicilico 50 mg dose totale ogni 48 ore
- Taurina 250 mg BID

Dopo 40 giorni di terapia il paziente si presentava eupnoico e non presentava recidive di insufficienza cardiaca congestizia.
All'ecocardiografia si osserva va un netto miglioramento della funzione sistolica ventricolare sinistra. Il ventricolo sinistro, in diastole misurava 15,3 mm, in sistole 9,3 mm, la Frazione di accorciamento era migliorata al 39%, l'EPSS scendeva a 5mm e il rapporto atrio sinistro/aorta si attestava a 1.6. (Figura 13)
Dopo 4 mesi di terapia si assisteva ad una normalizzazione della funzione sistolica ventricolare e dei diametri atriali e il paziente veniva progressivamente svezzato dal supporto terapeutico per l'insufficienza cardiaca congestizia e l'ipocinesia miocardica. Veniva mantenuta la supplementazione di taurina a 250 mg SID (Figura 14)
Anche in questo caso, l'ecografia toracica si è rivelata essenziale per la diagnosi eziologica della dispnea. Il monitoraggio ecocardiografico del paziente ha consentito la diagnosi "ex Juvantibus" di *cardiomiopatia da carenza di taurina.*

CASO CLINICO N°5

Gatto comune europeo , maschio , 10 mesi di età, condotto in visita dopo trauma da investimento.
Alla visita era presente dispnea con respiro discordante e frequenza respiratoria di 45 arm.
Allo studio radiografico del torace erano presenti segni di versamento pleurico e pattern interstizio-alveolare, maggiormente evidente a livello dei lobi craniali e medi, compatibile con *contusione polmonare da trauma*. Si evidenziava inoltre, frattura della scapola sinistra (figura 15). I radiogrammi seriali consentirono in questo caso il monitoraggio del versamento pleurico e dei segni contusivi polmonari (Figura 16).

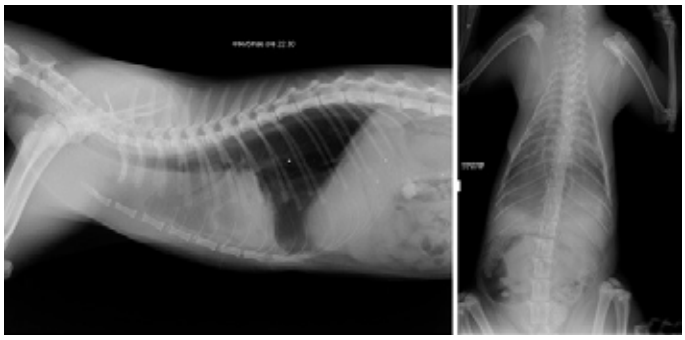

Figura 15. Rx LL e VD. Frattura della scapola; versamento pleurico; pattern interstizio-alveolare

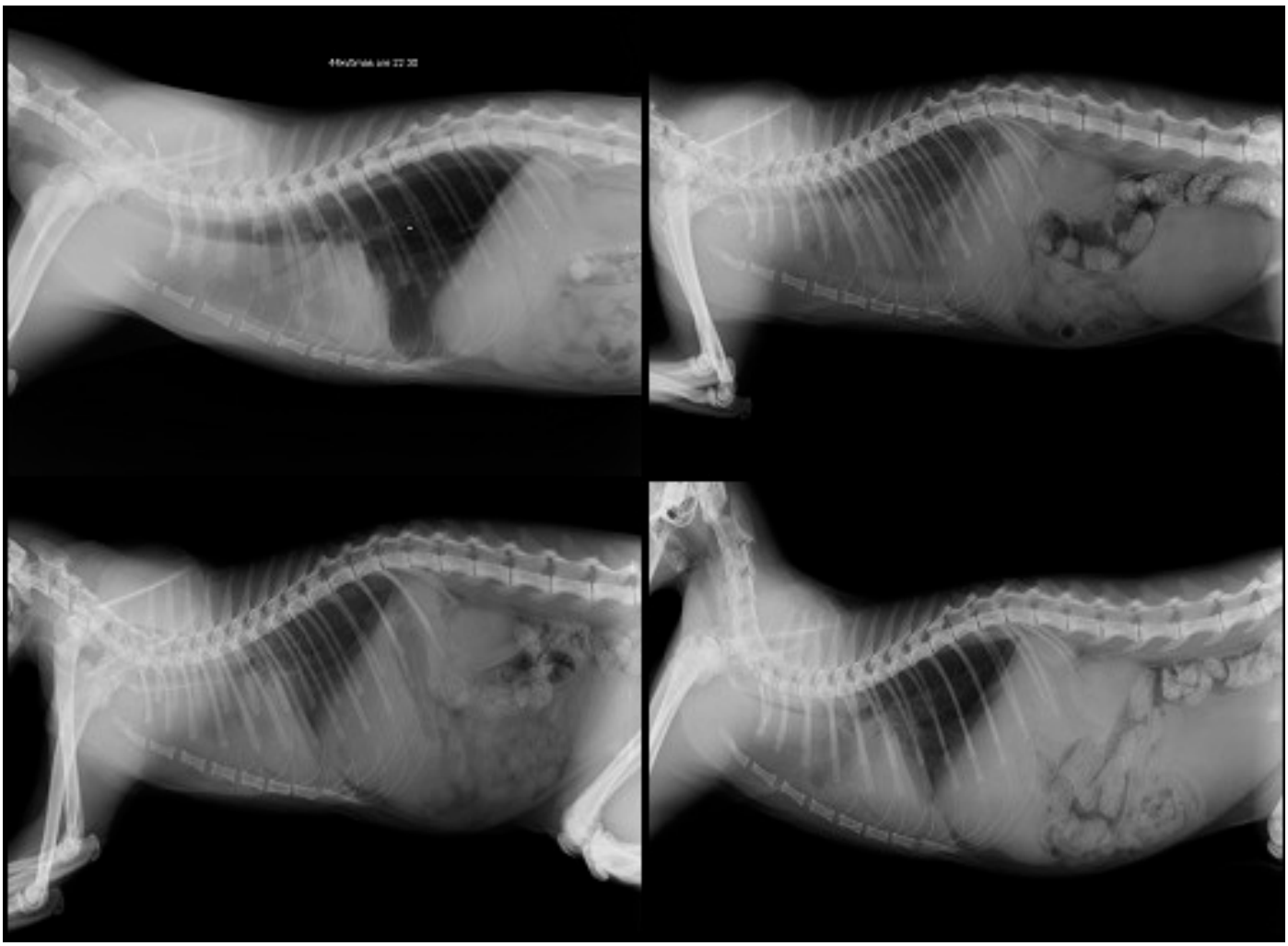

Figura 16. Radiogrammi in proiezione LL. Monitoraggio del versamento pleurico, e valutazione dei segni contusivi polmonari

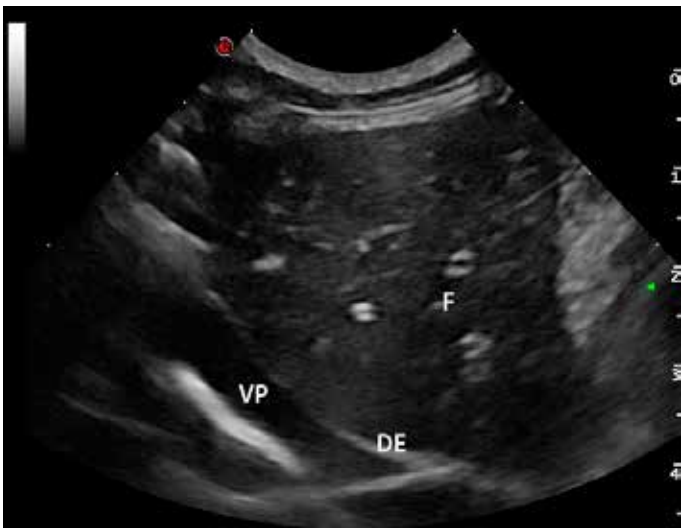

Figura 17. Ecografia addominale. Versamento pleurico cranialmente alla linea diaframmatica.

L'ecografia addominale, nelle sue scansioni retro sternali, confermò la presenza di moderato versamento pleurico (figura 17).
In corso di traumi contusivi toracici, la radiografia consente di ottenere informazioni complementari all'ecografia toracica. La visualizzazione ottimale dei piani scheletrici, permette, infatti, di confermare o escludere eventuali fratture costali, sternali o di altri distretti, fornendo importanti informazioni per la gestione del paziente traumatizzato. Dunque , in corso di trauma toracico, qualora le condizioni del paziente lo permettano, l'esame radiografico resta la metodica diagnostica d'elezione, che può essere supportata dalla valutazione ecografica.

CASO CLINICO N°6

Gatto maschio, comune europeo di 11 anni. Arrivato in visita per dimagrimento e disoressia presenti da circa due settimane e dispnea discordante progressivamente ingravescente negli ultimi due giorni.
Alla visita era evidente spostamento caudale dell'itto cardiaco, rumori cardiaci e murmure respiratorio affievoliti, respiro discordante con frequenza respiratoria di circa 40 arm.
A causa del marcato distress respiratorio, è stato deciso di eseguire un'ecografia toracica in de-

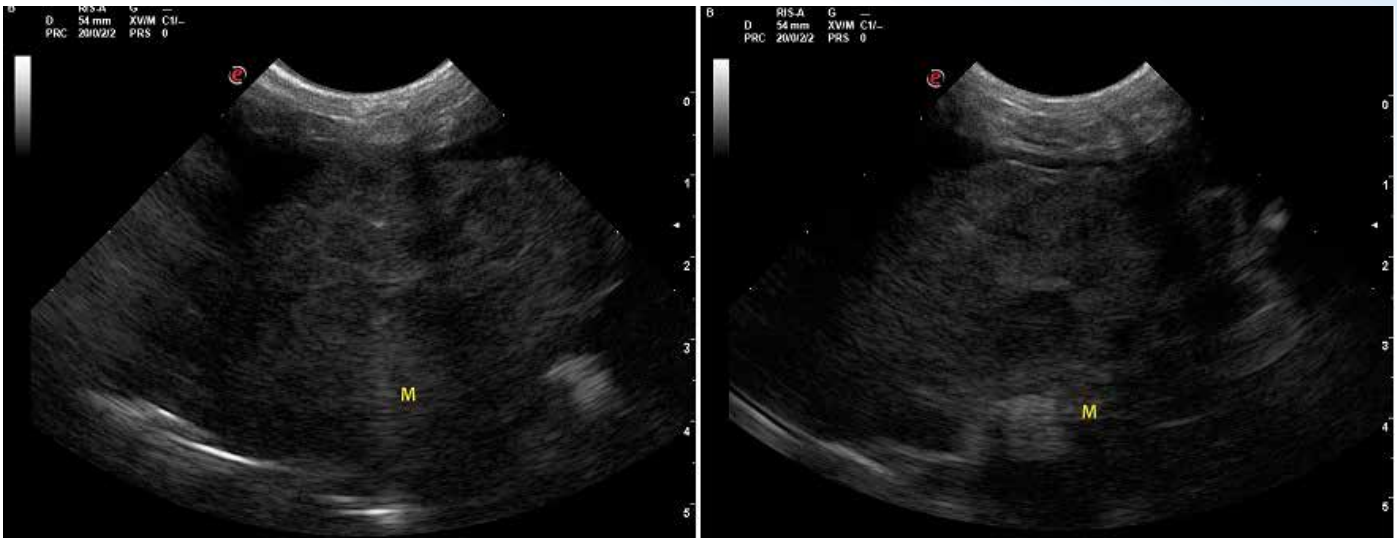

Figura 18. Scansioni asse corto a livello della base cardiaca. Masse iperecogene a carico del mediastino craniale.

cubito sternale e in stazione quadrupedale, per minimizzare lo stress del paziente. Si evidenziava una moderata falda di versamento pleurico e venivano aspirati,tramite toracentesi ecoguidata, circa 80 ml di liquido siero-ematico. Le scansioni asse corto, a livello della base cardiaca, consentivano di evidenziare normali diametri atriali. Cranialmente al cuore si evidenziava una massa ad ecogenicità mista, prevalentemente iperecoica del diametro di circa 6 cm, a carico del mediastino craniale (figura 18)

Le masse mediastiniche sono reperti frequenti e causano spesso distress respiratorio nel gatto. L'esame ecografico consente di verificare la presenza di versamento ed eventualmente aspirarlo in emergenza per migliorare le funzioni respiratorie del paziente. In presenza di versamento pleurico e comunque per la loro localizzazione anatomica, le masse mediastiniche sono facilmente visualizzabili all'ecografia toracica e possono essere spesso aggredite in eco-guida per eventuali ago-infissioni a scopo diagnostico.

L'esame citologico del versamento pleurico consentiva la *diagnosi di malattia linfoproliferativa a localizzazione toracica.*

CASO CLINICO N°7

Gatto comune europeo, maschio castrato,3 anni di età, veniva portato a visita a causa di dispnea che si era presentata da circa 5 giorni. Alla visita clinica l'animale mostrava ipertermia (39.8 C°), dispnea inspiratoria(65 arm), BCS 3/9, linfonodi esplorabili lievemente aumentati di volume, non algici, non adesi ai piani sottostanti e di forma normali, mucose congeste, abbattimento del sensorio. Alla percussione del torace si rilevava la presenza di ottusità diffusa a carico dei diversi quadranti, non erano udibili rumori cardiaci.

L'esame radiografico mostrava una diffusa radiopacità dei campi polmonari compatibile con versamento pleurico, associato ad aree nodulari di consolidamento polmonare(Figura 19)

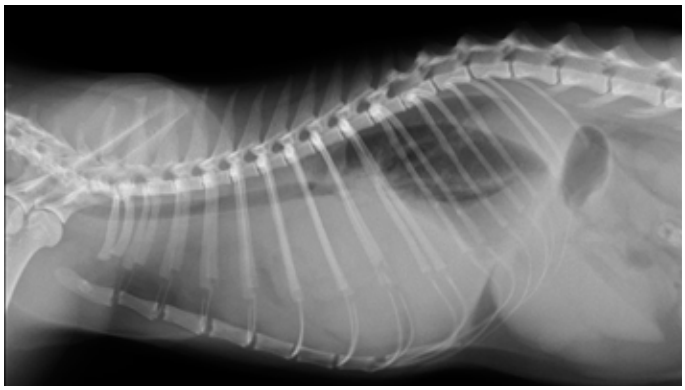

Figura 19. Rx LL. Radiopacità dei campi polmonari causata dal versamento pleurico.

L'esame ecografico confermava la presenza del versamento(Figura 20); al fine di alleviare il distress respiratorio, veniva eseguita una toracocentesi eco-guidata. L'esame citologico del liquido prelevato, era compatibile con versamento non settico.

L'esame emocromocitometrico rilevava la presenza di neutrofilia con left shift a sinistra e presenza di neutrofili banda; il quadro elettroforetico mostrava ipergammaglobulinemia (Proteine Totali 8,3 g/dl; range 5,5-7,8; Globuline 4,2 g/dl; range 3,0-3,8) ; la PCR sul campione permetteva di formulare la *diagnosi di peritonite infettiva (FIP, Feline Infectious Peritonitis) da Coronavirus.*

CASO CLINICO N°8

Gatto maschio castrato, comune europeo, 13 anni di età. Paziente con diabete mellito, portato in visita per tachipnea ingravescente nell'ultima settimana e anoressia. Alla visita clinica si riscontrava respiro discordante con frequenza di circa 60 arm e respirazione a bocca aperta.

Figura 20. Esame ecografico. Presenza di effusione pleurica anecogena compatibile con versamento.

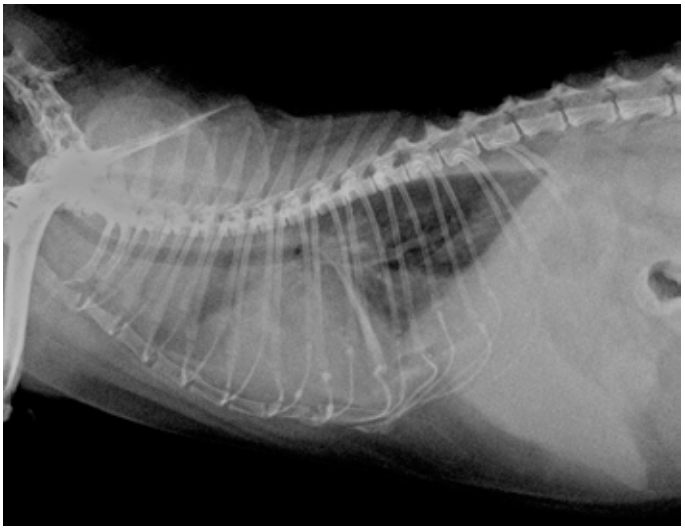

Figura 21. Rx LL. Radiopacità conseguente al versamento pleurico e pattern interstiziale

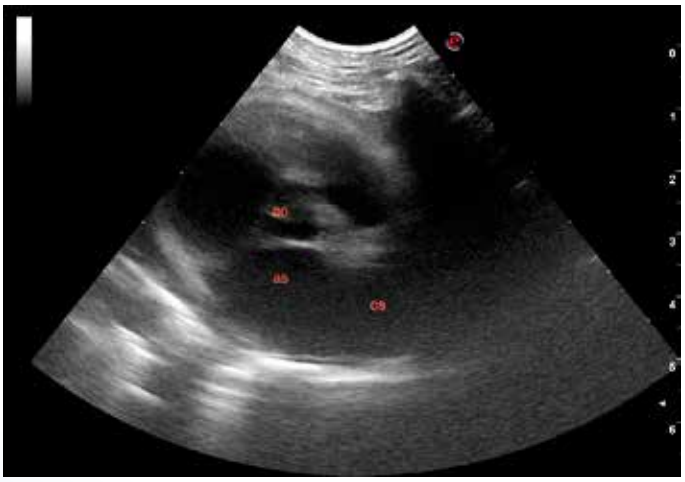

Figura 22. Ecocardiografia, scansione parasternale destra asse corto. Rapporto as/ao aumentato

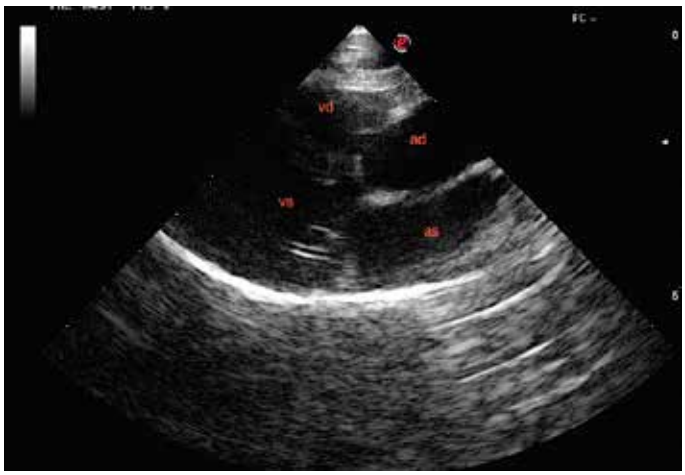

Figura 23. Ecocardiografia, scansione parasternale destra asse lungo. Dilatazione dell'atrio destro

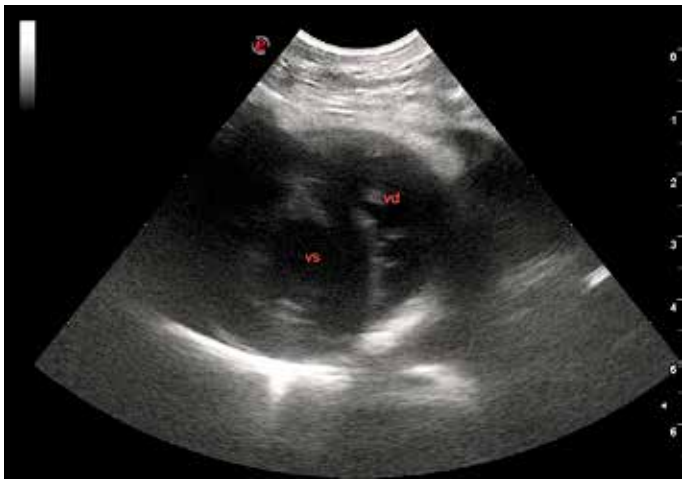

Figura 24. Ecocardiografia, scansione parasternale destra asse corto. Iperecogenicità subendocardica a carico del miocardio ventricolare

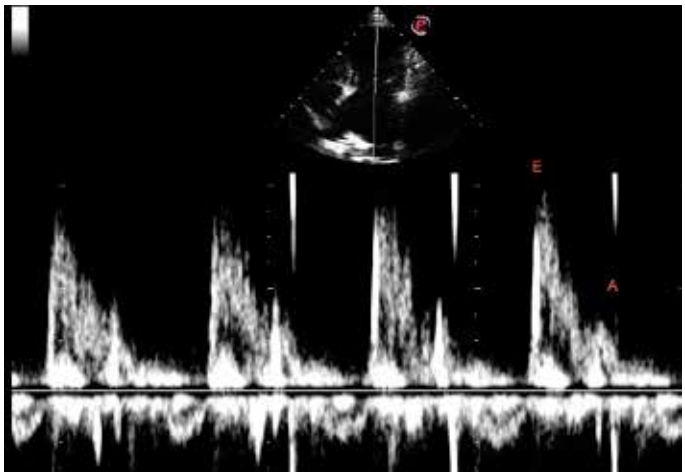

Figura 25. Ecocardiografia Doppler. Si rileva aumento della velocità dell'onda E del riempimento protodiastolico, e riduzione della velocità dell'onda A.

Dopo una parziale stabilizzazione con ossigenoterapia, si decideva di ottenere un radiogramma in proiezione latero-laterale del torace, dal quale si evidenziava scarsa definizione dell'ombra cardiaca e segni di versamento pleurico oltre che un pattern interstiziale diffuso (Figura 21)

Si decideva di eseguire un'ecografia toracica con il paziente in stazione quadrupedale e con la minima contenzione possibile. Veniva confermata

la presenza di moderata quantità di versamento pleurico, e risultava possibile stabilire la natura cardiogena dello stesso. Oltre a un moderato/severo sovraccarico volumetrico atriale sinistro con rapporto as/ao 2,3 (Figura 22), si riscontrava anche una moderata dilatazione atriale destra (Figura 23).
Gli spessori ventricolari sinistri del setto e della parete posteriore apparivano normali, mentre si evidenziavano aree di iperecogenicità subendocardica a carico del miocardio ventricolare(Figura 24). Allo studio flussimetrico della mitrale si evidenziava un tipico pattern restrittivo, con aumento della velocità dell'onda E, del riempimento protodiastolico e un calo della velocità dell'onda A, data dal contributo atriale al riempimento telediastolico. (Figura 25)
Questi dati ecocardiografici-doppler, consentivano di emettere un *sospetto diagnostico di cardiomiopatia a tipo restrittivo in fase congestizia.*
Il paziente veniva stabilizzato con furosemide a dosi iniziali di 1 mg/kg tid e ossigenoterapia e poi dimesso con terapia di mantenimento:

- furosemide a 1 mg/kg bid
- enalapril 0,5 mg/kg bid
- spironolattone 1 mg/kg sid
- acido acetilsalicilico a 50 mg/gatto ogni tre giorni.

CONCLUSIONI

Nel precedente capitolo, sono stati riportati otto casi clinici esemplificativi, che dimostrano l'importanza dell'esame ultrasonografico, sia in presenza di patologia cardiaca che in presenza di patologia toracica extracardiaca. In quest'ultimo caso, in particolare, l'ultrasonografia viene comunemente considerata un mezzo diagnostico inappropriato, per le limitazioni legate alla grande presenza di aria in cavità toracica. Nonostante la veridicità di questa affermazione, attraverso lo studio di alcuni casi clinici, è stato possibile mettere in evidenza l'importanza, in sede diagnostica, dell' ecografia toracica, considerando questa tecnica, non come un riduttivo esame complementare, ma come l'elemento fondamentale che ha permesso di emettere la corretta diagnosi e di scegliere la più adeguata gestione del paziente.
In tutti i casi esaminati, l'***ecografia toracica*** risulta essenziale per la conferma della presenza di versamento pleurico in cavità toracica e risulta altresì fondamentale nell'esecuzione della prima valutazione del paziente con marcato distress respiratorio. Con le tecniche "eco-fast", infatti, è stato possibile valutare pazienti in fase dispnoica acuta, senza sottoporre gli stessi, ad eccessivo stress; quest'ultimo rappresenta, un elemento fortemente pregiudicante ed in grado di portare a morte l'animale, esercitando un'influenza negativa sulla capacità di respirare, già sensibilmente compromessa dalla patologia.
Sempre in relazione alla gestione del paziente, è evidente come l'utilizzo dell'ecografia, come mezzo complementare nell' eco-guida, sia risultato costantemente utile sia per quanto riguarda l'ago-infissione, che ha permesso di effettuare campionamenti citologici, in seguito risultati elementi chiave nella diagnosi, che per quanto riguarda la corretta procedura di toracentesi, fondamentale per alleviare il distress respiratorio:

- Caso **n°2** : La toracentesi eco-guidata ha consentito un miglioramento delle condizioni del gatto in fase acuta e lo studio dell'esame citologico, eseguito con tecnica di ago-infissione eco guidata, ha rivelato la natura neoplastica delle strutture nodulari, evidenziate precedentemente con radiografia ed ecografia toracica
- Caso **n°6**: Grazie alla duttilità propria dell'esame ecografico, è stato possibile praticare un'ecografia toracica in stazione quadrupedale per minimizzare lo stress del paziente, il quale si presentava in fase dispnoica acuta. Nella medesima sede è stata evidenziata la presenza di versamento pleurico e di masse iperecogene a carico del mediastino craniale. Lo studio del liquido, aspirato tramite toracentesi eco-guidata, ha consentito la diagnosi di malattia linfoproliferativa.
- Caso **n°7**: Anche in questo caso, l'ago-infissione eco-guidata ha permesso di prelevare campioni di versamento pleurico, precedentemente evidenziato allo studio ecografico bidimensionale, consentendo di escludere un eventuale sospetto diagnostico di versamento settico; ha permesso altresì di alleviare le condizioni del paziente, tramite toracentesi eco-guidata.

Per quanto riguarda l'***ecocardiografia***, si tratta di una tecnica uniformemente riconosciuta come elettiva nella diagnosi di patologia cardiaca. In questa sede si è voluto avvalorare la sua importanza, nella diagnosi di patologie cardiache particolarmente presenti nel gatto. Sono stati selezionati, infatti, 4 casi in cui l'esame ecografico è risultato essenziale sia nella gestione che nella diagnosi definitiva:

- Miocardiopatia ipertrofica, caso n°1 : Il paziente si presentava in fase di dispnea acuta, per cui si è deciso di procedere con tecnica "eco-fast", per una prima valutazione del paziente, minimizzando lo stress. Questa prima valutazione ha permesso di identificare l'origine cardiogena della dispnea. Pertanto è stato possibile stabilizzare il paziente in maniera adeguata

rispetto alla malattia, per poi sottoporlo ad un esame ecocardiografico completo. All'ecocardiografia, è stato possibile apprezzare ipertrofia concentrica ventricolare sinistra simmetrica di grado moderato. Moderato sovraccarico volumetrico atriale sinistro, giungendo alla diagnosi di miocardiopatia ipertrofica.

- Miocardiopatia non classificata associata alla tireotossicosi, caso **n°3** : l'ecografia toracica ha permesso la valutazione del paziente in acuto e la guida per la toracentesi. L'ecocardiografia ha emesso la diagnosi puntuale della natura della dispnea.
- Miocardiopatia dilatativa conseguente alla carenza di taurina, caso **n°4** : Anche in questo caso, viste le condizioni del paziente, si è optato per una prima valutazione rapida del torace con tecnica ultrasonografica. E' risultato immediatamente evidente un'ingente quantità di versamento pleurico, drenato con tecnica eco-guidata. Una volta stabilizzato il paziente, è stato possibile eseguire un' ecocardiografia-Doppler, che ha permesso di mettere in evidenza un quadro ascrivibile ad una forma cardiogena di tipo ipocinetico dilatativo; quest'ultima, nel gatto è ascrivibile, a volte, a forme carenziali di taurina. Il sospetto diagnostico è stato successivamente confermato attraverso la risposta " ex-juvantibus" alla supplementazione di taurina.
- Miocardiopatia restrittiva, caso **n°8** : Anche in questo caso, viene sfruttata la duttilità dell'esame ecografico, per una valutazione ecocardiografica in stazione quadrupedale, in un paziente con dispnea in fase acuta. L'esame ecografico ha permesso di evidenziare la presenza di versamento pleurico e la natura cardiogena della dispnea. Attraverso lo studio flussimetrico della valvola mitrale con tecnica eco-doppler, è stato altresì possibile emettere il sospetto diagnostico di miocardiopatia restrittiva in fase congestizia.

Da quanto affermato, risulta evidente come la valutazione ecografica del torace e l'ecocardiografica risultino essenziali, nella gestione del paziente e siano altresì fondamentali per la formulazione della corretta diagnosi.

Tuttavia durante questo studio, si è ancor più evinto che, alla luce delle attuali conoscenze, l'ecografia toracica non può essere considerata la scelta elettiva in tutti i casi. Ne è un' esempio il caso clinico **n°5**, in cui è l'esame radiografico a fare la differenza, riuscendo ad individuare il pattern interstizio-alveolare, compatibile con le lesioni da trauma, e la frattura della scapola. In quest'ultimo caso, dunque, nonostante l'ecografia permettesse una buona gestione del paziente, e confermasse la presenza di versamento pleurico, non è risultata decisiva nella diagnosi, lasciando questo ruolo alla radiologia.

Le razze dei gatti: IL CORNISH REX

Laura Maria Settimo
Membro del Consiglio Direttivo Nazionale dell'ANFI e del CD dell'ANFI Lazio
Segretaria Club Italiano del British Shorthair (CIBRIS) - Titolare dell'Allevamento della Fata Morgana – via G.B. Pescetti 39 - Roma

CENNI STORICI SULLA RAZZA

La comparsa ufficiale del Cornish Rex si può far risalire con grande precisione al giorno 21 luglio del 1950. In quella data, in Cornovaglia, in una vecchia casa colonica nel territorio di Bodmin Moor, Serena, una gatta domestica calico (squama di tartaruga con bianco) di proprietà dei coniugi Nina Ennismore e Winifred Macalister, diede alla luce cinque gattini, uno dei quali mostrava un aspetto inconsueto del mantello, caratterizzato da pelliccia ondulata e arricciata e baffi che parevano delle molle a spirale. Il padre di questi gattini non fu mai identificato con certezza ma si ritiene che potesse essere Ginger, un bel gattone rosso, fratello minore della stessa Serena.
La signora Ennismore aveva sentito parlare di altri gatti con mantello riccio nati nei dintorni. Lei stessa aveva allevato conigli Rex – che in alcuni casi hanno il pelo riccio – e ad essi si ispirò per dare un nome a questa nuova razza di gatti. Decise di tenere con sé il cucciolo ricciuto e lo chiamò Kallibunker.
Kallibunker è di fatto il progenitore di tutti i Cornish Rex; il primo formalmente registrato ai Libri Genealogici felini in Gran Bretagna. La sua struttura fu inizialmente definita dal GCCF (The Governing Council of the Cat Fancy, la più importante associazione allevatoriale britannica) come ***Tipo straniero***: gambe lunghe e sottili, zampe posteriori più alte di quelle anteriori, testa media a cuneo. Nel 1956, la rivista Life pubblicò un articolo sul Cornish Rex che generò un grande interesse in tutto il mondo.
La razza fu riconosciuta formalmente con il nome che oggi la caratterizza solo negli anni '60, prima nella nazione d'origine e poi nel resto del mondo. Considerando le modalità con cui si era palesata, alla proprietaria di Kallibunker non fu difficile ipotizzare di trovarsi di fronte ad da una mutazione recessiva naturale.
Dopo aver consultato il genetista A.C. Jude, Kallibunker fu ripetutamente accoppiato con la madre. Dei tre cuccioli frutto della loro prima unione, due maschi nacquero con il mantello riccio; uno di essi purtroppo morì a soli 7 mesi di età. L'altro, di nome Poldhu, generò alcuni discendenti, per lo più esportati negli Stati Uniti d'America.
Purtroppo Kallibunker morì in giovane età, ma i suoi figli e nipoti furono a loro volta ibridati con gatti domestici o di altre razze per ampliare il numero di soggetti portatori della mutazione e non portare a livelli estremi il coefficiente di inbreeding nella popolazione dei Cornish Rex. Questa pratica, però, ebbe l'indesiderato effetto collaterale di causare la nascita di soggetti la cui struttura fisica si stava allontanando sensibilmente da quel ***tipo straniero*** tanto gradito agli estimatori della nuova razza. Gli allevatori dovettero dunque reinserire nei propri programmi nuovamente i discendenti diretti di Kallibunker per recuperare la desiderata struttura fisica. Nina Ennismore non riuscì a portare avanti il suo allevamento che per pochi anni, a causa di difficoltà finanziarie e ci fu un momento critico in cui l'unico allevatore impegnato a selezionare i Cornish Rex in Gran Bretagna fu Brian Sterling-Webb a cui essa cedette i suoi soggetti. In quegli anni la razza in patria rischiò seriamente l'estinzione anche perché Poldhu venne accidentalmente reso sterile durante un tentativo di prelevarne un campione di tessuto (!). Fortunatamente la razza negli USA ebbe maggior fortuna. Il primo Cornish fu introdotto in Australia nel 1963; non vi ha comunque mai raggiunto una diffusione significativa, così come in Asia.
Alcuni tentativi di incrocio – di cui abbiamo recentemente parlato in questa stessa serie di articoli - con i Devon Rex comparsi nella vicina contea inglese del Devon dimostrarono che le due mutazioni erano indipendenti. La mutazione Devon (dominante) è indicata con il simbolo ***re*** mentre quella Cornish (recessiva) è rappresentata dal simbolo ***r***. [1] Negli ultimi anni il gruppo di genetisti impegnato nel sequenziamento del genoma del gatto, che ha nella dottoressa Leslie Lyons il suo team leader, ha individuato con precisione la natura della mutazione. [2]



Immagine d'epoca, in cui è ritratto il progenitore Kallibunker

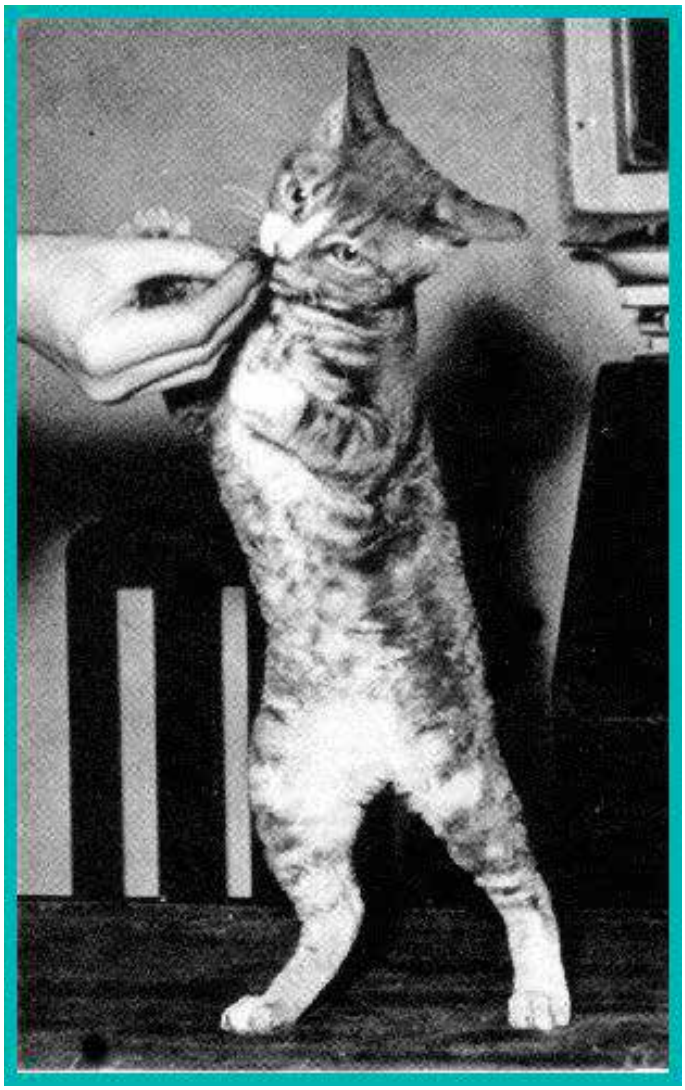

Immagine d'epoca, in cui è ritratto Poldhu, figlio di Kallibunker

LE CARATTERISTICHE FISICHE ED ETOLOGICHE DEL CORNISH REX

Analogamente a quanto accaduto con i Devon Rex, anche nel caso dei Cornish la selezione dei primi soggetti aveva come obiettivo la trasmissione della pelliccia ondulata senza che si prestasse molta attenzione alla struttura fisica generale dei soggetti, ma ben presto gli allevatori compresero di aver intrapreso un binario morto e imposero al proprio percorso una robusta sterzata. L'utilizzo di gatti anche molto differenti per ampliare il pool genico della popolazione della nuova razza ebbe naturalmente l'effetto di apportare in essa una grande quantità di colori e pattern.

Il Cornish originario era anche definito gatto-levriero in ragione della sua snellezza e per la significativa lunghezza delle zampe. L'impegno degli allevatori si concentrò dunque sull'obiettivo di mantenere questo tipo di struttura, accompagnata naturalmente dal caratteristico pelo ondulato e morbido.

Il mantello del Cornish Rex deve essere corto e in esso è presente solo sottopelo e mai pelo di guardia. Le vibrisse sono anch'esse ondulate.

Il contatto con la sua pelle trasmette una netta sensazione di calore; il Cornish in effetti ha una temperatura media che oscilla fra i 39 e i 40 °C, leggermente più alta di quella dei comuni gatti domestici.

Un superbo soggetto Cornish Rex bicolore

Un affascinante Cornish Rex di colore nero

Il Cornish è dotato di grande agilità, intelligenza, vivacità e vitalità. Robusto e forte, nonostante l'aspetto apparentemente esile e fragile, è praticamente instancabile quando decide di correre ed esplorare il mondo che lo circonda.
Estroverso e dolce, ama stare in braccio o acrobaticamente appollaiato sulle spalle del suo compagno umano così come può restare accanto ad esso per ore a guardare la televisione. Adora il gioco e non gradisce la solitudine; se possibile è meglio dargli la compagnia di un secondo gatto, altrettanto vivace e ludico.
Adatto alla vita da appartamento, è preferibile evitare di farlo uscire all'esterno, esporlo a sbalzi di temperatura o ad una intensa radiazione solare.
Ha di regola un ottimo appetito.
Il suo mantello non richiede particolari toelettature. La sua muta è quasi impercettibile.
In definitiva è un perfetto gatto per chi abita in città.

Aspetto Generale	Aspetto	Il Cornish Rex si distingue per il suo aspetto snello e aggraziato. A causa della sua forte muscolatura è sorprendentemente pesante. È coperto dal caratteristico mantello ondulato e morbido. L'aspetto generale è quello di un gatto alto sulle zampe
	Taglia	Media
Testa	Forma	Visto di fronte: di forma ovale, leggermente più lunga che larga, stretta in egual misura dagli zigomi fino all'estremità del cranio. Di profilo: cranio piatto, naso dritto, mento forte.
	Muso	In armonia con la testa, non troppo sporgente o quadrato
	Vibrisse	Arricciate o curve.
Collo		Elegante, snello, in proporzione con il corpo.
Orecchie	Forma	Grandi, larghe alla base, coperte di pelo fine, si assottigliano in punte arrotondate
	Posizione	Alte sulla testa, portate in atteggiamento vigile
Occhi	Forma	Ovali, inclinati leggermente verso l'alto, di dimensioni da medie a grandi.
	Colore	Luminoso, netto e puro
Corpo	Struttura	Di media lunghezza, elegante, forte e muscolosa, specialmente i fianchi e le cosce. Ossatura delicata. Più pesante di quanto l'aspetto del gatto lasci supporre
Arti	Zampe	Lunghe, diritte e snelle, danno al gatto l'aspetto generale di essere alto sulle zampe
	Piedi	Piccoli e ovali. Delicati.
Coda		Lunga, fine e sottile; coperta con pelo ondulato, preferibilmente senza macchie nude o senza essere cespugliosa.
Pelliccia	Struttura	Pelo corto, non ispido, ma leggermente felpato e denso, aderente al corpo, senza 'peli di guardia'. Ondulato, in particolare sulla schiena e sui fianchi.
	Colore	Tutte le varietà di colore e di disegno sono permesse, incluse quelle con bianco. È ammessa qualsiasi quantità di bianco.
Pelliccia	Tessitura	Molto corta e sottile. Morbida, ondulata e/o arricciata, con o senza peli di guardia.
	Colore	Tutte le varietà di colore e di disegno sono permesse, incluse quelle con bianco. E' ammessa qualsiasi quantità di bianco.
Note		Molti soggetti hanno le parti inferiori del corpo coperte solamente con peluria; un mantello completo è preferibile

LO STANDARD DI RAZZA

Come di consueto, ricordiamo che gli standard di razza possono non essere identici in tutte le Associazioni gattofile, tuttavia per il Cornish Rex queste differenze sono trascurabili. In questo articolo facciamo riferimento allo standard della FIFé che coincide con quello del MIPAAF.

LA SALUTE DEL CORNISH REX

A dispetto del suo aspetto all'apparenza fragile, la Cornish Rex è una razza molto robusta. Nel periodo fra il 1950 e i primi anni '60 fu vicina all' estinzione a causa del pool genetico molto ridotto e di una serie di eventi sfortunati e fortuiti ma le successive ibridazioni con gatti Burmesi, Orientali, Blu di Russia, Siamesi, British e American Shorthair hanno consentito di evitare l'emergere di tare e patologie comunemente presenti in caso di accoppiamenti con elevato grado di consanguineità.
Non sono note malattie specifiche per questa razza.

IL CORNISH REX, DOVE TROVARLO?

Purtroppo in Italia attualmente non è presente alcun allevamento di gatti Cornish Rex

riconosciuto dall'ANFI o dal MIPAAF. Chi volesse acquistare un Cornish Rex conforme allo standard di razza potrà probabilmente trovarlo con più facilità negli USA, nei paesi scandinavi o in Russia piuttosto che in nazioni a noi vicine. L'ANFI e in particolare la Commissione Club di Razza e Allevatori (commissionecluballevatori@anfitalia.it) è a disposizione di chi necessitasse di consulenza a questo proposito.

BIBLIOGRAFIA

1 Vella, Shelton, Mcgonagle, Stanglein. Robinson's Genetics for Cat Breeders and Veterinarians (2003)

2 Gandolfi e altri. To the Root of the Curl: A Signature of a Recent Selective Sweep Identifies a Mutation That Defines the Cornish Rex Cat Breed (2013)

Una femmina Cornish Rex squama di tartaruga

Crisi convulsive ed epilessia nel gatto

Letto per voi a cura di Fabio Biaggi
Dottorato di Ricerca in Scienze Mediche Veterinarie – Università di Parma

"Seizures and epilepsy in cats" Veterinary Medicine: Research and Reports, July 2014 Volume 2014:5 Pages 41-47
http://www.dovepress.com/seizures-and-epilepsy-in-cats-peer-reviewed-article-VMRR#

Circa 1-2% della popolazione felina è affetto da crisi epilettiche. Le cause e le scelte terapeutiche sono poco descritte in letteratura veterinaria. Solo negli ultimi anni questa patologia ha riscontrato una maggiore attenzione da parte dei ricercatori che hanno dimostrato la presenza di una minor incidenza nel gatto rispetto al cane ed una diversità nelle manifestazioni cliniche della crisi, anche se la classificazione e le cause dell'epilessia sono sovrapponibili a quelle già descritte nel cane.

CLASSIFICAZIONE ED EZIOLOGIA

In medicina veterinaria la classificazione delle crisi convulsive segue lo schema descritto nell'uomo. Infatti esse vengono divise in due grandi categorie: le crisi parziali e le crisi generalizzate. Le prime vengono suddivise in una forma asintomatica, rinvenuta a volte come reperto occasionale a seguito di Risonanza Magnetica (MRI) o Elettroencefalografia (EEG); una forma parziale semplice nella quale non è coinvolto il sensorio; infine una forma parziale complessa dove abbiamo interessamento del sensorio, anche chiamate crisi psicomotorie. Le forme generalizzate vengono suddivise in ab-initio o primarie e secondarie a crisi parziali. Queste ultime sono la conseguenza della diffusione di un focolaio epilettico inizialmente circoscritto ma che in un secondo momento diffonde interessando tutta o buona parte della corteccia o delle zone più profonde del cervello. Le forme primarie vengono di solito diagnosticate in soggetti giovani di età compresa fra 1 e 7 anni, e raramente sono conseguenza di lesioni strutturali del cervello come tumori, ictus o malformazioni congenite in fase embrionale. Infatti di solito sono legate a canalopatie, dismetabolie o piccole disfunzioni su base genetica. Una diagnosi di certezza viene eseguita mediante l'uso di marker genetici in laboratori specializzati poiché anche gli strumenti più raffinati come la MRI non riescono a valutare una lesione encefalica di questo tipo. In medicina veterinaria l'uso dei marker genetici è ancora poco sviluppato e definito ad oggi solo per alcune razze di cani. In passato si pensava che nel gatto l'epilessia primaria fosse rarissima o inesistente. Un recente studio retrospettivo ha dimostrato la presenza di crisi epilettiche in gatti di età compresa fra 1 e 7 anni riconducibili a epilessia primaria con esame neurologico intercrisi normale, MRI e Esame del Liquido Cefalo Rachidiano (LCR) entrambi negativi. Tuttavia questo studio ha dimostrato che l'epilessia primaria ha un incidenza molto minore rispetto agli studi eseguiti nel cane: infatti soltanto 1 gatto su 4 è risultato affetto da epilessia primaria mentre gli altri avevano un quadro clinico e diagnostico riconducibile ad altri tipi di epilessia. Inoltre in medicina veterinaria possiamo distinguere una forma idiopatica e una secondaria o strutturale. Del primo gruppo fanno parte tutte le forme primarie congenite che di solito sono causate da disfunzioni recettoriali o canalicolari su base genetica. Del secondo gruppo fanno parte invece tutti i soggetti che presentano alterazioni strutturali come masse tumorali, infarti cerebrali, emorragie cerebrali, displasie e alterazioni congenite di sviluppo. Generalmente nel gatto l'epilessia strutturale o sintomatica è legata ad encefaliti conseguenti a comuni malattie come FIP, Toxoplasma, linfoma, meningioma, infarti emorragici e ischemie. Infine abbiamo un ultimo gruppo di pazienti che presentano crisi epilettiche a seguito di cause extracraniche defi-

nite per questo "crisi reattive". Nel gatto le "crisi reattive" sono spesso conseguenti a forme gravi di epatopatie, insufficienza renale, ipoglicemia, ipertiroidismo, ipertensione sistemica, policitemia vera, ipocalcemia, ipertrigliceridemia ed esposizione a organofosfati.
Dal punto di vista clinico le crisi convulsive vengono classificate in crisi focali, crisi generalizzate, crisi riflesse e status epilettico. Le crisi focali vengono classificate in semplici, complesse e con generalizzazione secondaria. Il segno clinico che ci permette di distinguere una crisi focale semplice da una focale complessa è la perdita di coscienza dell'animale. A seconda della prevalenza di alcuni segni clinici le crisi focali complesse vengono suddivise in motorie, sensoriali e autonomiche. Le forme generalizzate vengono suddivise in tonico-cloniche, atoniche, toniche e cloniche. Un interessante studio retrospettivo ha dimostrato la prevalenza di una sindrome epilettica in gatti di razza Shorthaired con alterazioni oro-facciali (ipersalivazione, tic nervosi facciali, midriasi) ed alterazioni dello stato cognitivo. Questi soggetti hanno presentato tutti una lesione a livello ippocampale diagnosticata tramite MRI, confermata da un esame istologico che ha riscontrato una degenerazione e necrosi delle cellule piramidali. Nelle crisi riflesse ci rientrano le forme di "crisi reattive" le cui cause sono extracraniche; infine lo status epilettico è una fase terminale in cui l'animale ha un intervallo intercrisi brevissimo o risulta perennemente in crisi epilettica e nei casi più gravi non risponde più ai farmaci.

TERAPIA SINTOMATICA

I farmaci antiepilettici che possiamo usare nel gatto sono simili a quelli utilizzati nel cane con alcune eccezioni legate alla tossicità e al metabolismo di alcune molecole in questa specie. La tabella di seguito riassume farmaci, dosi e protocolli terapeutici più usati nel controllo dell'epilessia nel gatto.

CONCLUSIONE

Le crisi epilettiche nel gatto possono essere conseguenza di alterazioni genetiche, strutturali e metaboliche. Eseguire un accurato protocollo diagnostico in un gatto con una o più crisi epilettiche, sviluppando un esame neurologico completo seguito da esami più specifici quali MRI, EEG e LCR, risulta essere il modo più efficace per effettuare una corretta diagnosi e poter poi prescrivere la migliore terapia. La maggior parte dei farmaci usati nell'epilessia canina ha un riscontro positivo anche nel gatto, fatta eccezione per il Bromuro di potassio e per il Diazepam per via orale che invece non hanno buoni risultati. In ogni caso nell'approccio alla terapia per l'epilessia non esiste un farmaco migliore di un altro, ma dipende molto dalla risposta del singolo paziente che pertanto, soprattutto nelle prime fasi terapeutiche, deve essere monitorato per poter eventualmente cambiare farmaco o fare delle associazioni farmacologiche nella ricerca della combinazione che mantenga l'intervallo intercrisi il più lungo possibile e che riduca al minimo i sintomi durante l'attacco epilettico.

Farmaco	Raccomandato nel gatto?	Emivita	Intervallo terapia	Intervallo di somministrazione	Dosaggio	Intervallo terapeutico
Fenobarbital	Sì	40 ore	10–15 giorni	ogni 12 ore	2–3 mg/kg per bocca ogni 12 ore	20–30 µg/mL*
Bromuro di potassio	No	24 giorni	3–4 mesi	ogni 24 ore	20–30 mg/kg per bocca ogni 24 ore	1.0–3.0 mg/mL*
Levetiracetam	Sì	3 ore	24 ore	ogni 8 ore	20 mg/kg per bocca ogni 8 ore	5–45 µg/mL*
Zonisamide	Sì	33 ore	4–5 giorni	ogni 24 ore	5 mg/kg per bocca ogni 24 ore hours	10–40 µg/mL*
Diazepam	No	15–20 ore	2–3 giorni	ogni 8–12 ore	0.5 mg/kg per bocca	NA

Dosaggi e farmacocinetica dei più comuni farmaci antiepilettici usati nel gatto
*Note: *valori nell'uomo e nel cane*

GIORNATA DI STUDIO

NOVITA' SULLE MALATTIE TRASMISSIBILI DEL GATTO

Salerno, 22 novembre 2015 - Novotel Est Arechi

IN COLLABORAZIONE CON L'ORDINE DEI MEDICI VETERINARI DELLE PROVINCIA DI SALERNO
con il Patrocinio dell'Ordine dei Medici Veterinari delle Province di Benevento, Latina, Napoli

RELATORI
KATRIN HARTMANN - Prof. Dr. (University of Munich, Germany) Diplomate ECVIM-CA
MARIA GRAZIA PENNISI - Professore Ordinario dell'Università di Messina Dip.to Scienze Veterinarie

8.30 Registrazione Partecipanti e Saluto Autorità
Prof. Orlando Paciello, Presidente dell'Ordine dei Medici Veterinari della Provincia di Salerno
Dott.ssa Natalia Sanna, Presidente dell'Ordine dei Medici Veterinari della Provincia di Napoli, Presidente AIVPAFE

Moderatore: **Prof. Gaetano Oliva**
(Vice Direttore del Dipartimento di Medicina Veterinaria e P.A. - Università degli Studi di Napoli Federico II)

9.30	Peritonite infettiva felina: aggiornamento sulla diagnosi e la gestione	**K. Hartmann**
10.45	Leishmaniosi felina: cosa ne sappiamo?	**M.G. Pennisi**
11.30	*Intervallo*	
12.00	Corizza – attualità sul trattamento	**K. Hartmann**
12.45	Non tutti i gatti sono uguali: ogni stile di vita ha bisogno di una protezione vaccinale su misura	**A. Fogliazza**
13.00	Discussione	
13.30	*Pausa pranzo*	
14.30	Infezioni da FeLV progressive e regressive: che ruolo hanno?	**K. Hartmann**
15.15	I parassiti polmonari del gatto: un problema "profondo"	**M.G. Pennisi**
16.00	*Intervallo*	
16.30	Vaccinazione e sarcoma post-iniettivo	**K. Hartmann**
17.15	Diarrea ed enteriti protozoarie: un binomio da esplorare	**M.G. Pennisi**
18.00	Discussione e Termine Lavori	

INFORMAZIONI GENERALI

Sede del Congresso: **NOVOTEL SALERNO EST ARECHI, Via Generale Clark, 49, 84131 Salerno** - T. +39 089 99 57 111 F. +39 089 99 57999. Situato a 6 km dal centro storico di Salerno. Fermata dell'autobus per centro della città a 100 metri dall'hotel. Fermata metropolitana (PARCO Arbostella 150 MT), la Staz Ferrov. (6 km, bus n ° 9 en 5 con fermata a 100 metri dall'hotel).
Come arrivare: http://www.accorhotels.com/gb/hotel-6351-novotel-salerno-est-arechi/index.shtml
Quote Iscrizione (IVA inclusa):

● Soci AIVPAFE *(in regola 2015)*	**Gratuito** *(in regola 2015)*
● Iscritti Ordine dei Medici Veterinari di Salerno	**Gratuito**
● Iscritti Ordine dei Medici Veterinari di Napoli	**Gratuito**
● Iscritti all'Ordine Medici Veterinari di Benevento, Latina	**€ 50,00**
● Soci AIVPA, CARDIEC, GISPEV, SITOV	**€ 50,00** *(in regola 2015)*
● Neolaureati *(A.A. 2014/2015)**inclusa iscrizione AIVPAFE 2016*	**€ 50,00**
● Studenti 5° anno *(n° posti limitato)*	**Gratuito**
● Soci del Club del Veterinario	**€ 100,00**
● Altro	**€ 120,00**

ECM: non accreditato
Modalità iscrizione:per iscriversi inviare, **entro il 10 novembre 2015**,la scheda d'iscrizione con copia del versamento a MV Congressi SpA.
Rinunce e rimborsi: rinunce e/o disdette dovranno pervenire per iscritto, 15 giorni prima, e comporteranno una restituzione del 70% dell'importo versato, dopo tale data non potrà essere effettuato alcun rimborso.

ROYAL CANIN
PUREVAX® SPONSOR UFFICIALE
PURINA Your Pet, Our Passion.

Per informazioni: Via Marchesi 26 D 43126 Parma tel. 0521-290191 fax 291314 aivpafe@mvcongressi.it www.aivpafe.it

GIORNATA DI STUDIO

NOVITA' SULLE MALATTIE TRASMISSIBILI DEL GATTO

Salerno, 22 novembre 2015 – Novotel Est Arechi

SCHEDA ISCRIZIONE

da rispedire, con copia del versamento, **entro il 10 novembre 2015** a:
MV Congressi SpA – fax 0521 291314 **aivpafe@mvcongressi.it**

Cognome_____Nome_____

Indirizzo_____

CAP_____Città_____Prov._____

Codice fiscale_____ P.IVA_____

Nato a_____(___) il_____

e-mail_____ Tel_____

fax _____

DICHIARA di essere iscritto all'Ordine dei Medici Veterinari della Provincia _____ Tessera n° _____

Desidero iscrivermi in qualità di (barrare □)	Quote Iva inclusa
☐ Socio AIVPAFE *(in regola 2015)*	**Gratuito**
☐ Iscritto Ordine Medici Veterinari di Salerno	**Gratuito**
☐ Iscritto Ordine Medici Veterinari di Napoli	**Gratuito**
☐ Iscritto all'Ordine Medici Veterinari di Benevento, Latina	**€ 50,00** Prov _____
Socio: ☐ AIVPA ☐ CARDIEC ☐ GISPEV ☐ SITOV *(in regola 2015)*	**€ 50,00**
☐ Neolaureato (A.A. 2014/2015) ***inclusa iscrizione AIVPAFE 2016***	**€ 50,00**
☐ Studente 5° anno (n° limitato di posti)	**Gratuito**
☐ Socio del Club del Veterinario	**€ 100,00**
☐ Altro	**€ 120,00**

Invio pertanto l'importo di **€**_____allegando copia della ricevuta del versamento) tramite:

☐ **Assegno bancario** ☐ **vaglia postale** da intestare / spedire a:
MV Congressi SpA – Via Marchesi 26/D – 43126 Parma *(assegno: si consiglia invio tramite raccomandata)*

☐ **Bonifico bancario intestato a:** MV Congressi SpA - CARISBO Ag. Parco Ducale
IBAN IT40 V 06385 12701 07401840369H Swift /Bic IBSPIT2B

Specificare nella causale del vaglia/bonifico: nome partecipante _____ / cod. 1632

DATI PER LA FATTURAZIONE

Ragione sociale_____

Indirizzo_____

CAP_____Città_____Prov_____

P.IVA _____ Codice fiscale_____

E-mail_____(la fattura verrà spedita in formato .pdf)

Ai sensi del D.lgs n. 196/03 si informa che i Suoi dati personali saranno trattati, con l'utilizzo anche di strumenti elettronici, per finalità connesse allo svolgimento dell'evento. Il conferimento dei dati è facoltativo ma necessario, la loro mancata indicazione comporta l'impossibilità di adempiere alle prestazioni richieste. I Suoi dati saranno trattati da personale incaricato (addetti di amministrazione e di segreteria), e potranno essere comunicati a soggetti ai quali la comunicazione risulti necessaria per legge, al Ministero della Salute ai fini ECM, a soggetti connessi allo svolgimento dei servizi relativi all' evento (es hotel, agenzia di viaggio etc, ed ad AIVPAFE . Previo consenso, i suddetti dati potranno essere utilizzati anche per informarLa dei nostri futuri eventi. Le sono riconosciuti i diritti di cui all'art. 7 del D.lgs. 196/2003 in particolare, il diritto di accedere ai Suoi dati personali, chiederne rettifica, aggiornamento e/o cancellazione, rivolgendo richiesta al responsabile per il riscontro all'interessato, Dott. Franco Aiello. Il titolare è MV Congressi Spa. Via Marchesi 26 D, 43126 Parma.

Consenso al trattamento dei dati personali
□ acconsento □ non acconsento

Consenso all'invio tramite e-mail o fax di materiale informativo.
□ acconsento □ non acconsento

Data_____ Firma_____

associazione italiana veterinari patologia felina

aivpafe

SCHEDA di ISCRIZIONE o RINNOVO

da spedire a: MV Congressi SpA - Via Marchesi 26D - 43126 Parma fax 0521-29.13.14 aivpafe@mvcongressi.it

Cognome / Nome _____

Indirizzo Via _____ n° _____

CAP _____ Città _____ Prov. _____

Codice Fiscale *(obbligatorio)* _____ Partita Iva _____

Nato a _____ il _____

email (*stampatello*) _____

Tel. _____ Cell. _____ Fax _____

dichiara di essere iscritto all'Ordine dei Medici Veterinari della Provincia _____ Tessera n° _____

NUOVO SOCIO Anno _____ **RINNOVO Anno/ Anni _____**

☐ **Iscrizione AIVPA + AIVPAFE** **€ 135,00**

Invio la quota associativa **AIVPA + AIVPAFE** mediante *Bonifico bancario* intestato a **AIVPA**
Unicredit P.le S.Croce Parma **IT 59 I 02008 12710 000002624743** Codice Swift/Bic **UNCRITM1MP7**

Iscrizione AIVPAFE

☐ **Socio AIVPAFE** *(non socio AIVPA)* **€ 78,00**

☐ **Neolaureato** *(ultimi 3 anni)* **-** allegare copia certificato **€ 37,00**

Invio la quota associativa **AIVPAFE** mediante:

☐ ***Assegno ordinario o circolare*** intestato ad **AIVPAFE** e spedito a: MV Congressi Spa - Via Marchesi **26D** - 43126 Parma

☐ ***Vaglia postale*** **intestato ad AIVPAFE** e spedito a MV Congressi SpA - Via Marchesi 26D - 43126 Parma

☐ ***Bonifico bancario*** **intestato a AIVPAFE** presso Unicredit P.le S. Croce Parma

IT 19 S 02008 12710 000002627638 Codice Swift/Bic **UNCRITM1MP7**

☐ ***Carta di Credito*** VISA ☐ Carta Si ☐ Mastercard **(non sono accettate altre Carte, compresa Visa ELECTRON)**

☐☐☐☐ ☐☐☐☐ ☐☐☐☐ ☐☐☐☐ Scad. _____ / _____

CVV/CVC code ☐☐☐☐ (indicare le cifre poste sul retro della carta)

Autorizzo al prelievo **Data** _____ **Firma** _____

Le suddette quote danno diritto a:

- ricevere lo Statuto dell'Associazione ed i programmi delle manifestazioni promosse da AIVPAFE
- partecipare a condizioni agevolate ai Convegni ed ai Corsi promossi da AIVPAFE e da AIVPA
- ricevere gratuitamente: Rassegna di Medicina Felina AIVPAFE e Bollettino AIVPA

Ai sensi dell'art.13 del D.lgs n. 196/03 si informa che AIVPAFE effettua il trattamento dei dati personali dei propri associati unitamente ad altro titolare del trattamento, l'associazione A.I.V.P.A., a cui è legata da vincolo di affiliazione e che esegue le attività inerenti alla gestione amministrativa e contabile e al rapporto con i soci di AIVPAFE. I dati personali dell'interessato sono trattati per le seguenti finalità: **a)** adempimento di procedure gestionali/amministrative e contabili connesse all'iscrizione ad AIVPAFE e/o ad A.I.V.P.A., e/o all'iscrizione ad un congresso**; b)** invio di informazioni relative ad iniziative congressuali e/o ad eventi connessi con lo scopo delle associazioni AIVPAFE e/o A.I.V.P.A.; **c)** invio di prodotti editoriali pubblicati dalla associazione a cui si è associati. I dati dell'interessato potranno essere conosciuti dagli incaricati di AIVPAFE e A.I.V.P.A. In ogni caso i dati personali dell'interessato saranno trattati dalla società MV Congressi spa, che opera come segreteria delegata, nominata responsabile del trattamento, a cui sono affidate tutte le operazione amministrative/contabili, come, ad esempio ma non a limitazione, la gestione dell'elenco degli iscritti, gli incassi delle quote di iscrizione e l'invio di comunicazioni ai soci.
I dati identificativi dell'interessato potranno essere comunicati a istituti bancari, a soggetti ai quali la comunicazione risulti necessaria per legge, a case editrici per la spedizione di riviste, a professionisti di fiducia quali avvocati e commercialisti, a società scientifiche italiane ed estere, a segreterie organizzative italiane ed estere per l'organizzazione di corsi e convegni di settore. Il conferimento dei dati è facoltativo, ma la loro mancata indicazione comporta l'impossibilità di adempiere alle prestazioni richieste. Le ricordiamo infine che Le sono riconosciuti i diritti di cui all'art. 7 del D.lgs. 196/2003 in particolare, il diritto di accedere ai Suoi dati personali, di chiederne la rettifica, l'aggiornamento e la cancellazione, rivolgendo le richieste al Responsabile del trattamento inerente il servizio di segreteria delegata, MV Congressi SpA, con sede in Parma, Via Marchesi 26D.

Consenso al trattamento di dati personali ☐ Sì ☐ No
Consenso per l'invio di materiale informativo relativo a congressi mediante strumenti automatizzati ☐ Sì ☐ No

Data..... Firma .....

Quel che desideri è ciò che gli dai

Alto contenuto di **vitamina C** per rafforzare il sistema immunitario

Denti forti e robusti, con Calcio e Fosforo

Alta digeribilità e appetibilità con **Pollo Fresco**

Ricco di **Omega-3 e Omega-6** per contrastare le reazioni allergiche

Pochi grassi in accumulo grazie alla L-Carnitina

Vista perfetta perché ricco **di Taurina e Vitamina A**

Monge®
Natural Superpremium

L'alimentazione completa, sana e bilanciata pensata per gatti che desiderano solo il meglio.
Un'infinità di gusti e ricette, ricche di elementi preziosi per il benessere dei nostri amici animali.
Tutte e formulazioni contengono solo ingredienti di prima qualità, senza coloranti e conservanti.

In vendita solo nei migliori pet shop

You Tube

Follow us
mongepetfood @monge_official

LINEE GUIDA PER GLI AUTORI

LA RASSEGNA DI MEDICINA FELINA pubblica articoli su tutti gli aspetti della medicina felina in lingua italiana ed inglese. La rivista è pubblicata trimestralmente. I destinatari sono principalmente veterinari professionisti e ricercatori. I manoscritti inviati per la pubblicazione sono soggetti a peer review. Gli autori sono invitati a leggere attentamente le seguenti istruzioni durante la preparazione dei manoscritti. La mancata conformità a tali linee guida determina la restituzione del manoscritto.

MANOSCRITTI
RASSEGNA DI MEDICINA FELINA accetta di preferenza lavori originali, review e case report.
Il lavoro originale o il caso clinico devono essere conformi alle normativa italiana relativa al benessere degli animali. Nei casi in cui sono riportati studi sperimentali l'autore (o gli autori) deve includere una dichiarazione all'interno del testo attestante l'eventuale approvazione da parte della Commissione Etica. Gli studi che inducono dolore, angoscia, sofferenza o danni durevoli agli animali, non saranno presi in considerazione.
Tutti i manoscritti dovranno essere inviati al direttore scientifico Prof. Fausto Quintavalla, via del Taglio 10-43126 Parma (Italia) via e-mail: fausto.quintavalla@unipr.it.

FORMATO E STRUTTURA DEL MANOSCRITTO
I lavori devono avere un titolo completo che non oltrepassi le 15 parole e riportare un sottotitolo in corsivo in lingua italiana del titolo in inglese o viceversa se il titolo è in lingua italiana, i nomi e le qualifiche di tutti gli autori, e indirizzo postale completo comprensivo della e-mail dell'autore corrispondente.

Lavori originali
Ogni lavoro deve comprendere le seguenti sezioni: Sommario - massimo di 250 parole. Parole chiave - massimo di cinque, per l'impiego di metadati per la ricerca on-line. Introduzione - breve descrizione del soggetto, la dichiarazione di obiettivi e motivazioni. Materiali e Metodi - chiara descrizione dei metodi sperimentali e statistici e delle procedure (in modo sufficientemente dettagliato da consentire ad altri di riprodurre l'opera). Risultati - ha dichiarato in modo conciso, e in sequenza logica, con tabelle o figure a seconda dei casi. Discussione - con particolare attenzione sulle implicazioni nuove e importanti dei risultati e come queste si riferiscono ad altri studi. Bibliografia - i riferimenti bibliografici devono essere elencati in ordine alfabetico del nome del primo autore.

Articoli di Rassegna (review)
Le review su argomenti di rilevante importanza sono generalmente commissionati dalla RASSEGNA. Essi dovrebbero fornire un aggiornamento sui recenti progressi in un determinato settore della medicina felina e la lunghezza non dovrebbe in generale superare le 5000 parole. Gli Autori che desiderano inviare delle review devono contattare il direttore scientifico.

Case Report
I casi clinici, singoli o inerenti piccoli numeri di animali, saranno presi in considerazione per la pubblicazione sulla RASSEGNA DI MEDICINA FELINA se il caso (o i casi) è particolarmente inconsueto oppure apporta un contributo a quanto finora noto nella bibliografia esistente. Un case report non dovrebbe superare le 1500 parole e deve comprendere:

Riassunto - massimo 150 parole;
Parole chiave - per l'impiego di metadati per la ricerca on-line.
Introduzione - breve descrizione del soggetto
Descrizione del caso - contenenti i dettagli clinici.
Discussione - descrivere l'importanza del caso clinico enfatizzando il suo contributo.
Bibliografia – i riferimenti bibliografici devono essere riportati in ordine alfabetico.

STILE DEL MANOSCRITTO
Saranno accettati solo i file elettronici conformi alle linee guida della rivista. Formati preferiti per il testo e le tabelle sono Microsoft Word (DOCX / DOC) file. Nel caso in cui vengono utilizzate delle abbreviazioni, queste devono essere inserite per intero alla prima occasione.
Tutti i manoscritti devono essere elaborati con interlinea doppia.
Tutti i manoscritti devono presentare la numerazione della riga (linea) per il peer reviewing.
Le unità di misura devono corrispondere al sistema metrico e le temperature dovrebbero essere espresse in °C.
I farmaci vanno indicati con la denominazione internazionale seguita dal nome commerciale e del produttore tra parentesi, ad esempio: enrofloxacina (Baytril, Bayer).
La terminologia anatomica deve essere conforme alla nomenclatura pubblicata su Nomina Anatomica Veterinaria (1983) 3rd edn. Eds R. E. Habel, J. Frewein and W. O. Sack. World Association of Veterinary Anatomists, Ithaca, New York.

Tabelle e figure
Sono ben accettate le tabelle e le figure, quest'ultime possibilmente chiare e nitide a colori. Ogni tabelle e figura dovrà essere corredata da una didascalia esaustiva per una corretta interpretazione di quanto riprodotto.

Immagini
La definizione minima richiesta è di 300dpi. Le immagini dovrebbero essere ridimensionate per la spedizione tramite posta elettronica. Anche le immagini devono essere corredate da una breve didascalia.

Bibliografia
Quando i riferimenti sono citati nel testo, il nome dell'autore e l'anno dovrebbe essere tra parentesi, ad esempio: (Smith 1980). Se il nome dell'autore è parte integrante della frase, la data è posta tra parentesi, ad esempio: come riportato da Smith (1980). Qualora si citano due autori si deve riportare il nome di entrambi seguito dall'anno e se sono più di due dovrebbe essere usato il primo nome seguito da et al: per esempio (Smith et al 1980). Dove sono riportati più riferimenti bibliografici, vanno messi in ordine cronologico.
Alla fine del documento i riferimenti bibliografici riportati nel testo devono essere elencati in ordine alfabetico del nome del primo autore e impostati come de seguito:
Maddox E.T., Graham C.W., Reynolds W.A. (1973): Ampicillin treatment of tree cases of streptococcal auricular dermatitis in cats. Veterinary Medicine/Small Animal Clinician 45,1018-1019

I riferimenti dei libri devono essere elencati come segue:
Quintavalla F., Signorini G.C. (1992): *Il medicinale veterinario: terapia e legislazione.* Edizioni SBM – Bologna, pp 125-132; oppure Bateman S.W. Chew D.J. (2006): Fluid therapy for dogs and cats. In: Saunders Manual of Small Animal Practice. 3th edn. Eds S. J. Birchard and R.G. Sherding. Sauders Elsevier, Philadelphia. pp 1252-1259
Abstract e atti di convegni dovrebbero essere così riportati: Hill J. R. (1993) Client Education. Proceedings of the XVIII World Congress of the World Small Animal Association (WSAVA). October 6-9, Berlin, Germany, pp 84

I siti dovrebbero essere elencati come segue:
Nome ed iniziali dell'autore l'anno, indirizzo del sito web e la data in cui è stato effettuato l'accesso. Ad esempio:
Animal and Plant Health Inspection Service (2008) http://www.aphis.usda.gov/lpa/issues/bse/bse.html [accessed 24 July 2009]

PEER REVIEW
I manoscritti una volte consegnati al direttore scientifico saranno sottoposti a peer review da parte di almeno due revisori esperti. Quelli approvati dai revisori vengono accettati per la pubblicazione. Gli autori hanno tempo fino a 1 mese per la sistemazione del lavoro dopo una prima valutazione scientifica ed editoriale dei manoscritti presentati.

Ulteriori informazioni
Tutta la corrispondenza, domande o richieste di informazioni sul processo di invio e revisione dei manoscritti devono essere inviati al Direttore Scientifico: fausto.quintavalla@unipr.it oppure telefonando al numero +39.0521.032688.

AUTHOR GUIDELINES

The RASSEGNA DI MEDICINA FELINA *publishes articles on all aspects of feline medicine in italian and english language. The journal is published quarterly. The target audience is primarily practitioners and researchers veterinarians. Manuscripts submitted for publication are subject to peer review. Authors are advised to review the following instructions carefully when preparing manuscripts. Failure to conform to these guidelines may result in the manuscript being returned.*

MANUSCRIPTS
RASSEGNA DI MEDICINA FELINA *accept of preference original papers, review articles and case reports.*
The work described in any paper or case report should conform to Italian standards pertaining to animal welfare. Where experimental studies have been performed, the author(s) must include a statement within the text confirming that the appropriate licence or ethical approval was obtained. Manuscripts and authors that fail to meet the aforementioned requirements and studies that involve unnecessary pain, distress, suffering, or lasting harm to animals will not be considered for review. The Editor retains the right to reject manuscripts on the basis of animal ethical or welfare concerns.

SUBMISSION REQUIREMENTS
All manuscripts should be submitted contact the scientific director Prof. Fausto Quintavalla, via del Taglio 10 - 43126 Parma (Italy) by e-mail (fausto.quintavalla@unipr.it) or by telephone +39.0521.032688. All articles submitted to the RASSEGNA *may be pre-reviewed by the editorial board to ensure they conform to the above guidelines. Manuscripts that fail to meet the above requirements will not be sent for review and you will be asked to resubmit in an appropriate format.*

FORMAT AND STRUCTURE OF MANUSCRIPTS
Manuscripts should be headed with the full title of up to 15 words, which should describe accurately the subject matter, subtitle in cursive in Italian language of the title in English, names and qualifications of all authors, affiliations and full mailing address including e-mail addresses.

Original Papers
Each paper should comprise the following sections:
Summary - *maximum of 250 words.*
Keywords - *maximum of five, for use as metadata for online searching.*
Introduction - *brief overview of the subject, statement of objectives and rationale.*
Materials and Methods - *clear description of experimental and statistical methods and procedures (in sufficient detail to allow others to reproduce the work).*
Results - *stated concisely, and in logical sequence, with tables or figures as appropriate.* Discussion - *with emphasis on new and important implications of the results and how these relate to other studies.* Reference – *the references should be listed in alphabetical order of the first author's name.*

Review Articles
Review articles on relevant topics are generally invited for publication. They should provide an update on recent advances in a particular field and the length should not generally exceed 5000 words. Authors wishing to submit review articles should contact the scientific director with an outline of the proposed paper prior to submission, to allow consideration by the RASSEGNA.

Case Reports
Reports of single or small numbers of cases will be considered for publication in RASSEGNA DI MEDICINA FELINA *if the case(s) are particularly unusual or the report contributes materially to the literature. A case report should not exceed 1500 words and must comprise:*

Summary (maximum 150 words);
Keywords - for use as metadata for online searching.
Introduction - brief overview of the subjectCase Histories - containing clinical detail.
Discussion - describing the importance of the report and its novel findings.
Reference – the references should be listed in alphabetical order of the first author's name.

STYLE OF MANUSCRIPTS
Only electronic files conforming to the journal's guidelines will be accepted. Preferred formats for the text and tablets of your manuscripts are Microsoft Word (DOCX/DOC) files.. Where abbreviations are used, the word or phrase must be given in full on the first occasion. All manuscripts must be double-spaced for the purpose of peer reviewing.
All manuscripts must be line numbered throughout for the purpose of peer reviewing.
All units of measurement should be given in the metric system or in SI units. Temperatures should be in °C.
Drugs should be referred to by Recommended International Non-Proprietary Name, followed by proprietary name and manufacturer in brackets when first mentioned, eg, enrofloxacine (Baytril; Bayer). Anatomical terminology should conform to the nomenclature published in the Nomina Anatomica Veterinaria (1983) 3rd edn. Eds R. E. Habel, J. Frewein and W. O. Sack. World Association of Veterinary Anatomists, Ithaca, New York.

Tables and Figures
The minimum number of tables and figures necessary to clarify the text should be included and should contain only essential data. Photographs should be clear and sharp, and in colour where possible. Images The minimum quality required is 300dpi. When submitting your images for review, please resize them to a maximum of 2000 x 200 pixels (the minimum size required is 1000 x 1000 pixels). If you do not comply with these guidelines, your manuscript will be returned to you to amend.

References
When references are cited in the text, the name of the author and the year should be in brackets, e.g., (Smith 1980). If the author's name is an integral part of the sentence, the date only is placed in brackets, e.g., as reported by Smith (1980). For more than two authors, (Smith et al *1980) should be used. Where several references are quoted together, they should be placed in chronological order. At the end of the paper the references should be listed in alphabetical order of the first author's name and set out as follows:*

Maddox E.T., Graham C.W., Reynolds W.A. (1973): Ampicillin treatment of tree cases of streptococcal auricular dermatitis in swine. Veterinary Medicine/Small Animal Clinician *45,1018-1019*

References to books should be listed as follows:
Quintavalla F., Signorini G.C. (1992): Il medicinale veterinario: terapia e legislazione. *Edizioni SBM – Bologna, pp 125-132;* ***or*** *Bateman S.W. Chew D.J. (2006): Fluid therapy for dogs and cats. In: Saunders Manual of Small Animal Practice. 3th edn. Eds S. J. Birchard and R.G. Sherding. Sauders Elsevier, Philadelphia. pp 1252-1259*

Conference proceeding abstracts should be listed as follows: Hill J. R. (1993) Client Education. Proceedings of the XVIII World Congress of the World Small Animal Association (WSAVA). October 6-9, Berlin, Germany, pp 84

Websites should be listed as follows:
Author's names and initials (or organisation name), year, website address and the date on which it was accessed. For example:
Animal and Plant Health Inspection Service (2008) http://www.aphis.usda.gov/lpa/issues/bse/bse.html [accessed 24 July 2009]

PEER REVIEW PROCESS
Manuscripts that enter the peer review process will be examined by at least two expert reviewers. Those approved by the reviewers are accepted for publication subject to the authors addressing all editorial and production concerns. Authors should allow up to two months for initial scientific and editorial assessment of submitted manuscripts, but manuscript progress can be tracked online.

Further information
Any correspondence, queries or additional requests for information on the Manuscript Submission process should be sent to the scientific director: fausto.quintavalla@unipr.it

NUTRIX PIU'®

Linea GATTO

PRODOTTO NATURALE

ALTA QUALITÀ

SENZA AGGIUNTA DI
AROMI
COLORANTI
CONSERVANTI

PRODOTTO IN ITALIA

- ★ Ricchissimo di Omega 6 e Omega 3
- ★ Basso contenuto di sodio e magnesio
- ★ Giusta quantità di calcio e fosforo
- ★ Altissimo contenuto di pesce

100% MADE in ITALY - 100% MADE in ITALY - 100% MADE in ITALY

CRUELTY FREE - CRUELTY FREE - CRUELTY FREE - CRUELTY FREE

RICCO DOSAGGIO VITAMINICO - VITAMINA A - BIOTINA - RIBOFLAVINA - + 12 V

LIBERO DA ORGANISMI GENETICAMENTE MODIFICATI - OGM FREE

OMEGA 6 e OMEGA 3 per una BUONA FUNZIONALITÀ del FEGATO

un sacco di... motivi x sceglierlo!!

www.nutrixpiu.com - nutrix@nutrixpiu.com - Tel. +39 0737 641171

VETERINARY EXCLUSIVE

ROYAL CANIN®

Ha perso l'appetito?

Fallo tornare!

RENAL – la nuova gamma per la gestione nutrizionale della malattia renale cronica del gatto

MASSIMA APPETIBILITÀ

La gamma di alimenti dietetici Royal Canin si amplia e diventa ancora più specifica, per soddisfare al meglio le singole preferenze dei gatti e invogliare l'appetito. La nuova selezione di profili aromatici, la speciale consistenza e la possibilità di combinare secco e umido contribuiscono a garantire la massima appetibilità e una ottimale accettazione del cibo.

Scopri la nuova gamma di alimenti dietetici Renal per il gatto!

royalcanin.it

SERVIZIO CONSUMATORI GRATUITO
800 801106
LUN-VEN 9 - 12,30 14 - 17

Seguici su
YouTube
RoyalCaninIT

© ROYAL CANIN® SAS 2015. All rights reserved.