LA RASSEGNA DI MEDICINA FELINA

ASSOCIAZIONE ITALIANA VETERINARI PATOLOGIA FELINA

IN QUESTO NUMERO

CASI CLINICI

Linfangioendotelioma congiuntivale in una gatta. Prima comunicazione

"LA MIA TESI"

Valutazione ecografica della stratificazione della parete intestinale in gatti sani

Il linfoma nasale del gatto: valutazione cito-istologica ed immunoistochimica (fenotipo e antigeni virali)

associazione italiana veterinari patologia felina

aivpafe

Affiliata **AIVPA**
Associazione Italiana Veterinari Piccoli Animali

Affiliata **ISFM**
International Society of Feline Medicine

n. 03/2012

Quel che desideri è ciò che gli dai

Per addentare meglio le prelibatezze

Una notte a caccia di emozioni

Sentirsi snelli e in forma

Pranzi fino all'ultimo boccone

Denti forti e robusti, con Calcio e Fosforo

Vista perfetta perché ricco di Taurina e Vitamina A

Alta digeribilità garantita da Pollo Fresco e Cereali

Pochi grassi in accumulo grazie alla L-Carnitina

LECHAT NATURAL

Monge

Più avanti nel pet food

100% RICETTA ITALIANA

www.monge.it info@monge.it

MONGE 5 STELLE
Solo nei migliori
pet shop, garden e agrarie

aivpafe

LA RASSEGNA DI MEDICINA FELINA

Direttore Responsabile
Raffaella Bestonso

Direttore Scientifico
Fausto Quintavalla

Progetto Grafico
Impaginazione e stampa
Grafostil snc

Pubblicità
0737.85739

AIVPAFE
Associazione Italiana Veterinari Patologia Felina

Comitato scientifico

Dott.ssa Simona Cannas
Facoltà di Medicina Veterinaria di Milano

Prof. Paolo Ciaramella
Facoltà di Medicina Veterinaria di Napoli

Prof. Francesco Cirone
Facoltà di Medicina Veterinaria di Bari

Prof.ssa Laura Cortese
Facoltà di Medicina Veterinaria di Napoli

Prof.ssa Nelida Virginia Gòmez
Facoltà di Med. Veterinaria di Buenos Aires

Prof.ssa Grazia Guidi
Facoltà di Medicina Veterinaria di Pisa

Prof. Lorenzo Masetti
Facoltà di Med. Veterinaria di Bologna

Prof.ssa Maria Grazia Pennisi
Facoltà di Med. Veterinaria di Messina

Prof. Francesco Porciello
Facoltà di Medicina Veterinaria di Perugia

Prof.ssa Daniela Proverbio
Facoltà di Medicina Veterinaria di Milano

Prof.ssa Patrizia Robino
Facoltà di Medicina Veterinaria di Torino

Prof. Stefano Romagnoli
Facoltà di Medicina Veterinaria di Padova

Prof. Giacomo Rossi
Facoltà di Med. Veterinaria di Camerino

Prof. Giuliano Zaghini
Facoltà di Med. Veterinaria di Bologna

Tutti i diritti di proprietà letteraria e scientifica sono riservati. Manoscritti, fotografie ed elaborati originali, anche se non pubblicati, non saranno restituiti

SOMMARIO

EDITORIALE
Cari colleghi *- Natalia Sanna* — *Pag. 04*

Casi clinici

Linfangioendotelioma congiuntivale in una gatta. Prima comunicazione
Ivanic J., Duchene A., Gómez N., del Prado A., Vita Justiniano V. — *Pag. 06*

"La mia Tesi"

Valutazione ecografica della stratificazione della parete intestinale in gatti sani
Tesi di laurea di Laura Grosso Ciponte — *Pag. 09*

Il linfoma nasale del gatto: valutazione cito-istologica ed immunoistochimica (fenotipo e antigeni virali)
Tesi di laurea di Sara Francesca Santagostino — *Pag. 19*

Inserto staccabile:
Articoli tradotti dal sito FAB

La trasfusione di sangue nel gatto

Presidente
Dott.ssa Natalia Sanna
Tel./fax 081.7645695
n.sanna@aivpafe.it

Vice Presidente
Prof.ssa Grazia Guidi
Tel. 050.2216799 - Fax 050.22116813
g.guidi@aivpafe.it

Segretario
Dott. Flavio Bonvicini
Tel./fax 0377.431619
f.bonvicini@aivpafe.it

Tesoriere
Dott.ssa Margherita Calcara
Tel./fax 0445.300222
m.calcara@aivpafe.it

Consiglieri
Dott. Duilio Siculiana
Tel./fax 0544.970303
d.siculiana@aivpafe.it

Dott.ssa Cristina Squaranti
Tel. 045.7501800 - Fax 045.7500786
c.squaranta@aivpafe.it

Dott. Angelo Troi
Tel./fax 0421.312244
a.troi@aivpafe.it

Pubblicazione trimestrale

Il Comitato di Redazione della Rassegna di Medicina Felina ed AIVPAFE non si assumono responsabilità per errori ed omissioni, né per opinioni espresse dagli autori dei testi, sui quali ricade ogni responsabilità di quanto affermato

SEGRETERIA DELEGATA
MV Congressi SpA
Via Marchesi 26
43126 PARMA
Tel. 0521 290191
Fax 0521 291314
aivpafe@mvcongressi.it
www.aivpafe.it

editoriale

Cari colleghi,

qualche frase dei nostri clienti per sorridere un po' alla fine di questa calda estate e prima di un autunno.....tutto da vedere.

- Prescrivo come ogni anno ad un cliente di vecchia data un antiparassitario spot-on, come al solito mi chiede : "Prima o dopo i pasti?"

-Suona il telefono" Pronto buongiorno ambulatorio veterinario...." dall'altra parte" Dottoressa e' in ambulatorio?"

"Signora cosa mangia il suo gatto?" risposta " ...crochelle..." ".... granetti..." "....cruschetti...." ".....crochet..."

" Dottoressa vorrei vaccinare il mio cane contro l'elettrospinosi."

Tipico cacciatore "Dottoressa il vaccino contro la rabbia fa perdere il naso?" rispondo "Se succede lo riattacchiamo."

Un cliente (uomo)" Dottoressa non voglio castrare il mio cane maschio perche' diventa scemo.."...chiedo

"Perche'? ...Dov'e' il cervello dei maschi?"

"Dottoressa il mio cane ha le difese umanitarie basse."

"Pronto sono la "mamma"...la "zia"...la "nonna"....di Fiocco...di Principessa...di Briciola..." Mi e' piu' facile riconoscere la cliente pornodiva che ha un nome d'arte facile da ricordare.

"Il toelettatore che ha appena lavato il cane...." ...." il mio vicino che sa..." ...." ...l'allevatore che se ne intende... ha detto che il mio cane ha la ROGNA...." E intanto la pulci saltano sul cane.

"Ho comperato questo cane e' un incrocio fra mamma Labrador puro e papa' Labrador incrociato con...." "Scusi, ma quanto l'ha pagato?" "....250 euro". Silenzio

"Cosa mangia il suo cane?" "Quello che mangio io." "Scusi o lei mangia da cani o il suo cane da cristiani."

"Dottoressa sono quello che le ha portato il gatto dieci giorni fa...." ...Leggittimo vuoto di memoria da parte mia....

La ciliegina sulla torta.."Signora puo' venire a ritirare la cagnetta si sta risvegliando dopo l'intervento (ovariectomia non urgente)" "Dottoressa mi scusi, ma quando l'ho portata mi sono dimenticata di dirle che adesso e' un brutto momento economico ...cioe' non ho i soldi paghero' piu' avanti."

Mi viene in mente un detto napoletano "Il cliente e' vita" e sorrido aspettando l'autunno.

Il Presidente AIVPAFE
Dott.ssa Natalia Sanna

linea GATTO

NUTRIX PIU'®

LA RIVOLUZIONE NELL'ALIMENTAZIONE DEL TUO GATTO!

- ★ **GIUSTA QUANTITA' DI CALCIO E FOSFORO**
- ★ **RICCHISSIMO DI OMEGA 6 E OMEGA 3**
- ★ **BASSO CONTENUTO DI SODIO E MAGNESIO**
- ★ **ALTISSIMO CONTENUTO DI PESCE INTERO**

PRODOTTO **NATURALE** SENZA AGGIUNTA DI AROMI - COLORANTI - CONSERVANTI

PRODOTTO IN ITALIA

un sacco di.. motivi x sceglierlo!!

SOLO DAI MIGLIORI RIVENDITORI

www.nutrixpiu.com - nutrix@nutrixpiu.com - tel. +39 0737 641171

Linfangioendotelioma congiuntivale in una gatta. Prima comunicazione

Ivanic J.
Servizio di Oftalmologia del Ospedale Scuola della Facoltà di Scienza Veterinaria, Università di Buenos Aires. Argentina.

Gómez N.
Servizio di Oftalmologia del Ospedale Scuola della Facoltà di Scienza Veterinaria, Università di Buenos Aires. Argentina.

Vita Justiniano V
Specialista in Clinica di Piccoli animali. Caracas. Venezuela.

Duchene A.
Servizio di Istopatologia del Ospedale Scuola della Facoltà di Scienza Veterinaria, Università di Buenos Aires. Argentina.

del Prado A.
Servizio di Istopatologia del Ospedale Scuola della Facoltà di Scienza Veterinaria, Università di Buenos Aires. Argentina.

SUMMARY
Conjunctival tumors are very uncommon in cats. The most frequent are: mastocitoma, squamous cell carcinoma and lymphoma. The main objective of this communication is to describe a rare case of bilateral neoplasia of the conjunctive, in the third eyelid of a cat. Besides, diagnosis methodology is presented. To the level that authors have been able to verify this is the first communication of this type of tumor.

KEY WORDS Lymphoendotelioma, conjunctival neoplasia, cat, conjunctival disease.

PAROLE CHIAVE Linfangioendotelioma, neoplasia congiuntivale, gatto, malattia congiuntivale

INTRODUZIONE

La terza palpebra (membrana nittitante, MN) del gatto é una esile struttura depigmentata che normalmente é limitatamente esposta alla apertura palpebrale.
Consiste in un piego congiuntivale sostenuto da uno scheletro cartilagineo a forma di T, nella cui prossimità basale si trova la ghiandola della terza palpebra, in grado di produrre circa il 30-40% della componente acquea del film lacrimale (PLP). Altre funzioni attribuite a questa struttura sono: la protezione del bulbo oculare e la distribuzione della PLP sulla cornea. La terza palpebra del gatto, rispetto alle altre specie animali, ha la particolaritá unica di possiedere un meccanismo attivo ed uno passivo, dovuto alla presenza di fibre muscolari striate. La membrana nittitante é una struttura molto importante dal punto di vista anatomofunzionale che sempre deve essere possibilmente preservata, ad eccezione in presenza di processi neoplastici. Tra le malattie che colpiscono la MN con maggior frequenza troviamo:

- protusione associata a condizioni generalizate (esempio: diarrea cronica)
- sindrome di Horner
- simblefaro
- eversione del cartilagine della terza palpebra
- neoplasie.

Le malattie tumorali della terza palpebra sono poco frequenti. Tra le più diagnosticate sono: mastocitomi, carcinomi squamocellulari e linfomi. Lo scopo di questa comunicazione é di descrivere un raro caso di neoplasia bilaterale della congiuntiva della terza palpebra in un gatto e il relativo percorso diagnostico.

ESAME CLINICO

Una gatta, sterilizzata, meticcia, di 13 anni di etá, viene presentata alla sezione di oftalmologia dell´Ospedale Veterinario perché gli è comparsa una masserella rossastra, di 0,5 cm in ambedue occhi, nel volgere di circa 2 mesi.

Fig. 1-2 - due neoformazioni sopraelevate, di colore rosso vivo. Nell'occhio destro é localizzata nel sacco congiuntivale inferiore, invece nell´occhio sinistro è presente nella parte esterna della terza palpebra.

Alla visita clinica, l'esame obiettivo generale della gatta risultava soddisfacente, evidenziando nessuna particolare anomalia.
Alla visita oculistica si rilevavano due neoformazioni sopraelevate, di colore rosso vivo e di consistenza compatta, scarsamente mobili ed elastiche.
Nell´occhio destro la neoformazione é localizzata nel sacco congiuntivale inferiore, invece nell´occhio sinistro è presente nella parte esterna della terza palpebra (figura 1 e 2).
Il sospetto diagnostico ricadde su una neoplasia congiuntivale, quindi si é proceduto ad effettuare un ago aspirato di entrambe le masse per la valutazione citologica, il quale tuttavia non permise di ottenere un diagnostico definitivo.
Si procedette pertanto ad un approfondimento diagnostico pre-anestesiologico. L'esame clinico fu compendiato da indagini di laboratorio su campioni ematici e da un tracciato elettrocardiogafico; entrambi nei range di normalità.
Il paziente veniva posto in anestesia generale e di seguito realizzata una biopsia escissionale chirurgica di entrambe neoformazioni ed il relativo studio istopatologico. I campioni bioptici sono stati quindi colorati con ematossilina-eosina, rivelando la presenza di formazioni vascolari anastomizzate nel tessuto congiuntivale, con cel-

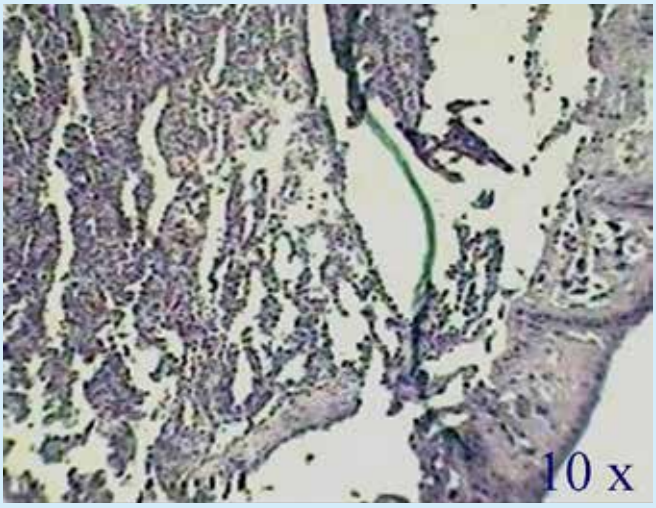

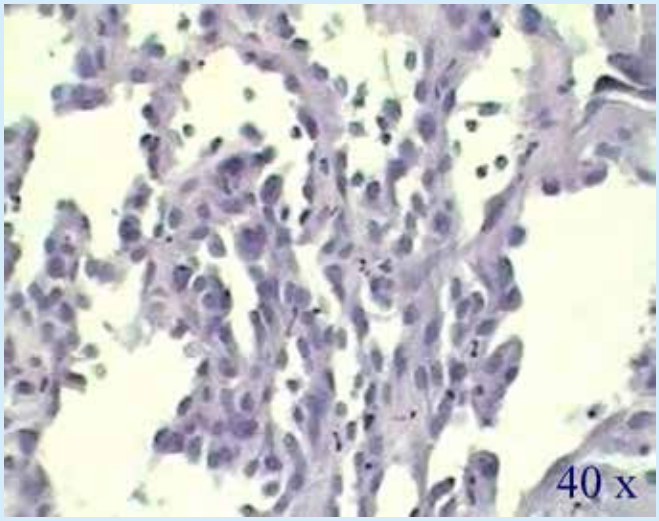

Fig. 3-4 - (10 ed 40 X.) Si osservano formazioni vascolari anastomizzate del tessuto congiuntivale, con cellule endoteliali pleomorfiche e senza la presenza di globuli rossi.

lule endoteliali pleomorfe in assenza di emazie (figura 3 e 4).
Essendo questo referto ritenuto di scarso aiuto, si è proceduto ad uno studio immuno-istochimico (II) con Fattore VIII endoteliale. Questo procedimento è basato sull´impiego di un anticorpo specifico precedentemente marcato chimicamente con una enzima con lo scopo di rendere visibile il substrato.
Questa tecnica ha permesso confermare il sospetto diagnostico evidenziando che le masserelle in questione corrispondevano ad un linfangioendotelioma congiuntivale. Questa é una neoplasia dei vasi linfatici poco frequente, istologicamente caratterizzata dalla diffusione e dilatazione dei vasi, rivestiti da un epitelio piatto (figura 5).
Posteriormente all'intervento chirurgico, il paziente é stato sottoposto ad un follow up per la durata di 1 anno senza evidenziare recidive.

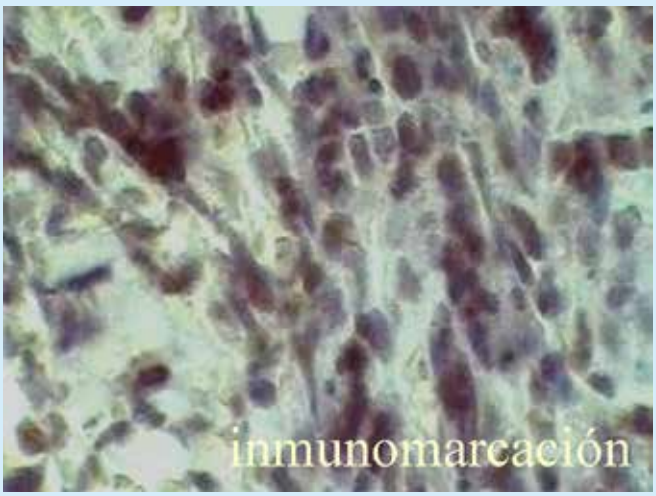

Fig. 5 -Immunoistochimica con Fattore endoteliale VIII.

DISCUSSIONE

Le neoplasie congiuntivali normalmente non sono comuni nei gatti. Il carcinoma squamocellulare é il processo tumorale piú frequente e in genere si estende coinvolgendo la porzione cutanea palpebrale. Per gli altri tumori, come il mastocitoma ed il linfoma, le indagini citologiche rivestono un importante valore diagnostico.
Qualora gli esami citologici ed istopatologici non forniscano risultati definitivi si rende necessario ricorrere ad un procedimento diagnostico piú specifico come la immunoistochimica.
In questo caso il ritrovamento di formazioni vascolari senza eritrociti al loro interno e la immunomarcazione con il Fattore VIII endoteliale sono rusltati strumenti diagnostici determinanti, permettendo di riconoscere l´origine della lesione sull´endotelio dei vasi linfatici; questo ha indotto ad emettere una diagnosi di linfangioendotelioma.
Sulla scorta della bibliografia consultata, questo caso rappresenta la prima segnalazione di questa neoplasia nel gatto.

Valutazione ecografica della stratificazione della parete intestinale in gatti sani

Tesi di laurea di **Laura Grosso Ciponte**
Relatore: **Prof. Stefano Faverzani Facoltà di Medicina Veterinaria- Università degli Studi di Milano**

INTRODUZIONE

L'ultrasonografia consente la valutazione di lesioni morfologiche che si possono sviluppare a carico di tutto il tratto gastroenterico e degli organi adiacenti quali ad esempio pancreas e linfonodi (Lamb, 1999).
In letteratura, vi sono solo in due lavori nei quali gli Autori hanno rilevato lo spessore di alcuni tratti della parete intestinale del gatto senza però prendere in considerazione gli spessori dei vari strati che lo costituiscono (Newell, 1999; Gogging, 2000). Emergono inoltre solo sporadiche citazioni in merito allo spessore dello strato muscolare, il quale, in condizioni fisiologiche, non deve eccedere il corrispettivo strato mucoso, che di norma si presenta più spesso (Penninck, 2002).
Questa tesi si propone lo scopo di valutare gli spessori e la stratigrafia dei differenti tratti intestinali del gatto sano al fine di definire valori medi che possano essere utilizzati nella valutazione e nella diagnosi precoce di patologie a carico del tratto gastroenterico.
Altro obiettivo di questo lavoro è quello di fornire nuovi piani scansione per l'apparato gastroenterico del gatto e sopratutto informazioni relative all'ecostruttura e alla localizzazione del ceco.

ANATOMIA ECOGRAFICA

L'anatomia topografica e ecografica dell'apparato gastroenterico cambia a seconda del contenuto, dello stato di replezione e dello stato funzionale.
La giunzione gastroduodenale nel gatto è localizzata lungo il piano mediano fra fegato e pancreas da una parte e l'intestino crasso dall'altra (Mai, 2002).
Il duodeno presenta una parete più spessa rispetto agli altri tratti del piccolo intestino, che si caratterizzata per la netta prominenza dello strato mucoso (Busoni, 2007).
Le anse digiunali non sono ecograficamente distinguibili le une dalle altre, in quanto risultano estremamente variabili per posizione e distribuzione all'interno della cavità addominale e sono prive di differenze ecostrutturali di rilievo (Lamb, 1999).
L'ileo è facilmente riconoscibile per la sottomucosa prominente, irregolare e fortemente ecogena e per il fisiologico e caratteristico ispessimento della tonaca muscolare (Goggin, 2000).
In prossimità dello sbocco dell'ileo è possibile evidenziare il cieco e il colon ascendente.
Nel gatto il ceco si trova ventro-medialmente al rene destro e lo si incontra eseguendo scansioni del quadrante craniale destro dell'addome; è molto piccolo, circa 2-4 cm ed ha la forma di una virgola con l'estremità arrotondata (Penninck, 2002). Quest'ultima solitamente è diretta caudalmente ma può esser orientata verso qualsiasi direzione, poiché il ceco non è fissato direttamente alla parete dorsale dell'addome, ma indirettamente mediante la sua unione con l'ileo e colon (Zimmerl, 1949).
Il colon è facilmente distinguibile dal tenue per il maggior diametro e per la posizione quasi costante e per gli artefatti di riverbero e ombra acustica creati dalla presenza di feci e abbondante gas (Busoni, 2007).

ASPETTO ECOGRAFICO NORMALE

L'ultrasonografia è l'unica metodica di diagnostica per immagini che permette di valutare l'ecostruttura della parete intestinale ovvero di rilevarne lo spessore, distinguerne i vari strati anatomici e rilevarne eventuali alterazioni. Presenta però due importanti limiti: non è possibile localizzare con precisione ogni tratto del tubo gastroenterico, soprattutto per l'intestino tenue, ed inoltre la normale presenza di aria nei visceri non permette il passaggio degli ultrasuoni e crea artefatti. Nel felino rispetto al cane si trova generalmente minor quantità di gas.
Vengono classicamente descritti cinque strati, di cui tre iperecogeni (interfaccia lume-mucosa,

sottomucosa e sierosa) e due ipoecogeni (mucosa e muscolare), disposti in modo alternato; il più interno è iperecogeno (Lamb, 1999).

ASPETTO ECOGRAFICO PATOLOGICO

Nel valutare un tratto intestinale bisogna rivolgere la propria attenzione ad aspetti diretti quali spessore della parete, l'identificazione dei suoi strati, la sua simmetria e ad aspetti indiretti quali il contenuto del lume, la peristalsi e i linfonodi regionali. L'alterazione di uno di questi caratteri è indicativo di patologia e per tal ragione troviamo importante avere dei valori di riferimento della parete intestinale in condizioni fisiologiche.
Patologie a carico della parete intestinale quali fibrosi, intussuscezioni, processi neoplastici o flogistici e ipertrofia della tonaca muscolare primaria o secondaria possono portare ad un'alterazione della stratificazione o più frequentemente dello spessore o di entrambi (Penninck, 2002).

MATERIALI E METODI

Il presente studio è stato condotto nel periodo compreso tra il 1° settembre 2010 e il 31 gennaio 2010 presso la Sezione di Clinica Medica Veterinaria del Dipartimento di Scienze Cliniche Veterinarie dell'Università degli Studi di Milano.
Sono stati selezionati soggetti appartenenti alle specie felina e ritenuti sani sulla scorta degli esami ematologici e della visita clinica.
Nell'ambito di questa casistica sono stati selezionati solo i soggetti che rispettavano i seguenti criteri d'inclusione:

- età superiore a 1 anno;
- digiuno da acqua e cibo da almeno 12 h;
- assenza in anamnesi di pregresse patologie enteriche;
- assenza in anamnesi di sintomatologia riconducibile a una qualsiasi patologia;
- assenza di pregressi interventi chirurgici a carico dell'intestino;
- assenza di alterazioni ecografiche rilevabili relative a carico dell'intestino o di altri organi addominali;
- assenza di terapia farmacologica in corso;
- esecuzione di un esame emocromocitometrico completo;
- esecuzione del test FIV e FeLV.

Il campione risultava costituito da 30 gatti: 14 maschi e 16 femmine, di razza differente, età compresa tra 1 anno e 17 e peso tra 3 Kg e 9 Kg.
Le indagini sono state eseguite con un apparecchio mod. Esaote MyLab 70, una sonda lineare multifrequenza da 4-13 Mhz e una sonda microconvex multifrequenza da 4-8 Mhz.
Le scansioni sono state eseguite esclusivamente nel decubito laterale sinistro.
Per ogni soggetto sono state repertate le seguenti immagini:

- piloro trasversale;
- duodeno trasversale e longitudinale;
- digiuno trasversale e longitudinale;
- ileo trasversale e longitudinale;
- valvola ileo-cecale;
- ceco;
- colon longitudinale e trasversale.

Nel quadrante craniale dell'addome sono stati valutati piloro e duodeno; nel quadrante medio digiuno, ileo e la valvola ileocecocolica; nel quadrante caudale il colon.
Sulle immagini sono state rilevate le misure dello spessore di tutti i tratti della parete intestinale nelle scansioni trasversali e longitudinali e della mucosa e della muscolare relativa a duodeno, digiuno e ileo.
La misurazione dello spessore della parete è stata rilevata dall'interfaccia iperecogena lume-superficie mucosale allo strato iperecogeno più esterno corrispondente alla sierosa sia in sezione longitudinale che in trasversale e successivamente confrontata. Le misure sono state effettuate sempre sul bordo ventrale della parete delle anse intestinali, quindi più vicini al trasduttore.
E' stato inoltre eseguito il rapporto tra lo spessore della mucosa e della tonaca muscolare con gli spessori delle relative pareti.
I dati raccolti sono stati successivamente sottoposti ad analisi statistica descrittiva, previa valutazione della distribuzione normale delle misurazioni mediante D'Agostino & Pearson omnibus normality test. Per ogni parametro sono stati considerati: valore medio, percentile, mediana, deviazione standard, standard error of the mean, intervallo di confidenza calcolato al 95% e coefficiente di dispersione o di variazione.

RISULTATI

	Età	peso	pilor	Duod lon	Duod tr	Dig lon	Dig tr	Ileo lon	Ileo tr	ceco
Dati	30	30	22	28	28	27	28	27	27	27
Minimo	1	3	0,35	0,21	0,2	0,18	0,14	0,26	0,27	0,18
25% Percentile	1,375	3,75	0,38	0,2325	0,2425	0,21	0,20	0,30	0,30	0,24
Mediana	4	4,5	0,44	0,27	0,265	0,22	0,24	0,35	0,33	0,25
75% Percentile	7	5,325	0,47	0,31	0,29	0,25	0,27	0,38	0,39	0,33
Massimo	17	9	0,52	0,35	0,34	0,32	0,39	0,44	0,43	0,36
Media	5,06	4,87	0,43	0,271	0,266	0,229	0,237	0,342	0,340	0,274
Dev. Std.	4,337	1,454	0,046	0,041	0,032	0,034	0,047	0,047	0,050	0,052
Std err mean	0,79	0,26	0,01	0,007	0,006	0,007	0,001	0,009	0,009	0,013
<95% IC media	3,44	4,33	0,42	0,25	0,25	0,22	0,22	0,33	0,32	0,25
>95% IC media	6,69	5,42	0,46	0,29	0,28	0,24	0,25	0,36	0,36	0,30
D'Agostino & Pearson omnibus normality test										
K2	8,99	9,72	0,68	4,13	0,14	2,28	9,82	0,39	5,99	0,64
Valore P	0,01	0,01	0,71	0,13	0,93	0,32	0,01	0,83	0,06	0,73
Pass Norm Test	No	No	Yes	Yes	Yes	Yes	No	Yes	Yes	Yes
Σ val P	*	*	Ns	Ns	Ns	Ns	*	Ns	Ns	Ns
Coef var %	85,59	29,86	10,81	15,27	11,99	14,82	19,94	13,88	14,58	19,15
Somma	152	146,1	9,56	7,59	7,47	6,2	6,65	9,24	9,2	4,11

	Vcc	Col lon	Col tr	Duo muc	Duo musc	Duo muc/ Duo lon	Duo musc/ Duo lon	Dig muc	Dig musc	Dig muc/ Dig lon
Dati	29	25	28	30	30	28	28	28	28	27
Minimo	0,33	0,10	0,11	0,09	0,04	0,35	0,11	0,07	0,03	0,27
25% Percentile	0,39	0,11	0,12	0,11	0,04	0,43	0,18	0,08	0,05	0,39
Mediana	0,44	0,14	0,14	0,12	0,05	0,46	0,19	0,10	0,06	0,46
75% Percentile	0,51	0,16	0,17	0,15	0,06	0,48	0,21	0,11	0,06	0,5
Massimo	0,57	0,18	0,18	0,16	0,07	0,65	0,29	0,13	0,1	0,63
Media	0,45	0,14	0,14	0,13	0,05	0,47	0,20	0,10	0,06	0,44
Dev. Std.	0,07	0,03	0,02	0,02	0,01	0,07	0,04	0,02	0,01	0,07
Std err mean	0,01	0,005	0,004	0,004	0,002	0,01	0,007	0,003	0,002	0,01
<95% IC media	0,42	0,12	0,13	0,11	0,04	0,44	0,18	0,09	0,05	0,40
>95% IC media	0,47	0,14	0,15	0,13	0,05	0,49	0,21	0,1	0,06	0,46
D'Agostino & Pearson omnibus normality test										
K2	2,9	4,73	5,76	4,35	4,52	8,87	1,66	0,93	4,88	1,57
Valore P	0,23	0,09	0,05	0,11	0,1	0,01	0,43	0,62	0,08	0,45
Pass Norm Test	Yes	Yes	Yes	Yes	Yes	No	Yes	Yes	Yes	Yes
Σ val P	Ns	Ns	Ns	Ns	Ns	*	Ns	Ns	Ns	Ns
Coef var %	15,29	19,29	15,72	18,11	17,97	14,88	20,11	17	26,47	17,15
Somma	13,01	3,45	3,96	3,80	1,59	3,17	5,58	2,8	1,63	11,78

	Dig musc / dig long	Ileo muc	Ileo musc	Ileo muc / ileo long	Ileo musc / ileo long
Dati	27	29	29	27	27
Minimo	0,17	0,09	0,05	0,25	0,14
25% Percentile	0,22	0,09	0,06	0,3	0,19
Mediana	0,24	0,12	0,08	0,33	0,22
75% Percentile	0,28	0,13	0,08	0,38	0,26
Massimo	0,42	0,15	0,09	0,54	0,32
Media	0,25	0,12	0,07	0,35	0,22
Dev. Std.	0,05	0,02	0,01	0,07	0,04
Std err mean	0,01	0,003	0,002	0,013	0,008
<95% IC media	0,22	0,11	0,07	0,32	0,20
>95% IC media	0,27	0,12	0,07	0,38	0,24
D'Agostino & Pearson omnibus normality test					
K2	11,9	4,19	3,93	7,67	1,32
Valore P	0,002	0,12	0,13	0,02	0,52
Pass Norm Test	No	Yes	Yes	No	Yes
Σ val P	*	Ns	Ns	*	Ns
Coef var %	21,26	17,35	17,93	19,91	20,42
Somma	0,73	3,4	2,13	9,53	6,01

DISCUSSIONE

Durante lo studio ecografico dell'intestino del nostro campione è emerso come sia molto comodo e semplice eseguire le scansioni di tutti i tratti intestinale nel solo decubito laterale sinistro. Grazie all'individuazione dei punti di repere precedentemente introdotti non si è avuta alcuna difficoltà a individuare i singoli tratti intestinali. Il piloro, visualizzabile nei piani superficiali nella maggior parte dei soggetti, è stato valutato in scansione intercostale o subcostale. La stratificazione del piloro risultava non esser ben definita. Non è stato possibile individuare il piloro nei pazienti che presentavano lo stomaco repleto e con abbondante presenza di gas è poiché quest'ultimo ostacolava la visualizzazione dei piani distali. Nelle suddette situazioni è risultato utile indagare la regione inizialmente con una sonda microconvex e, una volta individuato il piloro, rilevarne le misure con la sonda lineare. Le misure relative a tali animali non sono state incluse nella statistica.

Il ceco del gatto è un tratto di intestino poco studiato in letteratura infatti non vi è una descrizione dell'ecostruttura, delle tecniche di scansione necessarie alla sua visualizzazione, nè una descrizione dell'anatomia microscopica. Ciò può esser imputato al fatto che raramente si sviluppano patologie a carico di tale tratto, sono stati riportati solo rari casi di tiflite.

Durante il nostro studio è stato possibile localizzare il ceco in scansione dorsale vicino all'area dei linfonodi colici caudo-dorsalmente alla valvola ileo-ceco-colica. Al fine di individuarlo si consiglia inizialmente di visualizzare il tratto terminale dell'ileo poi la valvola ileocecocolica ed il tratto iniziale del colon ascendente.

Il ceco presentava un contenuto gassoso o mucoso ma non è stato possibile valutare la stratificazione *(vedi fig. 1)*.

Si ritiene inoltre che misure rilevate nel corso dello studio e precedentemente riportate possano

Fig. 1 - Rilevazione spessore parete ceco

esser considerate attendibili e utilizzate come valori di riferimento in corso di studio ecografico dell'apparato gastroenterico.
Le misure relative al digiuno in sezione trasversale dall'analisi statistica non sono risultate esser distribuite normalmente; pertanto si consiglia di rilevare tali misure in sezione longitudinale. Tale considerazione può esser spiegabile in differenti modi: ad esempio, utilizzando una sonda lineare per visualizzare un'ansa in sezione longitudinale, si esercita una pressione uniforme su tutto il tratto intestinale indagato. Viceversa la pressione esercitata da una sonda lineare su una sezione trasversale di intestino non è uniforme e può indurre deformazione del viscere.
Data l'assenza di punti di riferimento e la notevole mobilità del digiuno è ipotizzabile che le misure non siano state rilevate nella medesima ansa in sezione longitudinale e trasversale. Inoltre bisogna considerare che non tutte le anse presentano lo stesso grado di distensione. Le immagini nelle due scansioni sono state frizzate a distanza di pochi secondi l'una dall'altra per cui è possibile che le misure differiscano poiché rilevate in momenti differenti dell'attività peristaltica.
L'operatore nel momento in cui ha rilevato le misure potrebbe non avere tracciato una retta precisamente ortogonale all'asse del segmento intestinale sovrastimando così lo spessore dell'intera parete.
Le misure di ogni singolo tratto sono state rilevate in sezione longitudinale e trasversale al fine di valutare eventuali discordanze.
Le differenze tra le due misure prese in longitudinale e in trasversale per ogni singolo tratto sono inferiore allo 0.4 mm tranne per il digiuno dove vi è una differenza di 0.73 mm.
L'ileo è il tratto dell'intestino tenue che presenta lo spessore maggiore, seguito da duodeno e digiuno; nel cane, invece, il tratto più spesso è il duodeno (Delaney, 2003).
I dati riportati nel presente studio si trovano in accordo con gli studi di anatomia microscopica i quali descrivono l'ileo avente una tonaca muscolare con uno spessore doppio rispetto a quella duodenale.
Ad oggi, però, non esistono ancora riferimenti bibliografici in merito a limiti ecografici di normalità per lo spessore della tonaca muscolare o mucosa; emergono solo sporadiche citazioni di casi patologici.
Nel nostro studio non è stata descritta una differenza significativa tra lo spessore della parete duodenale e quella digiunale e inoltre lo strato riferibile alla mucosa in entrambi i tratti intestinali presenta valori simili.
Per quanto riguarda la tonaca muscolare, non sono state rilevate differenze significative tra quella duodenale e quella digiunale al contrario di quanto rilevato anatomicamente dove lo strato circolare della tonaca muscolare digiunale è il doppio rispetto a quello del duodeno.
In accordo con quanto riportato da Penninck (2002), in tutti i tratti intestinali esaminati lo spessore della mucosa è risultato esser maggiore del corrispettivo strato muscolare.
Non è stato possibile invece rilevare le misure dello strato mucoso e muscolare del colon poiché la parete è molto sottile (1.4 mm) e questo avrebbe portato ad avere dati imprecisi e di scarsa utilità poiché difficili da rilevare se non con moderne apparecchiature.
In accordo con l'anatomia la parete del colon è risultata essere la più sottile di tutto l'intestino.
I primi dati relativi alla valutazione ultrasonografica dello spessore della parete intestinale nel gatto risalgono ad uno studio effettuato da Newell nel 1999.
Questo studio, compiuto su 14 gatti sani, di età compresa tra 1 e 9 anni, con una sonda lineare da 10 MHz, aveva dato come risultati per lo spessore del duodeno 2.4 mm con valori compresi tra 1.3 mm e 3.8 mm; per il resto dell'intestino tenue 2.9 mm con valori compresi tra 1.6 e 3.6 mm e per il colon 1.69 mm con valori compresi tra 1.3 e 2.5 mm.
I valori del nostro lavoro si discostano leggermente dai valori sopracitati; la misura del duodeno risulta esser inferiore a quella del nostro studio mentre quella del colon risulta esser significativamente superiore.
Inoltre dal nostro studio è emerso che non è il duodeno, come affermava Newell ad esser il tratto intestinale di maggior spessore dell'intestino tenue ma è l'ileo.
Si deve considerare che Newell nel suo studio fa riferimento "all'intestino tenue" senza precisare il tratto dove ha rilevato le misure.
Il range dei valori di ogni singolo tratto intestinale del nostro studio sono inoltre molto più limitato.
Un altro lavoro reperito in bibliografia, in cui si sia cercato di fissare dei valori medi anche per lo spessore del piloro e dell'ileo è quello condotto da Gogging nel 2000. In questo lavoro risulta che il piloro presentava mediamente uno spessore di 2.1 mm, il duodeno di 2.2 mm, il digiuno di 2.3 mm, l'ileo di 2.8 mm e il colon di 1.5 mm.
E' possibile notare come i valori ottenuti nello studio di Goggin, siano molto inferiori ai nostri per piloro, duodeno e ileo, mentre siano sovrap-

ponibili per quelli relativi al digiuno e al colon. Lo stesso Autore ha rilevato che nel gatto, a livello di porzione terminale dell'ileo, l'interfaccia lume-mucosa non era spesso evidenziabile ed ha ipotizzato che ciò fosse dovuto al lume stretto e convoluto, che limita l'accumulo di gas, muco e chimo necessari a produrre questa banda iperecogena (Goggin, 2000).
Nel nostro studio è stato sempre possibile individuare l'interfaccia lume-mucosa, solo in prossimità della valvola ileocecolica la stratificazione non risultava molto chiara per l'accumulo di gas. Bisogna comunque tenere presente che la misurazione della parete intestinale certamente risente in accuratezza dell'evoluzione tecnologica della strumentazione impiegata o dalla distensione del tratto intestinale da parte di liquidi o gas.
Come già introdotto nella sintesi bibliografica, le misurazioni ecografiche non sono valutazioni reali dello spazio, ma si identificano con il tempo necessario al fascio di ultrasuoni per ritornare alla sonda, dopo aver attraversato un determinato tessuto.
La velocità alla quale il fascio attraversa un tessuto, infatti, dipende dalle caratteristiche fisiche dello stesso e sarà dunque diversa per i vari strati costituenti la parete intestinale. Quindi, essendo diversa la velocità con cui gli ultrasuoni attraversano i distinti tessuti che costituiscono la parete, diversi saranno i tempi impiegati dal fascio a percorrere la stessa distanza in strati differenti. Di conseguenza, le misurazioni in millimetri eseguite sull'immagine ecografica non sono valori assoluti, ma estrapolazioni dipendenti dal tempo impiegato dagli ultrasuoni ad attraversare un determinato tessuto.
Inoltre, a causa dell'interfaccia che si stabilisce tra la sottomucosa, iperecogena, e la muscolare, ipoecogena, è probabile che lo spessore della prima risulti falsamente aumentato a discapito di quello della seconda. Infatti quando il fascio di ultrasuoni attraversa due tessuti diversi, di cui il più superficiale iperecogeno rispetto al più profondo, si creano degli echi di interfaccia, che si sommano al primo strato, rendendolo artificiosamente più spesso e vanno a coprire il secondo, rendendolo più sottile.
Risulterebbe interessante in prospettiva futura condurre un lavoro confrontando gli spessori dei vari tratti intestinali misurati ecograficamente in vitro e confrontati con la misurazione oggettiva dei medesimi.
Per il gatto, a differenza del cane non ci sono lavori in letteratura che documentino lo spessore dei vari tratti intestinali in vitro.

CONCLUSIONI

La valutazione dello spessore dei singoli strati che costituiscono la parete intestinale può essere un valido ausilio nella diagnosi ecografica di alcune patologie a carico dell'apparato gastroenterico. Aumenti dello spessore della parete, ascrivibili ad un aumento dello strato corrispondente alla muscolare, sono riportati in letteratura in associazione ad ostruzioni, processi infiammatori e neoplastici nel gatto (Diana, 2003).
Nei suddetti studi è stata fatta una valutazione soggettiva delle modificazioni dello spessore dei differenti tratti intestinali.
Anche nel cane sono descritti aumenti di questo strato della parete in corso di enteropatia immunoproliferativa (Spohr et al., 1995) nonché come evento idiopatico e le misure dei tratti intestinali coinvolti sono stati rilevati in maniera empirica (Santos, Coelho, 1998).
Nel cane vengono descritti inoltre, in corso di enterite linfoplasmacellulare, è riportato un aumento dello spessore della sottomucosa (Penninck, 2002).
Anche in questo studio le misure rilevate non sono state confrontate con misurazioni normali della sottomucosa.
In corso di neoplasia enterica, sebbene il reperto più comune sia un aumento globale dello spessore della parete con perdita di stratificazione, alcune alterazioni caratteristiche possono fornire informazioni utili all'identificazione del tipo di tumore (Paoloni et al., 2002).
In conclusione il nostro lavoro ha fornito un contributo alla definizione di valori di riferimento, fino ad ora non presenti in letteratura, che possono essere utili nel valutare se uno strato della parete è veramente aumentato di spessore in conseguenza di un processo patologico. Ha fornito inoltre informazioni riguardo l'ecostruttura, la localizzazione e le scansioni necessarie a individuare il ceco.
Nel nostro studio abbiamo ribadito e sottolineato l'importanza della conoscenza dell'anatomia topografica, dei punti di repere e dei caratteri utili alla distinzione dei vari tatti intestinali.
Il nostro lavoro getta le basi per studi più approfonditi, giacché la conoscenza dei limiti di normalità dello spessore dei singoli strati della parete può essere un parametro molto utile nella valutazione delle patologie a carico del tubo digerente e un valido aiuto nella loro diagnosi precoce.

Bibliografia disponibile richiedendola all'Autore

inserto staccabile
destinato ai proprietari

Articoli tradotti dal sito

fabcats
Feline Advisory Bureau

03
2012

1 La trasfusione di sangue nel gatto

Dai primi anni del 900 la medicina trasfusionale nell'uomo si è diffusa attraverso il miglioramento delle condizioni di conservazione del sangue e con lo sviluppo di banche trasformandosi quindi in una scienza molto avanzata e diventando ben presto una procedura salva-vita.
In medicina veterinaria, le trasfusioni nei gatti vengono effettuate meno frequentemente, ma comunque rivestono un ruolo fondamentale in situazioni di emergenza e in terapia intensiva.
Studi recenti sulle cause di utilizzo più frequente delle trasfusioni nei gatti in paesi come la Germania e gli Stati Uniti sono le seguenti :

- anemia causata da perdita di sangue (40-50 %)
- patologie midollare (30%)
- anemia causata da insufficienza renale cronica (20%)
- anemia emolitica (10%)

Gli studi riferiscono percentuali di successo dell' 85% in gatti trasfusi ancora in vita il giorno dopo, mentre il 65% erano ancora vivi 10 giorni dopo la trasfusione. Tutti i gatti che sono deceduti dopo la trasfusione sono morti a causa della patologia principale ma non a causa della trasfusione.
Tuttavia, le trasfusioni di sangue felino devono essere realizzate con cura a causa delle difficoltà pratiche connesse con la raccolta del sangue, e per il numero maggiore di rischi per il donatore e per il ricevente rispetto alle trasfusioni di sangue canino. Questi fattori possono pertanto dissuadere molti veterinari ad eseguire trasfusioni di sangue nei gatti.

Quando è utile la trasfusione di sangue?

La trasfusione di sangue fornisce una riserva immediata di globuli rossi che sono essenziali per il trasporto dell'ossigeno in tutto il corpo. La trasfusione di sangue è quindi una metodica salva-vita nei casi di anemia grave specialmente dove c'e' stata una rapida perdita di globuli rossi.
Il sangue contiene tre elementi principali che possono essere trasfusi e possono essere suddivisi così che all'occorrenza possono essere utilizzati separatamente.
Una singola unità di sangue può essere potenzialmente suddivisa nelle sue tre componenti :

GLOBULI ROSSI

Non è possibile generalizzare, ma la raccomandazione è di eseguire una trasfusione con questi componenti quando si ha :

- anemia grave che causa segni clinici quali debolezza,dispnea e atassia
- il PCV (ematocrito) scende in modo acuto meno del 15 %
- il PCV scende lentamente sotto il 10 %

PLASMA

Questo fluido contiene molte proteine con funzioni essenziali quali:

- albumina (quando l'albumina scende il liquido contenuto nei vasi esce e si accumula nei tessuti dando edema o in cavità toracica e addominale provocando versamenti)
- fattori della coagulazione con proteine che hanno la funzione riparatrice dei vasi sanguigni
- mediatori dell'infiammazione che aiutano l'organismo a combattere le infezioni

PIASTRINE

Le cellule del sangue che lavorano con i fattori della coagulazione per permettere al sangue di coagulare e di prevenire il sanguinamento
In medicina veterinaria canina si separano già le tre componenti, ma resta raro in medicina felina.

A bassa frequenza (0-10%)	Frequenza moderata (10-25%)	Alta frequenza (>25%)
Siamense	Abissino	Birman
Tonkinese	Birman	British Shortair
Oriental Shorthair	Esotico	Devon Rex
Maine Coone	Himalayan	Cornish Rex
Manx	Persiano	Ragdoll
Norvegese delle foreste	Scottish Fold	
Domestic Shorthair	Somali	
Longhair Domestic	Sphynx	
	Burnese	

Tabella: frequenza stimata del gruppo sanguigno di tipo B in diverse razze di gatto

Gruppi sanguigni e compatibilità

Esistono tre principali gruppi sanguigni nel gatto A,B e AB. Il gruppo A è il più comune, B è comune in alcune razze *(vedi tabella)* ma è raro in altre e il gruppo AB è raro in tutte le razze.

I gatti AB possono ricevere sangue da entrambi i gatti A o B ma non possono essere utilizzati come donatori. Se un gatto di tipo B viene trasfuso con sangue di tipo A può avere una crisi emolitica molto grave con distruzione dei globuli rossi. Se un gatto A viene trasfuso con un sangue di tipo B si ha una forma più lieve di reazione immediata di emolisi.
Più recentemente si è individuato un gruppo sanguigno che coinvolge il globulo rosso con antigene 4 Mik che può causare reazioni trasfusionali anche nei gatti A o B i cui gruppi sono compatibili. Mentre le reazioni trasfusionali più gravi si verificano a causa della incompatibilità immunologica dei globuli rossi, lievi reazioni si possono verificare anche nei confronti di globuli bianchi, di piastrine e di proteine del sangue trasfuso. Queste reazioni non sono identificate da cross-match, ma si verificano in genere nella prima ora e sono solitamente controllate. Una reazione anafilattica mortale è possibile ma molto rara, anche per l'utilizzo delle componenti del sangue anziché del sangue intero. Le reazioni immunologiche gravi possono essere evitate eseguendo un test cross-match per valutare la compatibilità del sangue del donatore prima che venga raccolto.
Altri problemi possono insorgere se il sangue è troppo freddo o è stato dato troppo in fretta o contiene globuli rossi danneggiati a causa di una conservazione prolungata o un riscaldamento eccessivo o se vi è contaminazione durante la raccolta.

Garantire la sicurezza del ricevente

Abbiamo detto che una trasfusione può salvare la vita di un gatto a patto che:

- venga verificata la compatibilità dei due gatti almeno A B e AB e idealmente dovrebbe essere eseguito un cross-match per identificare antigene MiK e altre incompatibilità
- il gatto donatore venga sottoposto a screening ematico per la ricerca di infezioni come FELV e FIV e malattie come haemofelis micoplasma (anemia infettiva felina) e altre malattie trasmissibili con il sangue
- ci sia grande cura durante la trasfusione per evitare di sovraccaricare la circolazione del gatto ricevente, per evitare insufficienza cardiaca congestizia

- venga effettuato un attento monitoraggio durante i primi millilitri di sangue somministrati molto lentamente in modo che qualsiasi reazione allergica possa essere identificata e fermata prima di trasfondere grandi volumi di sangue
- sia eseguita una valutazione del volume di sangue da infondere correlato al peso del donatore, alla gravità dell'anemia,la conta dei globuli rossi e il volume di sangue.

Garantire la sicurezza del donatore

La raccolta di sangue da un gatto donatore sano deve essere effettuata con grande cura per assicurare che i rischi per la salute del donatore siano minimi.
Si raccomanda che il gatto donatore deve essere:

- clinicamente sano e vaccinato
- meno di 8 anni
- oltre i 4,5 kg
- PCV superiore al 30%
- felv e fiv negativo
- compatibile di gruppo sanguigno e di cross-match
- temperamento docile per affrontare lo stress della visita veterinaria e successivamente consentire la sedazione per ridurre lo stress di raccolta

Durante la raccolta di sangue viene valutata anche la pressione arteriosa soprattutto se è necessaria una sedazione , è comune una ipotensione determinata dalla raccolta di grandi quantita di sangue Il 20 % del volume circolante è la quantità massima di sangue che possono essere raccolti.

Banca del sangue felino

Da tutte queste considerazioni emerge come non sia semplice trovare un donatore idoneo in breve tempo in una situazione di emergenza. Alcune cliniche dispongono di registri di proprietari che hanno dato la propria disponibilità a permettere che i loro gatti possano essere utilizzati come donatori di sangue e questo è molto utile, ma anche cosi non è sempre facile trovare un gatto compatibile e disponibile ad essere portato immediatamente magari a digiuno per la sedazione e poi dover eseguire i test e gli esami ematici in breve tempo per la gravità della situazione.
In alcune cliniche sono disponibili delle banche del sangue canino in cui il sangue e i suoi derivati vengono conservati per un certo periodo di tempo. Questo da una certa sicurezza e garanzia di poter avere sangue pre testato con gruppi sanguigni noti .Purtroppo viste tutte le problematiche sopraelencate questo è meno diffuso per il gatto. Il concetto di banca del sangue felino non è privo di dilemmi etici. Da dove proviene il sangue conservato e prelevato? Si possono utilizzare gatti non di proprietà ma appartenenti a colonie feline che devono essere tenuti al chiuso? Il vantaggio per il gatto ricevente è chiaro, ma per il donatore ? La trasfusione di sangue può salvare una vita ed è indispensabile soprattutto per i gatti con grave anemia acuta o trombocitopenia.
Esistono però problemi pratici reali associati alla raccolta del sangue, alla salvaguardia della salute e alla sicurezza del gatto donatore che spesso limitano la disponibilità di una trasfusione in emergenza

CALENDARIO EVENTI 2013

associazione
italiana
veterinari
patologia
felina

aivpafe

RIUNIONE I SEGRETI DEL GATTO IN ENDOCRINOLOGIA
Relatori: Dott. Giovanni Ghibaudo, Dott. Stefano Merlo
Bentivoglio (BO), 3 febbraio 2013 - Hotel Centergross & Meeting

La Riunione AIVPAFE si terrà all'interno del Congresso Multisala AIVPA "Terapia Dermatologica", Bentivoglio, 2-3 febbraio 2013

GIORNATA DI STUDIO
APPROCCIO ORIENTATO AL PROBLEMA IN DERMATOLOGIA FELINA: dal sintomo alla terapia
Relatori: Dott. Francesco Albanese, Dott. Rosario Cerundolo, Prof.ssa Laura Cortese, Prof.ssa Monica I. Cutrignelli
Napoli, 13 Aprile 2013 - Aula Orto Botanico

In collaborazione con la Scuola di Specializzazione in Alimentazione della Facoltà di Medicina Veterinaria di Napoli

CONGRESSO NAZIONALE
QUANDO IL GATTO DIVENTA ANZIANO
Relatori: Dr.ssa Angela Briganti, Dr.ssa Chiara Locatelli Prof.ssa Grazia Guidi, Dr.ssa Ilaria Lippi, Dr.ssa Lorella Notari
Mestre (VE), 30 Settembre 2012 - Hotel Holiday Inn

Per informazioni: MV Congressi Via Marchesi 26 D - 43126 Parma tel. 0521-290191 fax 0521-291314 info@aivpafe.it www.aivpafe.it

Il linfoma nasale del gatto: valutazione cito-istologica ed immunoistochimica (fenotipo e antigeni virali)

Tesi di laurea di **Sara Francesca Santagostino**
Relatore: **Prof.ssa Paola Roccabianca, Facoltà di Medicina Veterinaria – Università degli Studi di Milano**
Correlatore: **Prof. Mario Caniatti, Facoltà di Medicina Veterinaria – Università degli Studi di Milano**

INTRODUZIONE

Lo scopo di questo lavoro è quello di descrivere le caratteristiche macroscopiche, microscopiche ed immunoistochimiche dei linfomi nasali e nasofaringei diagnosticati nella specie felina, attuando una revisione della letteratura corrente in merito e documentando l'incidenza e le anomalie clinico-patologiche riscontrate nei nostri pazienti. Sono stati valutati sia reperti istologici che citologici dei casi presenti nei registri elettronici del Servizio di Diagnostica di Anatomia Patologica Veterinaria dell'Università degli Studi di Milano per il periodo da gennaio 2001 a maggio 2011, al fine di correlare le metodiche cito-istologiche ed investigare il ruolo dell'esame citologico nella diagnosi dei processi di tipo neoplastico.
Il quadro è stato completato dai risultati ottenuti tramite la tecnica immunoistochimica utilizzata per la valutazione del fenotipo e degli antigeni virali del virus della leucemia felina (FeLV) e del Calicivirus felino (FCV). Considerate da sole o in combinazione, il comportamento biologico, la classificazione istologica e l'immunofenotipo, non sempre sono predittivi della prognosi. Ad oggi, l'immunofenotipizzazione è la metodica maggiormente utilizzata nell'analisi dei linfomi diagnosticati nel cane e nel gatto. Tuttavia, nel gatto, essa risulta essere meno predittiva dell'esito clinico rispetto a quanto succede nella specie canina, nonostante ci sia una grande variabilità di immunofenotipo tra le varie forme di linfoma.
L'interesse per le patologie di tipo neoplastico negli animali domestici è cresciuta negli ultimi anni soprattutto grazie alla sempre maggiore attenzione dei proprietari nei confronti dei loro animali, senza dimenticare la longevità che questi animali raggiungono, con il relativo aumento di patologie croniche quali i tumori. Numerose pubblicazioni scientifiche testimoniano l'importanza dell'oncologia veterinaria sia per la continua acquisizione di conoscenze in questo ambito sia per la possibilità di effettuare lavori interdisciplinari ed attuare una comparazione con ciò che accade in altre specie quali il cane, il gatto e, non ultimo, l'uomo.

REVISIONE DELLA LETTERATURA

Il linfoma è la neoplasia più comune del sistema ematopoietico nella specie feline; rappresenta circa il 31-50% di tutti i tumori del gatto e registra la più alta incidenza di linfoma rispetto alle altre specie. I linfomi nasale e nasofaringeo, esempi tipici di linfoma extranodale, sono le forme più comuni di tumore a livello delle vie aeree superiori, seguiti da tumori di origine epiteliale (Mukaratirwa *et al.*, 2001; Haney *et al.*, 2009). I dati epidemiologici evidenziano come il linfoma si riscontri maggiormente in gatti anziani e FIV-FeLV negativi, senza una chiara e significativa predisposizione di sesso o razza.
Inoltre, nessuna differenza statisticamente significativa è stata riscontrata in gruppi di gatti comparati durante l'indagine per differenti tipologie di patologie nasali, sia neoplastiche che infiammatorie (Henderson *et al.*, 2004); è quindi evidente come, a fronte di innumerevoli cause di patologia cronica nasale, stabilire una diagnosi specifica sia cruciale al fine di impostare un corretto approccio al paziente.
La formulazione del sospetto diagnostico avviene già all'esame clinico, confermato in seguito grazie alle tecniche di diagnostica per immagini quali TC, RX del cranio e rinoscopia (Tromblee *et al.*, 2006). È importante sottolineare come gli esami ematologici ed ematochimici non siamo in realtà utili al fine di distinguere le possibili cause sottostanti di patologia nasale cronica (Henderson *et al.*, 2004).
In Medicina Veterinaria è documentato che il linfoma nasale trae più frequentemente origine dalle cavità nasali; solo il 10% origina e resta confinato al comparto nasofaringeo, mentre

l'8% coinvolge entrambi i compartimenti anatomici (Little *et al.*, 2007). Inoltre, queste entità rappresentano in genere tumori primari limitati alle cavità nasali; il coinvolgimento sistemico è solo occasionalmente riportato (Lowerens *et al.*, 2005; Little *et al.*, 2007).
Nei precedenti studi, la maggior parte dei linfomi nasali felini era classificata come di origine B (Vail *et al.*, 1998; Mukaratirwa *et al.*, 2001; Day *et al.*, 2004), mentre risultati discordanti sono stati riportati per quanto concerne il fenotipo T.
La biopsia nasale è considerata il *gold standard* per la diagnosi definitiva di linfoma nasale, sebbene anche il solo esame citologico condotto su campioni ottenuti tramite apposizione, brushing o aspirazione con ago sottile, abbia una sua utilità diagnostica (Caniatti *et al.*, 1998; Little *et al.*, 2007).
La relazione tra insorgenza di linfoma ed infezione retrovirale è da lungo tempo oggetto di studio, soprattutto per indagare il ruolo di FeLV, un virus a RNA dotato di trascrittasi inversa. L'infezione persistente da FeLV è associata all'induzione di varie patologie degenerative e proliferative del sistema ematopoietico dei gatti. In particolare, l'infezione da FeLV-A è tipicamente associata all'insorgenza del linfoma T timico (Neil *et al.*, 1991), mentre i sottotipi B, C e T sono rispettivamente associati a patologie quali linfoma, anemia e sindrome da immunodeficienza.
Questo retrovirus può infine condurre allo stato di infezione latente, dove l'animale non presenta antigeni circolanti ma l'integrazione del DNA provirale nelle cellule del sangue periferico o del midollo osseo (Torres *et al.*, 2005). La riattivazione del patogeno può manifestarsi sotto forma di viremia qualora in soggetto sia in uno stato di immunodepressione.
La positività per gli antigeni FeLV è passata da circa il 59% nei gatti con linfoma-leucemia negli anni 1980-1995 a circa il 21% negli anni 1996-2008, grazie ad un esteso programma vaccinale e ai piani di eliminazione (Stutzer *et al.*, 2010). Tuttavia, l'integrazione del DNA provirale entro il genoma della cellula ospite può verificarsi nonostante la vaccinazione (Hoffman-Lehmann *et al.*, 2007; Suntz *et al.*, 2010). È poi d'obbligo segnalare che, sebbene la prevalenza di FeLV sia diminuita nella popolazione felina globale, l'antigenemia nei soggetti affetti da linfoma è ancora alta ma variabile in associazione alla localizzazione anatomica del tumore.
Da ricordare è inoltre il fatto che il DNA provirale di FeLV è stato riscontrato anche in tessuti linfomatosi di gatti antigenicamente negativi per FeLV, assumendo quindi che il virus possa essere associato alla maggior parte dei linfomi indipendentemente dalla presenza di antigeni circolanti, e che possa restare inserito e non trascritto fino alla trasformazione neoplastica delle cellule infettate (Jackson *et al.*, 1996; Gabor *et al.*, 2001).
Il Calicivirus è un virus a RNA altamente contagioso e largamente diffuso nella popolazione felina globale, ed è uno degli agenti responsabili della URTD (*upper respiratory tract disease*) (Gaskell *et al.*, 2006). La sua replicazione avviene all'interno del citoplasma delle cellule infettate, con conseguente lisi cellulare e rilascio delle particelle virali.
Il suo genoma contiene 3 open reading frames (ORF's). In particolare, la ORF2, codificante per la proteina maggiore del capside, è suddivisa in 6 regioni denominate dalla A alla F. Tutte le regioni sono relativamente conservate tra i Calicivirus isolati, tranne la regione E, la quale presenta frequenti mutazioni tali per cui una semplice sostituzione di un amminoacido all'interno della proteina può rendere il virus in grado di sfuggire al sistema immunitario dell'ospite (Poulet *et al.*, 2000).
Il virus si diffonde tramite secrezioni nasali e/o orali durante la fase acuta dell'infezione; alcuni soggetti continuano a secernere il virus per anni, costituendo quindi un'importante riserva del patogeno. Il Calicivirus può inoltre raggiungere il polmone e dare origine inizialmente ad un alveolite focale ed in seguito ad una polmonite dapprima essudativa e quindi proliferativa.
Anche le articolazioni rappresentano un altro sito anatomico frequentemente infettato. È evidente quindi come la variabilità antigenica che caratterizza questo virus possa essere alla base della grande eterogeneità delle manifestazioni cliniche (Pesavento *et al.*, 2004).È stato suggerito che la patologia orale/respiratoria e la zoppia con tumefazione articolare possano rappresentare due estremi di un *continuum* clinico, con alcune catene di RNA tendenti verso l'uno o l'altro estremo, mentre la maggior parte degli RNA inducono entrambe le anormalità (TeerWee *et al.*, 1997).

MATERIALI E METODI

E' stata effettuata una ricerca sia retrospettiva che prospettiva dei casi di linfoma nasale e nasofaringeo della specie felina utilizzando i registri elettronici del servizio di Istopatologia della Sezione di Anatomia Patologia e Patologia Aviare dell'Università degli Studi di Milano e rac-

cogliendo quindi biopsie nasali e/o rinofaringee prelevate tramite *pinch biopsy* perendoscopica da gatti con lesioni occupanti spazio o con sintomatologia respiratoria.
È stata raccolta un'anamnesi completa dei soggetti in studio, con particolare interesse circa l'anamnesi ambientale, la storia vaccinale, gli esami ematologici ed ematochimici e la ricerca sierologica di patogeni virali quali FIV e FeLV verosimilmente implicati nella linfoma genesi.
È stata infine valutata la correlazione della insorgenza, progressione e prognosi del tumore con fattori facilitanti quali agenti virali, infiammazioni croniche e fattori ambientali.
Per ciascun gatto, quando possibile, sono stati eseguiti controlli periodici presso la sezione di Clinica Chirurgica Veterinaria afferente alla stessa Facoltà, al fine di ottenere i *follow-ups* con informazioni riguardanti le eventuali terapie eseguite, lo stato attuale dei pazienti e l'esecuzione di ulteriori biopsie nasali per la valutazione della stabilità o progressione *in situ* del linfoma.
Tutti i campioni prelevati in sede intraoperatoria sono stati fissati in formalina tamponata al 10% e successivamente colorati con ematossilina-eosina per la determinazione del modello di crescita (follicolare, nodulare, diffuso), dell'eventuale epiteliotropismo, del grado, ed infine, delle eventuali modificazioni tissutali presenti.
La diagnosi di linfoma e la definizione del grado si sono basate sulla classificazione dei linfomi WHO modificata (Valli *et al.*, 2011).
L'esame citologico per apposizione o brush è stato associato, quando possibile, a quello istologico la colorazione May Grunwald-Giemsa ha quindi permesso la valutazione morfologica delle popolazioni cellulari presenti.
L' esame immunoistochimico è stato effettuato su sezioni di tessuti fissati ed inclusi in paraffina secondo la tecnica Avidina-Biotina-Perossidasi (ABC). Gli anticorpi utilizzati sono riportati in tabella 1.

RISULTATI

Segnalamento e dati anamnestici

Sono stati identificati 24 gatti con diagnosi definitiva di linfoma nasale e nasofaringeo eseguita presso il nostro istituto negli anni 2001-2011. Questa popolazione era caratterizzata da un'età media di 10,4 anni, e mostrava una prevalenza del sesso maschile con un rapporto F/M pari a 0,84. Le razze includevano Comuni Europei (n=17), Siamesi (n=3), Certosini (n=2), Persiani (n=1) e Devon Rex (n=1).
I sintomi più frequentemente riscontrati nella nostra casistica sono stati starnuti (83%), scolo nasale (79%), stertore (54%), scolo oculare (37%) ed epistassi (12%). In particolare, gli starnuti associati a scolo nasale monolaterale e ad epistassi, sono stati frequentemente documentati in pazienti affetti da linfoma nasale; tuttavia, dati anamnestici comprendenti rumori respiratori, modificazioni della fonazione e scolo nasale bilaterale, sono stati riportati anche per gatti con linfoma rinofaringeo.
Le analisi ematologiche ed ematochimiche di routine sono state eseguite solamente su 6 pazienti. I riscontri più frequenti sono stati anemia, trombocitopenia e variazione dei parametri ALT, ALP, BUN, CREA. I test sierologici per FIV e FeLV

Ab	RETRIEVAL ANTIGENICO	DILUIZIONE	ISOTIPO	TIPO DI Ab	CASA DI PRODUZIONE
FeLV gp85/70 Clone C11D8	Microonde in sol Citrato pH 6-6,3	1:200	IgG2B	Monoclonale Topo	Custom Monoclonals Int., Sacramento, CA, U.S.A
FeLV p27 core PF12J-10A	Microonde in sol Citrato pH 6-6,3	1:100	IgG1	Monoclonale Topo	Custom Monoclonals Int., Sacramento, CA, U.S.A
CD3 Epsilon	Microonde in sol Citrato pH 6-6,3	1:10	IgG1	Monoclonale Ratto	Dako, Glosturp, Germany
CD20	Microonde in sol Citrato pH 6-6,3	1:400	IgG	Policlonale Coniglio	NeoMarkers, Westinghouse, CA, U.S.A.
Calicivirus aFCVS19	No	1:800	IgG2A	Monoclonale Topo	Custom Monoclonals Int., Sacramento, CA; U.S.A.
Calicivirus FCV43	No	1:500	IgG2A	Monoclonale Topo	Custom Monoclonals Int., Sacramento, CA; U.S.A.

Tabella 1: Pannello anticorpale per valutazione di fenotipo e antigeni virali

sono stati eseguiti su 4 gatti, di cui nessuno è risultato positivo per FeLV, mentre 2 gatti sono risultati positivi per FIV.

Esami strumentali

La maggior parte dei soggetti è stata sottoposta ad esami strumentali quali radiografia e TC, tecniche utili nella indagine non solo di strutture anatomiche adiacenti la lesione, ma anche dei tessuti sottostanti a quelli primariamente interessati dal processo patologico, al fine di valutare in particolare la presenza/assenza di lisi ossee e l'invasione della lamina cribrosa dell'etmoide. Sono state riscontrate alterazioni patologiche quali distruzione dei turbinati nasali (n=5), malformazione del setto nasale (n=3), modificazioni della radiodensità dei tessuti molli (n=11), erosione della lamina cribrosa dell'etmoide (n=1), accumulo ventrale di fluidi (n=3), mucocele frontale (n=3), erosione della lamina orbitale (n=2), presenza di masse retrobulbari (n=1)*(vedi fig. 1)*.

Attraverso l'esame rinoscopico è stato inoltre possibile individuare la presenza di lesioni linfomatose occupanti spazio *(vedi fig. 2)*., caratterizzate da un aspetto biancastro e da una consistenza cerebroide friabile (n=16), accompagnate spesso da iperemia ed edema della mucosa nasale e da un abbondante essudato siero-mucoso o purulento. In 2 soggetti non erano evidenti lesioni proliferative, mentre 6 soggetti non sono stati sottoposti a rinoscopia.

Sulla base della diagnostica per immagini e dell'istopatologia, 18/24 casi sono stati diagnosticati come linfomi nasali, 1/24 come rinofaringeo, mentre in 5/24 casi la neoplasia coinvolgeva entrambi i compartimenti.

Esame microscopico

All'esame istopatologico, 20 casi di linfoma erano caratterizzati da crescita diffusa; solo 4 casi mostravano un pattern di crescita di tipo nodulare/follicolare *(vedi fig. 3)*.

La diagnosi di linfoma a piccole cellule è stata effettuata in 12 casi, di cui 5 linfocitici, 1 centrocitico, 1 plasmocitoide e 1 linfoma follicolare di I grado.

Il linfoma a medie cellule è stato documentato in 3 casi, di cui 1 linfoblastico, mentre il linfoma a grosse cellule è stato riscontrato in 9 casi, di cui 6 mostravano una morfologia chiaramente immunoblastica.

Reperti di epiteliotropismo sono stati evidenziati in 6 casi, di cui 1 immunoblastico e 5 a piccole cellule, a prevalente del fenotipo B *(vedi fig. 4)*. La mucosa era caratterizzata da reperti di metaplasia squamosa, erosioni e atrofia, mentre il corion era frequentemente invaso da una popolazione infiammatoria composta prevalentemente da linfociti e plasmacellule, associata a multifocali aree di necrosi e di emorragie.

L'esame citologico è stato eseguito per 17/24 soggetti, ed ha condotto ad una diagnosi di linfoma in 10/17 soggetti. Quasi tutti i campioni erano caratterizzati da buona cellularità; la popolazione neoplastica principale si accompagnava spesso a piccoli linfociti, a plasmacellule, a neutrofili o a macrofagi *(vedi fig. 5)*. La citologia del linfonodo retromandibolare è stata eseguita in 5 gatti; veniva interpretata come negativa per neoplasia ma associata a flogosi aspecifica in 4 casi, mentre in un caso risultava positiva per linfoma. Una caratteristica inusuale di quasi tutti i campioni citologici esaminati è stata la presenza di fini vacuoli otticamente vuoti nel citoplasma delle cellule neoplastiche.

Esame immunoistochimico

L'immunoistochimica ha evidenziato una prevalenza di linfomi positivi a CD20 (origine B)

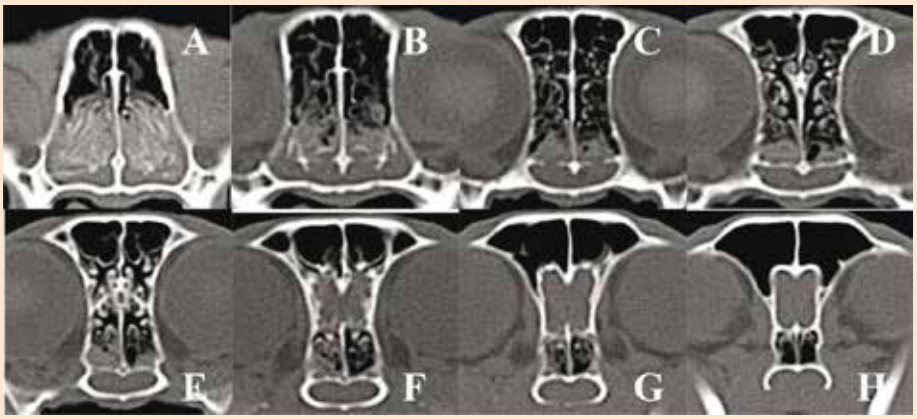

Fig. 1: Immagine TC di un gatto con linfoma rinofaringeo.
(A-B) Accumulo ventrale di fluidi a livello di entrambe le cavità nasali.
(E-H) Evidente opacità di tessuto molle occludente entrambe le coane.

Fig. 2: Immagine endoscopica di una massa occupante spazio e occludente le coane, compatibile con linfoma rinofaringeo.

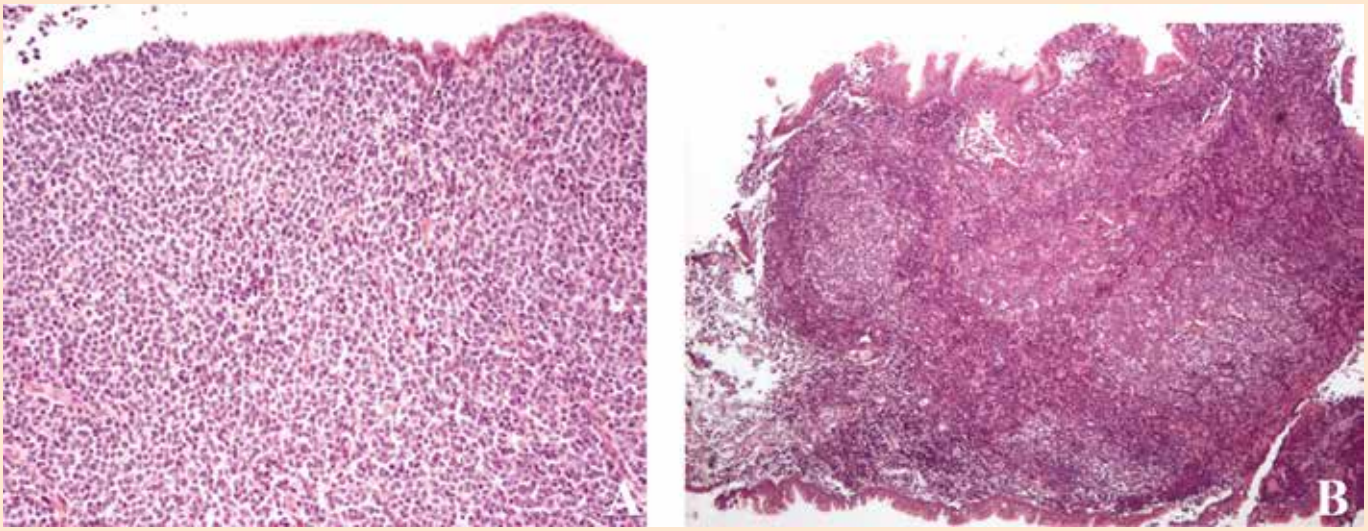

Fig. 3: A) Crescita diffusa di un linfoma linfoblastico. Tappeto di cellule linfoidi obliterante la mucosa nasale. **B)** Crescita follicolare di un linfoma immunoblastico. Mucosa nasale è espansa da strutture follicolari da multifocali a coalescenti. Colorazione EE.

(n=19), come indicato in figura 5, mentre solo 3 casi mostravano una chiara origine T (positività a CD3) e 2 casi risultavano essere negativi per entrambi i marker B e T. L'espressione degli antigeni di FeLV è stata dimostrata in 15/24 casi, di cui 6/15 positivi a gp70 e 9 positivi a p27. In 16/24 tessuti esaminati è stata evidenziata una positività per FCVS19, mentre nessun caso è risultato positivo per FCV43.
I risultati della metodica e la classificazione dei tipi di linfoma sono riassunti in tabella 2.

Follow-ups

Alcuni dei pazienti del nostro studio sono stati sottoposti a differenti trattamenti farmacologici. Sono stati somministrati farmaci steroidei a 5 soggetti; 2 gatti sono stati trattati con un protocollo chemioterapico CHOP, mentre un soggetto è stato sottoposto a radioterapia. Altri pazienti per i quali era stato proposto un trattamento chemioterapico, non hanno potuto beneficiarne a causa delle loro scadenti condizioni cliniche. In 2 gatti è stato tentato un approccio chirurgico con l'esecuzione di una rinotomia bilaterale al fine di migliorarne la sintomatologia.
I tempi di sopravvivenza hanno mostrato un range compreso tra 5 giorni e 1 anno. La maggior parte dei gatti è stata sottoposta ad eutanasia (n=11), 5 sono morti spontaneamente per cause correlate al linfoma, mentre 1 soggetto è deceduto per una displasia bronchiale causa di una grave insufficienza respiratoria non risolvibile chirurgicamente. Quattro soggetti hanno un follow-up in corso, mentre 5 gatti sono stati persi al follow-up.
Quattro gatti sono stati sottoposti a necroscopia al fine di determinare dal punto di vista anatomico la gravità della patologia *in situ* e di verificare l'eventuale coinvolgimento multiorgano. In particolare, in 2 soggetti è stato evidenziato il coinvolgimento di rene e miocardio con gravi alterazioni architetturali; in un gatto, invece, è stato dimostrato il coinvolgimento del sistema nervoso centrale attraverso lo sfondamento della lamina cribrosa dell'etmoide.

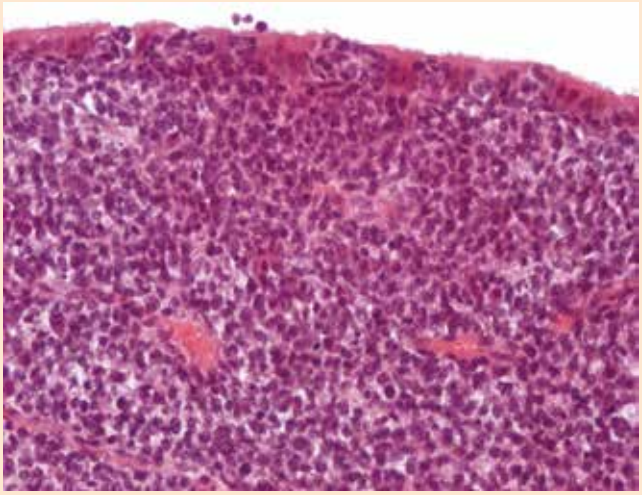

Fig. 4: Epiteliotropismo in un linfoma a grosse cellule. Piccoli aggregati di cellule neoplastiche entro lo strato epiteliale. Colorazione EE.

DISCUSSIONE

I dati relativi a segnalamento, anamnesi ed ad alterazioni clinico-patologiche risultano simili a quelle riportate in letteratura corrente (Mukaratirwa *et al.*, 2001; Henderson *et al.*, 2004; Haney *et al.*, 2009). La maggior parte dei pazienti era di sesso maschile; questo dato, poco rilevante in letteratura, potrebbe invece avere una spie-

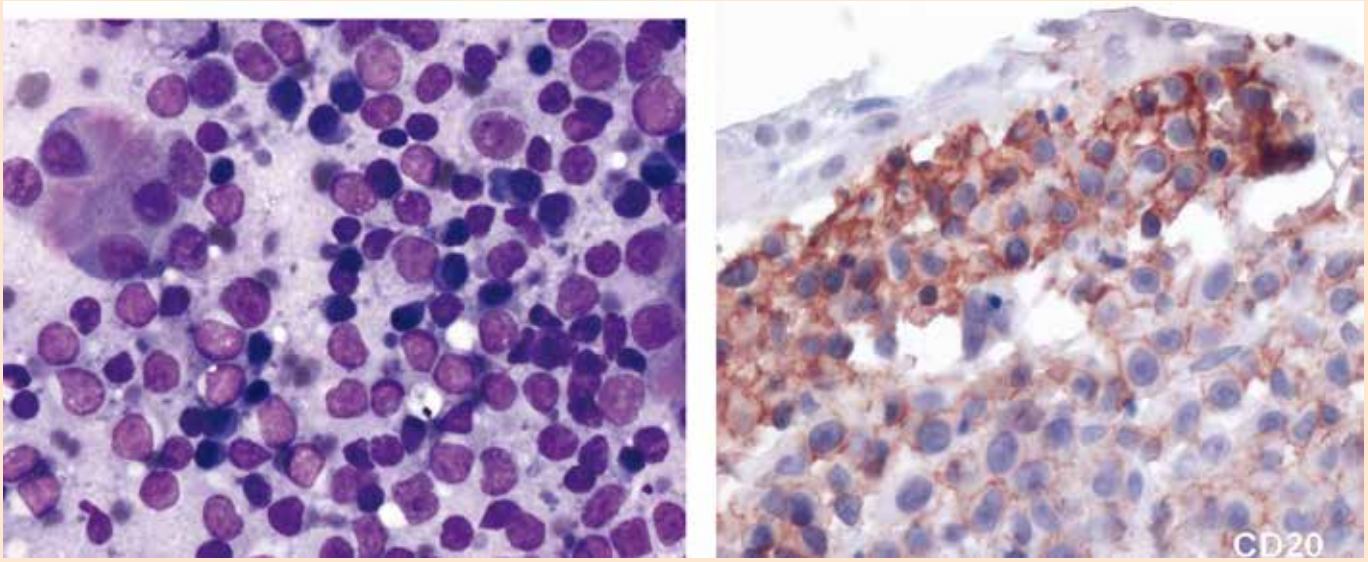

Fig. 5: A) Citologia di linfoma nasale. Linfociti di medie dimensioni, nucleo rotondeggiante, cromatina condensate, nucleolo variamente evidente. Colorazione MGG. **B)** Corrispondente esame istologico su campione bioptico dello stesso paziente. Positività a CD20. Immunoistochimica

N°	Diagnosi definitva	Fenotipo		Antigeni virali			
		T(CD3)	B(CD20)	FeLVgp70	FeLVp27	aFCVS19	FCV43
1	L. plasmocitoide diffuso	10% reattive	+	-	-	-	-
2	L. linfoblastico diffuso	20% reattive	+	+	-	Debole +	-
3	L. immunoblastico diffuso	10% reattive	+	-	-	+	-
4	L. centrofollicolare nodulare ed epileliotropo	20% reattive	+	-	-	+	-
5	L. immunoblastico diffuso- follicolare ed epiteliotropo	20% reattive	+	-	-	+	-
6	L. immunoblastico diffuso	-	+	+	+	-	-
7	L. a piccole cellule diffuso	-	-	-	-	+	-
8	L. a grosse cellule nodulare	+	(CD22-)	-	+	+	-
9	L. a medie cellule NOS diffuso	-	+	+/-	+	-	-
10	L. linfocitico Peripheral T cell-like diffuso	+ (CD4+)	(CD22-)	-	-	-	-
11	L. a grosse cellule diffuso	-	+	+	+	+	-
12	L. linfocitico diffuso ed epiteliotropo	-	+	-	-	+	-
13	L. linfocitico diffuso ed epiteliotropo	-	+	-	-	Rari +	-
14	L. a piccole cellule diffuso ed epiteliotropo	Debole +	_	-	-	-	-
15	L. linfocitico diffuso ed epiteliotropo	-	+	-	+	Rari + epiteliali	-
16	L. immunoblastico diffuso	-	+	-	Debole+	Rari +	-
17	L. a grosse cellule diffuso	-	+	-	+	+	
18	L. immunoblastico diffuso	-	+	-	-	-	-
19	L. a piccole cellule diffuso	-	-	-	-	+	-
20	L. a medie cellule NOS diffuso	10% reattive	+	-	+	-	-
21	L. centrocitico diffuso	Rari +	+	+	-	-	-
22	L. linfocitico diffuso- nodulare	-	+	-	-	Debole +	-
23	L. immunoblastico diffuso	-	+	+	+	+	-
24	L. a piccole cellule diffuso	10% reattive	+	+	-	+	-

gazione nell'aumento di sieropositività a FeLV riscontrata nei gatti maschi per il loro comportamento territoriale.
È stata valutata l'espressione delle proteine gp70 e p27 di FeLV, e 15 soggetti sono risultati positivi ad almeno una delle due; non è stata valutata invece l'antigenemia del virus, probabilmente a causa dell'età avanzata dei soggetti che ha indotto il veterinario a non eseguire questo esame di routine.
Un dato contrario all'ipotesi del ruolo di FeLV nella patogenesi di linfomi nasali è la nota relazione tra sviluppo di linfomi in gatti FeLV positivi in giovane età (Jackson *et al.*, 1996). Il rischio relativo di sviluppare linfoma è 62 volte maggiore in gatti FeLV positivi e di giovane età: pertanto, il nostro riscontro di gatti adulto-anziani e FeLV positivi appare sorprendente ed in contrasto con la letteratura. Tuttavia, recentemente è emerso come gatti affetti da linfoma ma sierologicamente negativi per FeLV, siano positivi alla ricerca del DNA provirale, introducendo nuove ipotesi patogenetiche quali infezioni latenti, infezioni non produttive o incompleto assemblamento virale (Louwerens *et al.*, 2005; Suntz *et al.*, 2010; Weiss *et al.*, 2010). L'impatto della sola presenza del provirus senza riscontro antigenico è fortemente dibattuto, e sembrerebbe che le proteine virali possano essere presenti negli stadi iniziali di linfoma senza essere poi riscontrabili in stadi avanzati della patologia (*hit and run theory*).
La diagnosi istologica di linfoma è stata eseguita, quando possibile, utilizzando la classificazione WHO modificata/mutuata dalla medicina umana (Valli *et al.*, 2011). La maggior parte delle biopsie esibivano un pattern di crescita di tipo diffuso, in accordo con la letteratura. Raramente è stato riportato un modello di crescita nodulare per i linfomi nasali, modello che deriva dalla trasformazione ed espansione delle cellule nel centro del follicolo, nel manto o nel margine. In particolare, un caso è stato da noi diagnosticato come linfoma centro follicolare di I grado; caso, questo, mai riscontrato da altri autori.
La maggior parte dei linfomi diagnosticati era morfologicamente a piccole cellule; questo dato diverge da altri studi in cui la morfologia immunoblastica era prevalente, sebbene i linfomi immunoblastici siano comunque frequenti anche nel nostro studio, a testimonianza dell'origine post-follicolare dei linfomi nasali del gatto e della probabile presenza e persistenza di uno stimolo non ancora riconosciuto o di una trasformazione neoplastica di cellule attivate da FeLV.
Anche in letteratura sono stati descritti casi di linfoma plasmocitoide/plasmacitico, follicolare e anaplastico (Little *et al.*, 2007), mentre raro è il riscontro del linfoma linfoblastico, probabilmente a causa della rarità di questa tipologia di linfoma in quest'area anatomica.
L'epiteliotropismo è un comportamento frequentemente riportato in letteratura per i linfomi cutanei ed intestinali a piccole cellule, entrambi a fenotipo T; esiste solo un precedente lavoro sui linfomi nasali del gatto a testimonianza dell'epiteliotropismo da parte di un linfoma B (Little *et al.*, 2010). Nel nostro studio, tale comportamento è stato evidenziato in 6 linfomi, di cui 5 a fenotipo B; in particolare; il riscontro in un linfoma immunoblastico a fenotipo B, esalta la peculiarità di questo dato.
L'esame immunoistochimico ha confermato una netta prevalenza del fenotipo B.
La citologia si è dimostrata utile nell'affiancare l'esame istologico per la diagnosi definitiva di linfoma, con una concordanza di circa il 60% tra le due metodiche; in particolare, la sua utilità è massima nell'indagine del tipo cellulare di origine.
Dato l'esiguo numero dei soggetti sottoposti a chemio/radioterapia, non sia possibile trarre conclusioni in merito al metodo terapeutico più efficace per questa patologia.
Dei pazienti deceduti, quattro sono stati sottoposti a necroscopia a tempi variabili dalla diagnosi. In un caso di linfoma immunoblastico B, è stata dimostrata l'esclusiva presenza del tumore a livello rinofaringeo; questo riscontro è estremamente importante in quanto dimostra come un linfoma primario rinofaringeo con scarsa tendenza alla diffusione sistemica sia comunque classificato come di alto grado stante il citotipo ed il pattern di crescita.
Una stimolazione antigenica persistente dovuta a riniti non diagnosticate o non trattate, induce un processo infiammatorio cronico con una risposta immunitaria specifica e conseguente attivazione ed espansione di cloni di cellule B immaturi. Le cellule che proliferano potrebbero essere quelle che hanno incontrato ed integrato il virus FeLV in natura; tali cellule, proliferando, replicherebbero simultaneamente FeLV, sviluppando quindi mutazioni genetiche che potrebbero facilmente condurre a linfomagenesi. Potrebbe essere questa una possibile spiegazione dell'insorgenza dei linfomi nasali nel gatto. Inoltre, sebbene Calicivirus sia uno degli agenti maggiormente implicati nell'*upper respiratory tract disease*, non è stato possibile determinare un suo ruolo nella genesi di questi tumori, a causa di risultati non significativi.

BIBLIOGRAFÍA

1. Caniatti M, Roccabianca P, Ghisleni G, Mortellaro CM, Romussi S, Mandelli G. Evaluation of brush cytology in the diagnosis of chronic intranasal diseases in cats. J Small Anim Pract (1998) 39: 73-77.
2. Day MJ, Henderson SM, Bellshaw Z, Bacon NJ. An immunohistochemical investigation of 18 cases of feline nasal lymphoma. J Comp Path (2004) 130: 152-161.
3. Gabor LJ, Jackson ML, Trask B, Malik R, Canfield PJ. Feline leukaemia virus status of Australian cats with lymphosarcoma. Aust Vet J (2001) 79(7): 476-81.
4. Gaskell RM, Radford AD, Dawson S. Feline infectious respiratory disease, in: Chandler E.A., Gaskell C.J., Gaskell R.M. (Eds.), Feline medicine and therapeutics, 2004, Blackwell Publishing, pp. 577–595.
5. Haney SM, Beaver L, Turrel J, Clifford CA, Klein MK, Crawford S, Poulson JM, Azuma C. Survival analysis of 97 cats with nasal lymphoma: a multi-istitutional retrospective study (1986-2006). J Vet Intern Med (2009) 23: 287-294.
6. Henderson SM, Bradley K, Day MJ, Tasker S, Caney SMA, Hotstone Moore A, Gruffydd-Jones TJ. Investigation of nasal disease in the cat- a retrospective study of 77 cases. J Fel Med Surg (2004) 6: 245-257.
7. Hofmann-Lehmann R, Cattori W, Tandon R. Vaccination against the feline leukemia virus: outcome and response categories and long term follow up. Vaccine (2007) 25: 5531-9.
8. Jackson ML, Woody SL, Misra V, Haines DM. Immunohistochemical identification of B and T lymphocytes in formalin-fixed, paraffin-embedded feline lymphosarcomas: relation to feline leukemia virus status, tumor sites and patient age. Can J Vet Res (1996) 60: 199-204.
9. Levy LS. Advances in understanding molecular determinants in FeLV pathology. Vet Immunol Immunopath (2008) 123: 14-22.
10. Little L, Patel R, Goldschmidt M. Nasal and nasopharygeal lymphoma in cats: 50 cases (1989-2005). Vet Pathol (2007) 44: 885-892.
11. Louwerens M, London CA, Pedersen NC, Lyons LA. Feline lymphoma in the post-feline leukemia virus era. J Vet Intern Med (2005) 19: 329-335.
12. Mukaratirwa S, Van der Linde-Sipman JS, Gruys E. Feline nasal and paranasal sinus tumors: clinicopathological study, histomorphological description and diagnostic immunohistochemistry of 123 cases. J Fel Med Surg (2001) 3: 235-245.
13. Neil, JC, Fulton, R., Rigby, M., Stewart, M. Feline leukaemia virus: generation of pathogenic and oncogenic variants. Curr Top Microbiol Immunol (1991) 171: 67–93.
14. Pesavento PA, MacLachlan MJ, Dillard-Telm L, Grant CK, Hurley KF. Pathologic, Immunohistochemical, and Electron Microscopic Findings in Naturally Occurring Virulent Systemic Feline Calicivirus Infection in Cats. Vet Pathol (2004) 41: 257–263.
15. Pohlman LM, Higginbotham ML, Welles EG, Johson CM. Immunophenotypic and Histologic Classification of 50 Cases of Feline Gastrointestinal Lymphoma. Vet Pathol (2009), 46: 259–268.
16. Poulet H, Brunet S, Soulier M, Leroy V , Goutebroze S, Chappuis G. Comparison between acute oral/respiratory and chronic stomatitis/gingivitis isolates of feline calicivirus: pathogenicity, antigenic profile and cross-neutralisation studies. Arch Virol (2000) 145: 243–261.
17. Suntz M, Failing K, Hecht W, Schwartz D, Reinacher M. High prevalence of non-productive FeLV infection in necropsied cats and significant association with pathological findings. Vet Immunol Immunopathol (2010) 136: 71-78.
18. TerWee T, Lauritzen A, Sabara M, Dreier KJ, Kokjohn K. Comparison of the primary signs induced by experimental exposure to either a pneumotrophic or a “limping” strain of feline calicivirus. Vet Microbiol (1997) 56: 33–45.
19. Tromblee TC, Jones JC, Etue AE, Dru Forrester S. Association between clinical characteristics, computer tomography characteristics, and histological diagnosis for cats with sinonasal disease. Radiology & Ultrasound (2006) 47: 241-248.
20. Vail DM, Moore AS, Ogilvie GK, Volk LM. Feline lymphoma (145 cases): proliferation indices cluster of differentiation 3 immunoreactivity, and their association with prognosis in 90 cats. J Vet Intern Med (1998) 12: 349-354.
21. Valli VE, San Myint M, Barthel A, Bienzle D, Caswell J, Colbatzky F, Durham A, Ehrhart EJ, Johnson Y, Jones C, Kiupel M, Labelle P, Lester S, Miller M, Moore P, Moroff S, Roccabianca P, Ramos-Vara J, Ross A, Scase T, Tvedten H, Vernau W. Classification of canine malignant lymphomas according to the World Health Organization criteria. Vet Pathol (2011) 48(1):198-211.

Finalmente è disponibile!

Sono passati diversi mesi da quando il Prof. Fausto Quintavalla, in occasione del suo saluto di commiato da Presidente AIVPA, annunciava che avrebbe desiderato lasciare ai soci un ricordo del suo mandato. Questo "ricordo" ora è diventato realtà: il MANUALE DI TERAPIA DEGLI ANIMALI DA COMPAGNIA. Di tempo in effetti ne è passato, ma sappiamo benissimo quante ore occorre dedicare nella stesura di un libro, per lo più scientifico. Conoscendo il Prof. Quintavalla, grande appassionato di montagna, è probabile immaginare che una volta terminato il libro abbia percepito la stessa sensazione che si può provare nel raggiungere la vetta dell'Aguglia di Goloritzè, la madre di tutte le cime e di tutte le falesie presenti in Sardegna e ritenuta un must per gli arrampicatori di tutta Europa.

Il MANUALE DI TERAPIA DEGLI ANIMALI DA COMPAGNIA è un libro nato dalla collaborazione con diversi Medici Veterinari, sia pratici sia provenienti dal mondo accademico, magistralmente coordinati da Quintavalla, a cui occorre riconoscere di aver elaborato la maggior parte del testo. I collaboratori sono tutti italiani che hanno maturato la propria professionalità in anni di diuturna esperienza professionale in campo e, per alcuni, integrata anche con esperienze professionali all'estero.

Il volume contempla in ordine alfabetico numerose schede terapeutiche, molte delle quali elaborate a più mani, inerenti le principali patologie che affliggono cani, gatti, tartarughe, conigli, furetti, roditori, uccelli da gabbia e da voliera. Ogni scheda riporta in maniera sintetica l'eziologia, la sintomatologia e la diagnosi, offrendo maggior spazio all'approccio terapeutico specifico e mirato per ciascuna malattia. Il libro è ricco di tabelle, box e appendici che permettono al lettore una lettura facilitata. La veste grafica è compendiata da una dimensione che ne facilita la consultazione anche durante l'attività clinica quotidiana. Senza voler esagerare, potrebbe rappresentare una sorta di "ancora della salvezza" in quei momenti dove un celere spunto diagnostico e ancor più terapeutico è a volte indispensabile. Un manuale pratico per il Medico Veterinario pratico che si dedica alla cura degli animali da compagnia, ma anche per lo studente che deve affrontare gli esami di Clinica Medica e Terapia Medica Veterinaria e nel percorso del tirocinio pratico.

Di là di ogni sensazione geomantica, il MANUALE DI TERAPIA DEGLI ANIMALI DA COMPAGNIA è libro da tenere sempre a portata di mano.

associazione italiana veterinari patologia felina
aivpafe

CONGRESSO NAZIONALE

IL GATTO DISPNOICO:

approccio ragionato ad un problema frequente

Mestre (VE), 30 settembre 2012 - Hotel Holiday Inn

IN COLLABORAZIONE CON

Ordine dei Medici Veterinari della Provincia di Venezia

CON IL PATROCINIO DI

Ordine dei Medici Veterinari delle Provincie di Padova, Treviso, Venezia, Verona, Vicenza

Relatori

Dr. Diana Bertoncello Medico Veterinario, Padova
Dr. Giovanna Bertolini Medico Veterinario, Ph.D, Padova
Dr. Mario Bugliesi Medico Veterinario, Pordenone
Dr. Christine Castellitto Medico Veterinario, LP, Bologna
Dr. Davide De Lorenzi Medico Veterinario, Dott.Ric., SCMPA, DECVCP, Forlì
Dr.ssa Ilaria Pavan DVM, Este (PD)

8.30 Registrazione Partecipanti
9.00 Saluto delle Autorità

9.15 Anatomia funzionale dell'apparato respiratorio: i possibili punti deboli di un sistema apparentemente perfetto D. De Lorenzi
10.00 Segni clinici e atteggiamenti nel gatto con un problema respiratorio D. De Lorenzi
10.45 ***Intervallo***
11.15 L'esame radiografico nel paziente con sospetta malattia respiratoria: un ausilio irrinunciabile D. De Lorenzi
12.00 L'esame endoscopico nel paziente con sospetta malattia respiratoria: un passaggio spesso obbligato D. Bertoncello
12.45 Nuove frontiere della vaccinazione contro la Rabbia I. Pavan
13.05 ***Discussione***
13.15 ***Pausa pranzo***
14.10 Il dolore nel gatto: perchè e come usare un fans M. Bugliesi
14.30 Ruolo dell'esame TAC nella valutazione del gatto con dispnea G. Bertolini
15.15 Presentazione della Tesi selezionata. Progetto AIVPAFE / IAMS "la mia tesi"
15.45 Principali malattie delle vie aeree superiori D. De Lorenzi
16.30 ***Intervallo***
17.00 Principali malattie delle vie aeree inferiori D. De Lorenzi
17.45 E se fosse un problema cardiaco? C. Castellitto
18.30 ***Discussione***
18.45 Verifica dell'apprendimento e chiusura lavori

INFORMAZIONI GENERALI

Sede del Congresso: Hotel Holiday Inn – Rotonda Romea 1/2 - 30175 Marghera (Ve), tel. 041 5092311
Come arrivare: consultare le indicazioni pubblicate sul sito www.aivpafe.it
Quote Iscrizione (iva inclusa):

- Soci AIVPAFE (in regola 2012) — gratuito
- Iscritti Ordine Medici Veterinari di Venezia — gratuito
- Iscritti all'Ordine Medici Veterinari di Padova — € 30,00
- Iscritti all'Ordine Medici Veterinari di Treviso, Verona, Vicenza — € 50,00
- Soci AIVPA, CARDIEC, GISPEV, SITOV (in regola 2012) — € 50,00
- Neolaureati (A.A. 2011/2012) — € 50,00 *inclusa iscrizione AIVPAFE 2013*
- Studenti 5° anno — gratuito (n° limitato)
- Soci del Club del Veterinario — € 100,00
- Non appartenenti alle suddette categorie — € 120,00

ECM: Crediti proposti N° 6 per la categoria "medico veterinario" (per max n° 100 partecipanti).
Modalità iscrizione: per iscriversi inviare, **entro il 15 settembre 2012,** la scheda di iscrizione con copia del versamento a MV Congressi SpA.
Rinunce e rimborsi: rinunce e/o disdette dovranno pervenire alla Segreteria **quindici giorni** prima della data di svolgimento e comporteranno una restituzione del 70% dell'importo versato, oltre tale data non potrà essere effettuato alcun rimborso.

Per informazioni: MV CONGRESSI Via Marchesi 26 D - 43126 Parma tel. 0521-290191 fax 0521-291314 www.aivpafe.it
info@aivpafe.it

Boehringer Ingelheim

Eukanuba IAMS

CONGRESSO NAZIONALE

IL GATTO DISPNOICO:
approccio ragionato ad un problema frequente
Mestre (VE), 30 settembre 2012 - Hotel Holiday Inn

SCHEDA ISCRIZIONE

da rispedire **entro il 15.09.2012** ALLEGANDO copia del versamento a MV Congressi SpA – fax 0521 291314

Cognome_____Nome_____

Indirizzo_____

CAP_____Città_____Prov._____

Codice fiscale_____P. IVA_____

Nato a_____(___) il_____

e- mail_____

tel_____ fax_____

Tutte le quote indicate sono IVA INCLUSA.

Desidero iscrivermi in qualità di	**(barrare il □ per indicare l'appartenenza)**
Soci AIVPAFE (in regola 2012)	☐ **Gratuito**
Iscritti Ordine Medici Veterinari di Venezia	☐ **Gratuito**
Iscritti all'Ordine dei Medici Veterinari di Padova	☐ **€ 30,00**
Iscritti all'Ordine dei Medici Veterinari di Treviso, Verona, Vicenza	☐ **€ 50,00**
Soci AIVPA, CARDIEC, GISPEV, SITOV (in regola 2012)	☐ **€ 50,00**
Soci CARDIEC, GISPEV, SITOV (in regola 2012)	☐ **€ 50,00**
Neolaureati (A.A. 2011/2012)	☐ **€ 50,00** *inclusa iscrizione AIVPAFE 2013*
Studenti 5° anno	☐ **Gratuito** *(n° limitato)*
Soci del Club del Veterinario	☐ **€ 100,00**
Non appartenenti alle suddette categorie	☐ **€ 120,00**

Invio pertanto l'importo di **€**_____(allegando copia della ricevuta del versamento) tramite:

☐ **Assegno bancario** ☐ **vaglia postale** da intestare o spedire a:
MV Congressi SpA – Via Marchesi 26/D – 43126 Parma *(assegni: si consiglia tramite raccomandata)*

☐ **Bonifico bancario intestato a:** MV Congressi SpA - CARISBO Ag. Parco Ducale
IBAN IT40 V 06385 12701 07401840369H Swift /Bic IBSPIT2B

Specificare nella causale del vaglia/bonifico: nome partecipante _____ / cod. 1320

DATI PER LA FATTURAZIONE

Ragione sociale_____

Indirizzo_____

CAP_____Città_____Prov_____

P.IVA_____Codice fiscale_____

E-mail_____(la fattura verrà spedita in formato .pdf)

Ai sensi del D.lgs n. 196/03 si informa che i Suoi dati personali saranno trattati, con l'utilizzo anche di strumenti elettronici, per finalità connesse allo svolgimento dell'evento. Il conferimento dei dati è facoltativo ma necessario, la loro mancata indicazione comporta l'impossibilità di adempiere alle prestazioni richieste. I Suoi dati saranno trattati da personale incaricato (addetti di amministrazione e di segreteria), e potranno essere comunicati a soggetti ai quali la comunicazione risulti necessaria per legge, al Ministero della Salute ai fini ECM, a soggetti connessi allo svolgimento dei servizi relativi all' evento (es hotel, agenzia di viaggio etc, ed ad AIVPAFE . Previo consenso, i suddetti dati potranno essere utilizzati anche per informarLa dei nostri futuri eventi. Le sono riconosciuti i diritti di cui all'art. 7 del D.lgs. 196/2003 in particolare, il diritto di accedere ai Suoi dati personali, chiederne rettifica, aggiornamento e/o cancellazione, rivolgendo richiesta al responsabile per il riscontro all'interessato, Dott. Franco Aiello. Il titolare è MV Congressi Spa. Via Marchesi 26 D, 43126 Parma.

Consenso al trattamento dei dati personali
□ acconsento □ non acconsento

Consenso all'invio tramite e-mail o fax di materiale informativo.
□ acconsento □ non acconsento

Data_____ **Firma**_____

associazione italiana veterinari patologia felina
aivpafe

SCHEDA di ISCRIZIONE o RINNOVO

da spedire a: MV Congressi SpA - Via Marchesi 26D - 43126 Parma fax 0521-29.13.14

Cognome / Nome _____

Indirizzo Via _____ n° _____

CAP _____ Città _____ Prov. _____

Codice Fiscale *(obbligatorio)* _____ Partita Iva _____

Nato a _____ il _____

email (*stampatello*) _____

Tel. _____ Cell. _____ Fax _____

dichiara di essere iscritto all'Ordine dei Medici Veterinari della Provincia _____ Tessera n° _____

NUOVO SOCIO Anno _____ **RINNOVO Anno/ Anni _____**

☐ **Iscrizione AIVPA + AIVPAFE** **€ 135,00**

Invio la quota associativa **AIVPA + AIVPAFE** mediante *Bonifico bancario* intestato a **AIVPA**
Unicredit P.le S.Croce Parma **IT 59 I 02008 12710 000002624743** Codice Swift/Bic **UNCRITM1MP7**

Iscrizione AIVPAFE

☐ **Socio AIVPAFE** *(non socio AIVPA)* **€ 78,00**

☐ **Neolaureato** *(ultimi 3 anni)* - allegare copia certificato **€ 37,00**

Invio la quota associativa **AIVPAFE** mediante:

☐ ***Assegno ordinario o circolare*** intestato ad **AIVPAFE** e spedito a: MV Congressi Spa - Via Marchesi **26D** - 43126 Parma

☐ ***Vaglia postale*** **intestato ad AIVPAFE** e spedito a MV Congressi SpA - Via Marchesi 26D - 43126 Parma

☐ ***Bonifico bancario*** **intestato a AIVPAFE** presso Unicredit P.le S. Croce Parma

IT 19 S 02008 12710 000002627638 Codice Swift/Bic **UNCRITM1MP7**

☐ ***Carta di Credito*** VISA ☐ Carta Si ☐ Mastercard **(non sono accettate altre Carte, compresa Visa ELECTRON)**

☐☐☐☐ ☐☐☐☐ ☐☐☐☐ ☐☐☐☐ Scad. _____ / _____

CVV/CVC code ☐☐☐☐ (indicare le cifre poste sul retro della carta)

Autorizzo al prelievo **Data** _____ **Firma** _____

Le suddette quote danno diritto a:

- ricevere lo Statuto dell'Associazione ed i programmi delle manifestazioni promosse da AIVPAFE
- partecipare a condizioni agevolate ai Convegni ed ai Corsi promossi da AIVPAFE e da AIVPA
- ricevere gratuitamente: Rassegna di Medicina Felina AIVPAFE e Bollettino AIVPA

Ai sensi dell'art.13 del D.lgs n. 196/03 si informa che AIVPAFE effettua il trattamento dei dati personali dei propri associati unitamente ad altro titolare del trattamento, l'associazione A.I.V.P.A., a cui è legata da vincolo di affiliazione e che esegue le attività inerenti alla gestione amministrativa e contabile e al rapporto con i soci di AIVPAFE. I dati personali dell'interessato sono trattati per le seguenti finalità: **a)** adempimento di procedure gestionali/amministrative e contabili connesse all'iscrizione ad AIVPAFE e/o ad A.I.V.P.A., e/o all'iscrizione ad un congresso**; b)** invio di informazioni relative ad iniziative congressuali e/o ad eventi connessi con lo scopo delle associazioni AIVPAFE e/o A.I.V.P.A.; **c)** invio di prodotti editoriali pubblicati dalla associazione a cui si è associati. I dati dell'interessato potranno essere conosciuti dagli incaricati di AIVPAFE e A.I.V.P.A. In ogni caso i dati personali dell'interessato saranno trattati dalla società MV Congressi spa, che opera come segreteria delegata, nominata responsabile del trattamento, a cui sono affidate tutte le operazione amministrative/contabili, come, ad esempio ma non a limitazione, la gestione dell'elenco degli iscritti, gli incassi delle quote di iscrizione e l'invio di comunicazioni ai soci.
I dati identificativi dell'interessato potranno essere comunicati a istituti bancari, a soggetti ai quali la comunicazione risulti necessaria per legge, a case editrici per la spedizione di riviste, a professionisti di fiducia quali avvocati e commercialisti, a società scientifiche italiane ed estere, a segreterie organizzative italiane ed estere per l'organizzazione di corsi e convegni di settore. Il conferimento dei dati è facoltativo, ma la loro mancata indicazione comporta l'impossibilità di adempiere alle prestazioni richieste. Le ricordiamo infine che Le sono riconosciuti i diritti di cui all'art. 7 del D.lgs. 196/2003 in particolare, il diritto di accedere ai Suoi dati personali, di chiederne la rettifica, l'aggiornamento e la cancellazione, rivolgendo le richieste al Responsabile del trattamento inerente il servizio di segreteria delegata, MV Congressi SpA, con sede in Parma, Via Marchesi 26D.

Consenso al trattamento di dati personali ☐ Sì ☐ No
Consenso per l'invio di materiale informativo relativo a congressi mediante strumenti automatizzati ☐ Sì ☐ No

Data..... Firma .....

LINEE GUIDA PER GLI AUTORI

LA RASSEGNA DI MEDICINA FELINA pubblica articoli su tutti gli aspetti della medicina felina in lingua italiana ed inglese. La rivista è pubblicata trimestralmente. I destinatari sono principalmente veterinari professionisti e ricercatori. I manoscritti inviati per la pubblicazione sono soggetti a peer review. Gli autori sono invitati a leggere attentamente le seguenti istruzioni durante la preparazione dei manoscritti. La mancata conformità a tali linee guida determina la restituzione del manoscritto.

MANOSCRITTI
RASSEGNA DI MEDICINA FELINA accetta di preferenza lavori originali, review e case report.
Il lavoro originale o il caso clinico devono essere conformi alle normativa italiana relativa al benessere degli animali. Nei casi in cui sono riportati studi sperimentali l'autore (o gli autori) deve includere una dichiarazione all'interno del testo attestante l'eventuale approvazione da parte della Commissione Etica. Gli studi che inducono dolore, angoscia, sofferenza o danni durevoli agli animali, non saranno presi in considerazione.
Tutti i manoscritti dovranno essere inviati al direttore scientifico Prof. Fausto Quintavalla, via del Taglio 10-43126 Parma (Italia) via e-mail: fausto.quintavalla@unipr.it.

FORMATO E STRUTTURA DEL MANOSCRITTO
I lavori devono avere un titolo completo che non oltrepassi le 15 parole e riportare un sottotitolo in corsivo in lingua italiana del titolo in inglese o viceversa se il titolo è in lingua italiana, i nomi e le qualifiche di tutti gli autori, e indirizzo postale completo comprensivo della e-mail dell'autore corrispondente.

Lavori originali
Ogni lavoro deve comprendere le seguenti sezioni: Sommario - massimo di 250 parole. Parole chiave - massimo di cinque, per l'impiego di metadati per la ricerca on-line. Introduzione - breve descrizione del soggetto, la dichiarazione di obiettivi e motivazioni. Materiali e Metodi - chiara descrizione dei metodi sperimentali e statistici e delle procedure (in modo sufficientemente dettagliato da consentire ad altri di riprodurre l'opera). Risultati - ha dichiarato in modo conciso, e in sequenza logica, con tabelle o figure a seconda dei casi. Discussione - con particolare attenzione sulle implicazioni nuove e importanti dei risultati e come queste si riferiscono ad altri studi. Bibliografia - i riferimenti bibliografici devono essere elencati in ordine alfabetico del nome del primo autore.

Articoli di Rassegna (review)
Le review su argomenti di rilevante importanza sono generalmente commissionati dalla RASSEGNA. Essi dovrebbero fornire un aggiornamento sui recenti progressi in un determinato settore della medicina felina e la lunghezza non dovrebbe in generale superare le 5000 parole. Gli Autori che desiderano inviare delle review devono contattare il direttore scientifico.

Case Report
I casi clinici, singoli o inerenti piccoli numeri di animali, saranno presi in considerazione per la pubblicazione sulla RASSEGNA DI MEDICINA FELINA se il caso (o i casi) è particolarmente inconsueto oppure apporta un contributo a quanto finora noto nella bibliografia esistente. Un case report non dovrebbe superare le 1500 parole e deve comprendere:

Riassunto - massimo 150 parole;
Parole chiave - per l'impiego di metadati per la ricerca on-line.
Introduzione - breve descrizione del soggetto
Descrizione del caso - contenenti i dettagli clinici.
Discussione - descrivere l'importanza del caso clinico enfatizzando il suo contributo.
Bibliografia – i riferimenti bibliografici devono essere riportati in ordine alfabetico.

STILE DEL MANOSCRITTO
Saranno accettati solo i file elettronici conformi alle linee guida della rivista. Formati preferiti per il testo e le tabelle sono Microsoft Word (DOCX / DOC) file. Nel caso in cui vengono utilizzate delle abbreviazioni, queste devono essere inserite per intero alla prima occasione.
Tutti i manoscritti devono essere elaborati con interlinea doppia.
Tutti i manoscritti devono presentare la numerazione della riga (linea) per il peer reviewing.
Le unità di misura devono corrispondere al sistema metrico e le temperature dovrebbero essere espresse in °C.
I farmaci vanno indicati con la denominazione internazionale seguita dal nome commerciale e del produttore tra parentesi, ad esempio: enrofloxacina (Baytril, Bayer).
La terminologia anatomica deve essere conforme alla nomenclatura pubblicata su Nomina Anatomica Veterinaria (1983) 3rd edn. Eds R. E. Habel, J. Frewein and W. O. Sack. World Association of Veterinary Anatomists, Ithaca, New York.

Tabelle e figure
Sono ben accettate le tabelle e le figure, quest'ultime possibilmente chiare e nitide a colori. Ogni tabelle e figura dovrà essere corredata da una didascalia esaustiva per una corretta interpretazione di quanto riprodotto.

Immagini
La definizione minima richiesta è di 300dpi. Le immagini dovrebbero essere ridimensionate per la spedizione tramite posta elettronica. Anche le immagini devono essere corredate da una breve didascalia.

Bibliografia
Quando i riferimenti sono citati nel testo, il nome dell'autore e l'anno dovrebbe essere tra parentesi, ad esempio: (Smith 1980). Se il nome dell'autore è parte integrante della frase, la data è posta tra parentesi, ad esempio: come riportato da Smith (1980). Qualora si citano due autori si deve riportare il nome di entrambi seguito dall'anno e se sono più di due dovrebbe essere usato il primo nome seguito da et al: per esempio (Smith et al 1980). Dove sono riportati più riferimenti bibliografici, vanno messi in ordine cronologico.
Alla fine del documento i riferimenti bibliografici riportati nel testo devono essere elencati in ordine alfabetico del nome del primo autore e impostati come de seguito:
Maddox E.T., Graham C.W., Reynolds W.A. (1973): Ampicillin treatment of tree cases of streptococcal auricular dermatitis in cats. Veterinary Medicine/Small Animal Clinician 45,1018-1019

I riferimenti dei libri devono essere elencati come segue:
Quintavalla F., Signorini G.C. (1992): *Il medicinale veterinario: terapia e legislazione.* Edizioni SBM – Bologna, pp 125-132; oppure Bateman S.W. Chew D.J. (2006): Fluid therapy for dogs and cats. In: Saunders Manual of Small Animal Practice. 3th edn. Eds S. J. Birchard and R.G. Sherding. Sauders Elsevier, Philadelphia. pp 1252-1259
Abstract e atti di convegni dovrebbero essere così riportati: Hill J. R. (1993) Client Education. Proceedings of the XVIII World Congress of the World Small Animal Association (WSAVA). October 6-9, Berlin, Germany, pp 84

I siti dovrebbero essere elencati come segue:
Nome ed iniziali dell'autore l'anno, indirizzo del sito web e la data in cui è stato effettuato l'accesso. Ad esempio:
Animal and Plant Health Inspection Service (2008) http://www.aphis.usda.gov/lpa/issues/bse/bse.html [accessed 24 July 2009]

PEER REVIEW
I manoscritti una volte consegnati al direttore scientifico saranno sottoposti a peer review da parte di almeno due revisori esperti. Quelli approvati dai revisori vengono accettati per la pubblicazione. Gli autori hanno tempo fino a 1 mese per la sistemazione del lavoro dopo una prima valutazione scientifica ed editoriale dei manoscritti presentati.

Ulteriori informazioni
Tutta la corrispondenza, domande o richieste di informazioni sul processo di invio e revisione dei manoscritti devono essere inviati al Direttore Scientifico: fausto.quintavalla@unipr.it oppure telefonando al numero +39.0521.032688.

AUTHOR GUIDELINES

The RASSEGNA DI MEDICINA FELINA *publishes articles on all aspects of feline medicine in italian and english language. The journal is published quarterly. The target audience is primarily practitioners and researchers veterinarians. Manuscripts submitted for publication are subject to peer review. Authors are advised to review the following instructions carefully when preparing manuscripts. Failure to conform to these guidelines may result in the manuscript being returned.*

MANUSCRIPTS
RASSEGNA DI MEDICINA FELINA *accept of preference original papers, review articles and case reports.*
The work described in any paper or case report should conform to Italian standards pertaining to animal welfare. Where experimental studies have been performed, the author(s) must include a statement within the text confirming that the appropriate licence or ethical approval was obtained. Manuscripts and authors that fail to meet the aforementioned requirements and studies that involve unnecessary pain, distress, suffering, or lasting harm to animals will not be considered for review. The Editor retains the right to reject manuscripts on the basis of animal ethical or welfare concerns.

SUBMISSION REQUIREMENTS
All manuscripts should be submitted contact the scientific director Prof. Fausto Quintavalla, via del Taglio 10 - 43126 Parma (Italy) by e-mail (fausto.quintavalla@unipr.it) or by telephone +39.0521.032688. All articles submitted to the RASSEGNA *may be pre-reviewed by the editorial board to ensure they conform to the above guidelines. Manuscripts that fail to meet the above requirements will not be sent for review and you will be asked to resubmit in an appropriate format.*

FORMAT AND STRUCTURE OF MANUSCRIPTS
Manuscripts should be headed with the full title of up to 15 words, which should describe accurately the subject matter, subtitle in cursive in Italian language of the title in English, names and qualifications of all authors, affiliations and full mailing address including e-mail addresses.

Original Papers
Each paper should comprise the following sections:
Summary - *maximum of 250 words.*
Keywords - *maximum of five, for use as metadata for online searching.*
Introduction - *brief overview of the subject, statement of objectives and rationale.*
Materials and Methods - *clear description of experimental and statistical methods and procedures (in sufficient detail to allow others to reproduce the work).*
Results - *stated concisely, and in logical sequence, with tables or figures as appropriate.* Discussion - *with emphasis on new and important implications of the results and how these relate to other studies.* Reference – *the references should be listed in alphabetical order of the first author's name.*

Review Articles
Review articles on relevant topics are generally invited for publication. They should provide an update on recent advances in a particular field and the length should not generally exceed 5000 words. Authors wishing to submit review articles should contact the scientific director with an outline of the proposed paper prior to submission, to allow consideration by the RASSEGNA.

Case Reports
Reports of single or small numbers of cases will be considered for publication in RASSEGNA DI MEDICINA FELINA *if the case(s) are particularly unusual or the report contributes materially to the literature. A case report should not exceed 1500 words and must comprise:*

Summary (maximum 150 words);
Keywords - for use as metadata for online searching.
Introduction - brief overview of the subjectCase Histories - containing clinical detail.
Discussion - describing the importance of the report and its novel findings.
Reference – the references should be listed in alphabetical order of the first author's name.

STYLE OF MANUSCRIPTS
Only electronic files conforming to the journal's guidelines will be accepted. Preferred formats for the text and tablets of your manuscripts are Microsoft Word (DOCX/DOC) files.. Where abbreviations are used, the word or phrase must be given in full on the first occasion. All manuscripts must be double-spaced for the purpose of peer reviewing.
All manuscripts must be line numbered throughout for the purpose of peer reviewing.
All units of measurement should be given in the metric system or in SI units. Temperatures should be in °C.
Drugs should be referred to by Recommended International Non-Proprietary Name, followed by proprietary name and manufacturer in brackets when first mentioned, eg, enrofloxacine (Baytril; Bayer). Anatomical terminology should conform to the nomenclature published in the Nomina Anatomica Veterinaria (1983) 3rd edn. Eds R. E. Habel, J. Frewein and W. O. Sack. World Association of Veterinary Anatomists, Ithaca, New York.

Tables and Figures
The minimum number of tables and figures necessary to clarify the text should be included and should contain only essential data. Photographs should be clear and sharp, and in colour where possible. Images The minimum quality required is 300dpi. When submitting your images for review, please resize them to a maximum of 2000 x 200 pixels (the minimum size required is 1000 x 1000 pixels). If you do not comply with these guidelines, your manuscript will be returned to you to amend.

References
When references are cited in the text, the name of the author and the year should be in brackets, e.g., (Smith 1980). If the author's name is an integral part of the sentence, the date only is placed in brackets, e.g., as reported by Smith (1980). For more than two authors, (Smith et al *1980) should be used. Where several references are quoted together, they should be placed in chronological order. At the end of the paper the references should be listed in alphabetical order of the first author's name and set out as follows:*

Maddox E.T., Graham C.W., Reynolds W.A. (1973): Ampicillin treatment of tree cases of streptococcal auricular dermatitis in swine. Veterinary Medicine/Small Animal Clinician *45,1018-1019*

References to books should be listed as follows:
Quintavalla F., Signorini G.C. (1992): Il medicinale veterinario: terapia e legislazione. *Edizioni SBM – Bologna, pp 125-132;* ***or*** *Bateman S.W. Chew D.J. (2006): Fluid therapy for dogs and cats. In: Saunders Manual of Small Animal Practice. 3th edn. Eds S. J. Birchard and R.G. Sherding. Sauders Elsevier, Philadelphia. pp 1252-1259*

Conference proceeding abstracts should be listed as follows: Hill J. R. (1993) Client Education. Proceedings of the XVIII World Congress of the World Small Animal Association (WSAVA). October 6-9, Berlin, Germany, pp 84

Websites should be listed as follows:
Author's names and initials (or organisation name), year, website address and the date on which it was accessed. For example:
Animal and Plant Health Inspection Service (2008) http://www.aphis.usda.gov/lpa/issues/bse/bse.html [accessed 24 July 2009]

PEER REVIEW PROCESS
Manuscripts that enter the peer review process will be examined by at least two expert reviewers. Those approved by the reviewers are accepted for publication subject to the authors addressing all editorial and production concerns. Authors should allow up to two months for initial scientific and editorial assessment of submitted manuscripts, but manuscript progress can be tracked online.

Further information
Any correspondence, queries or additional requests for information on the Manuscript Submission process should be sent to the scientific director: fausto.quintavalla@unipr.it

ROYAL CANIN

Prendersi cura del gatto dopo la **sterilizzazione**. Per ogni fase della sua vita, **l'alimento su misura**.

Ph: F. Duhayer

FINO AI 7 ANNI

DOPO I 7 ANNI

GATTO STERILIZZATO

La sterilizzazione può indurre un aumento dell'assunzione di cibo (rischio di sovrappeso) e può contribuire ad una maggiore aspettativa di vita.

L'alimento equilibrato per il gatto sterilizzato:

- formulato per contrastare l'eccesivo aumento di peso
- pensato per la fisiologia dei gatti sterilizzati, sia nella fase adulta che in quella matura.

numero verde gratuito 800-801106 lun-ven 9-12,30 14-17

royalcanin.it